GLASGOW.

A 2-4

~~P-3-1~~

XLIII. 6. 1

~~XV~~ 2. 1

N.N. 1. 6

Glasgow University Library

- 5 APR 1974

GUL 68.18

TRAITÉ

D'ANATOMIE CHIRURGICALE,

OU

ANATOMIE DES RÉGIONS,

CONSIDÉRÉE DANS SES RAPPORTS AVEC LA CHIRURGIE;

OUVRAGE ORNÉ DE QUATORZE PLANCHES

REPRÉSENTANT LES PRINCIPALES RÉGIONS DU CORPS;

PAR ALF. A. L. M. VELPEAU, D. M. P.,

AGRÉGÉ STAGIAIRE A LA FACULTÉ DE MÉDECINE DE PARIS, ETC.

TOME PREMIER.

A PARIS,

CHEZ CREVOT, LIBRAIRE-ÉDITEUR,

RUE DE L'ÉCOLE-DE-MÉDECINE, N° 3,

PRÈS CELLE DE LA HARPE.

1825.

A Monsieur le Comte

Chaptal,

Pair de France,
Grand-Croix de l'Ordre royal de la Légion-d'Honneur,
Chevalier de l'Ordre royal de Saint-Michel,
Membre de l'Institut (Académie royale des Sciences),
Associé étranger de la Société royale des Sciences de Londres, etc.

A. Velpeau.

Aux Mânes

de Béclard.

A. Velpeau.

AVANT-PROPOS.

S'IL est vrai que la paresse, un faux jugement, l'ignorance, l'amour-propre, ou quelque autre sentiment mal entendu, aient fait dire à certaines personnes qu'on peut être habile et savant médecin sans être bon anatomiste, on peut avancer que ce paradoxe ne sera plus reproduit de nos jours; maintenant que chacun veut remplacer de chimériques abstractions par des faits, maintenant que les cadavres forment le livre principal dans lequel les médecins cherchent la cause des maladies, il n'est plus besoin d'insister sur l'indispensable nécessité des connaissances anatomiques; mais il est une branche de la médecine à laquelle ces connaissances tiennent encore d'une manière plus intime, et, sous ce point de vue, les savans ont toujours été d'accord : je veux parler de la chirurgie.

Essentiellement composée de faits, cultivée pendant une longue suite de siècles par quelques hommes seulement, on put renfermer l'anatomie dans un cadre assez étroit, jusqu'au moment où les préjugés, vaincus par les progrès de la civili-

sation, permirent au génie bienfaisant des lumières d'éclairer de son flambeau les diverses branches de la philosophie naturelle. Mais, dès qu'elle eut à sa disposition les restes inanimés de ceux que la mort avait enlevés, les découvertes se multiplièrent avec rapidité; ses richesses augmentèrent chaque jour, et bientôt elle devint assez vaste pour qu'il fût difficile d'en embrasser l'ensemble et tous les détails. Les travaux modernes surtout ont tellement agrandi son domaine, qu'on a dû, pour en faciliter l'étude, y introduire de nouvelles divisions.

Examiner les systèmes organiques et ce qu'ils ont de commun dans toutes les parties du corps, voilà l'objet de l'anatomie générale; étudier les appareils, les uns après les autres; décrire la forme, le volume, la position, la densité, la composition de chaque organe par une méthode ou par une autre : tel est le but de l'anatomie descriptive ou spéciale; prendre un point dans l'économie, décrire tous les élémens qui s'y rencontrent, indiquer ce que chacun d'eux y présente de particulier; la direction, les rapports exacts des objets les plus importans; les variétés d'épaisseur, de position produites par les maladies ou par des aberrations de développement; aller de la peau vers les os, ou des os vers l'extérieur, et voir ainsi

successivement et couche par couche, dans leur position relative et naturelle, les diverses parties, sans s'arrêter aux détails minutieux : c'est là ce qui constitue l'anatomie des régions, topographique ou des rapports.

La première, s'occupant plus spécialement de l'arrangement fibrillaire, osant sonder la profondeur intime des tissus, est la base de toute bonne physiologie; sans elle, la médecine ne fût jamais sortie de cette confusion de principes qui régna si long-tems dans les écoles : elle mérite véritablement le titre d'anatomie médicale.

La seconde, montrant les organes tels que la nature les présente, sans rechercher leur disposition moléculaire, les prenant, si je puis parler ainsi, dans tout ce qu'ils ont de plus matériel, et abstraction faite des propriétés vitales inconnues qui leur donnent le mouvement et la vie, appartient, d'une manière plus directe, à la chirurgie, qui lui doit ses progrès rapides et la certitude dont elle s'honore; sans elle, le chirurgien ne serait qu'un homme dangereux.

La troisième est toute nouvelle encore, et ne doit être considérée que comme complément des deux autres. Elle diffère de l'anatomie descriptive ordinaire, et par le but qu'elle se propose, et par les moyens dont elle se sert. Celle-ci prend

un appareil d'organes, et le suit partout où il se distribue, avant de revenir sur les autres; celle-là, au contraire, passe en revue tous les élémens d'un point circonscrit, sans s'occuper, ni de leur origine, ni de leur terminaison. L'une tend à faire connaître les fonctions spéciales de l'économie; l'autre, à signaler les caractères différentiels de telle ou telle partie du corps; à donner la raison mécanique des divers phénomènes qu'on y remarque; à expliquer la différence des dangers et des formes dans les maladies, par la différence de disposition relative et visible des systèmes qui composent telle ou telle région; elle insiste sur quelques organes, passe légèrement sur d'autres, cherche toujours à se mettre en rapport avec les opérations; en un mot, c'est l'anatomie qui se lie le plus étroitement à la pathologie externe, et qui, pour cette raison, est appelée *chirurgicale*.

Quelques notions positives sur l'anatomie chirurgicale et des régions, furent d'abord émises par *Desault*, dans ses leçons orales; et tous ceux qui ont eu le bonheur d'entendre ce grand chirurgien, s'accordent à dire qu'il en avait senti toute l'importance; mais M. le baron *Boyer* est le premier auteur qui ait écrit sur ce sujet, et son immortel ouvrage sur l'anatomie renferme déjà l'esquisse d'une anatomie des régions, qui doit

faire regretter que ce professeur respectable n'aît pas traité plus au long cette matière. Je dis le premier, car le *Traité d'Anatomie chirurgicale*, publié par *Palfin*, au commencement du dernier siècle, n'est qu'un mauvais ouvrage décoré d'un vain titre. Celui de *Petit* fut composé sur le même modèle, et mérite, en grande partie, les mêmes reproches : ni l'un ni l'autre de ces deux auteurs, en effet, n'avait envisagé la question sous son véritable aspect.

M. le professeur *Roux* ensuite, essaya de la réunir en corps de doctrine dans ses cours particuliers; et c'est incontestablement à lui qu'est dû l'honneur de l'avoir répandue parmi les élèves de l'Ecole de Paris. Plusieurs thèses, rédigées d'après ses leçons, montrent que M. *Roux* considérait alors, et je tiens de sa bouche même, qu'il considère encore l'anatomie chirurgicale sous deux points de vue différens. D'une part, il voudrait qu'on examinât tous les appareils organiques les uns après les autres dans leurs rapports avec la chirurgie : ainsi, la peau, le tissu cellulaire, les muscles, etc., devraient être étudiés successivement de cette manière, et les thèses de MM. *Baget*, sur le tissu cellulaire, *Bajeard*, sur le tissu musculaire, furent écrites dans ce sens : c'est ce que M. *Roux* a proposé d'appeler

anatomie chirurgicale générale. D'un autre côté, il pense qu'on devrait revoir tous les organes dans leurs dispositions relatives; et cette seconde méthode constituerait l'anatomie des régions proprement dite. Mais celui qui se chargea de continuer *l'Anatomie descriptive*, l'ami du plus beau génie de notre siècle, fut appelé peu de tems après à d'autres fonctions, et cette impulsion, donnée avec tant d'avantage aux études anatomiques, se ralentit sensiblement. Son utilité cependant ne fut point oubliée. Déjà elle avait été entrevue par un homme qui en faisait l'objet spécial de ses méditations, et les projets de M. *Roux* ne tardèrent pas à se transformer en réalité. Cette idée, digne de *Béclard*, en effet, fut fécondée par son beau talent, de telle sorte qu'il se l'était, pour ainsi dire, appropriée. Aux divisions naturelles du corps, il ajouta des divisions secondaires; il circonscrivit les principales régions, et le tableau qu'il fit de l'anatomie topographique dans son cours à la Faculté de Paris, la présenta sous un aspect si entraînant aux nombreux élèves avides de l'entendre, qu'elle est devenue depuis lors l'étude favorite de la plupart d'entre eux. Il suffit, au reste, de jeter les yeux sur les articles *Aisselle, Bras, Coude, Avant-bras, Jarret*, etc., qu'il a déposés dans le nouveau *Diction-*

naire de Médecine, pour avoir une idée des remarques intéressantes qui accompagnaient ses descriptions. C'est lui, ce sont ses brillantes leçons, ainsi que celles d'un autre savant non moins révéré, M. le professeur *Marjolin*, qui en ont répandu le goût parmi les jeunes chirurgiens actuels; mais les étudians manquaient d'un guide, d'un ouvrage élémentaire pour se diriger; *Béclard* avait promis de le donner; on l'attendait avec impatience, et tout porte à croire qu'il l'eût incessamment publié, si une mort prématurée ne fût venue ravir à l'anatomie l'un de ses plus beaux ornemens et de ses plus fermes soutiens. Ce professeur a laissé, sous ce rapport, comme sous tant d'autres, un vide bien difficile à remplir, et d'autant plus vivement senti dans la science, qu'on commence à convenir généralement aujourd'hui que l'anatomie des régions est moins aride, et qu'elle est d'une application plus immédiate encore en chirurgie que l'anatomie descriptive, telle qu'elle est exposée dans nos meilleurs traités. C'est cette lacune que j'ose tenter de faire disparaître en livrant au public un Essai sur l'anatomie chirurgicale et des régions. Je ne présume pas assez de mes forces pour croire avoir atteint complétement le but; seulement j'ai pensé qu'il serait agréable, aux élèves surtout, d'avoir un livre quelconque

sur cette matière, en attendant que quelques personnes plus capables voulussent s'en occuper, ou que je pusse faire mieux moi-même. Au reste, je n'ai rien négligé pour rendre ce travail utile au plus grand nombre, et je dois dire que je ne l'ai entrepris qu'après y avoir assez long-tems réfléchi. C'est à M. *J. Cloquet*, l'un de mes premiers maîtres à Paris, que j'en dois l'idée première; nous le commençâmes ensemble à l'hôpital Saint-Louis en 1821; les régions étaient déjà tracées, lorsque d'autres travaux appelèrent l'attention de cet anatomiste savant. Cependant je n'abandonnai point ce projet, et je soumis notre plan, en 1822, à quelques élèves auxquels je fis un cours sur ce sujet dans l'amphithéâtre de l'Ecole-Pratique. Depuis lors, je n'ai cessé de m'en occuper, et chaque année j'ai terminé mes démonstrations d'anatomie par quelques leçons sur l'anatomie chirurgicale et des régions; l'enseignement m'a permis d'essayer plusieurs méthodes différentes. Celle que j'ai définitivement adoptée n'est point tout-à-fait semblable à la marche que j'avais suivie d'abord; elle n'est pas non plus analogue à celle du professeur *Béclard*. N'ayant pas de modèle dans ce genre, j'ai été forcé de m'en rapporter à mon propre jugement; j'ai cherché cependant à m'éclairer par tous les moyens possibles avant de

me déterminer. J'ai consulté, pour les divisions, le Manuel de *Rosenthal*, professeur à Berlin (1), ouvrage bien incomplet, mais le seul que je connaisse, dans lequel on décrive toutes les régions du corps; un Essai du docteur *Bock* (2), imprimé à Leipsick en 1824, accompagné de trois figures, sur lesquelles sont tracées des lignes arbitraires pour limiter un certain nombre de coupes; la thèse de M. *Gerdy*, mon collègue à la Faculté, publiée en 1823 (3), et dans laquelle on trouve un aperçu topographique des diverses parties du corps de l'homme, considérées à peu près sous le même point de vue que dans l'ouvrage de M. *Boyer*. Il sera facile de voir en quoi je diffère de ces auteurs sous ce rapport, et jusqu'à quel point je m'en rapproche. Depuis plusieurs années aussi, mes amis, MM. *Bouvier*, agrégé, *Blandin*, *Bogros*, prosecteurs, et *Amussat*, aide d'anatomie à la Faculté, se livrent à l'enseignement de l'anatomie des régions avec beaucoup de succès; mais comme ils n'ont pas rendu public le plan qu'ils suivent, je n'ai pu profiter de leurs lumières, ni savoir combien leur méthode s'éloigne de la mienne.

(1) *Handbuch der chirurgischen Anatomie.* Berlin, 1817.

(2) *Der menschlische Korper*, etc., *von Dr August Carl Bock.*

(3) N° 143, page 29.

Pour le fond, j'ai puisé à toutes les sources que j'ai pu découvrir; et je le dis ici, afin d'éviter dans le texte des citations trop fréquentes, et pour que chacun puisse y reprendre ce qui lui appartiendra. J'ai eu recours surtout aux ouvrages qui traitent particulièrement d'un point donné du corps, et je mentionnerai entre autres, pour l'œil, les travaux de *Zinn*, de *Sœmmering*, de M. *Demours*, quelques numéros de la *Bibliothèque chirurgicale* de *Langenbeck*, le livre publié à Berlin, en 1822, par *Weller;* pour les voies lacrymales, une très-bonne thèse de M. *Vésigné*, celle de M. *Dubois* fils; pour l'anatomie du cou et de la tête, je dois indiquer le Traité d'*Allan Burns* (1), l'un des meilleurs ouvrages qui aient paru en Angleterre sur cette matière, quoique cependant il ne mérite pas tous les éloges qu'il a reçus dans le pays de son auteur. En effet, ce n'est point un traité d'anatomie chirurgicale, ni des régions de la tête et du cou; il serait mieux intitulé : *Observations chirurgicales, accompagnées de remarques anatomiques;* celui du docteur *Colles*, publié en 1811, et qui traite en même tems de l'anatomie chirurgicale du thorax, du ventre et du bassin; il est moins

(1) Edition de Patisson, 1824.

détaillé que celui de *Burns*, mais plus franchement anatomique; une très-belle figure du cou, par *Astley Cooper*, dans l'un des journaux allemands pour 1825 (1); d'autres planches de M. *Langenbeck*, représentant la région parotidienne et divers autres points du cou et de la tête; la quatrième table de *Santorini*, une de *Sœmmiering* sur les fosses nasales, la bouche et le pharynx; les ouvrages de *J. Fabrice* et de *Duverney* sur l'oreille; de MM. *Deschamps* et *H. Cloquet*, sur les narines, etc.; pour l'aisselle, les thèses de M. *Mey* (1817, n° 63); et de M. *Beulac* (1819, n° 220), rédigées d'après les leçons de M. *Roux;* celle de M. Senelle (1822, n° 143), sur le membre thoracique; pour l'épaule, les doigts, le pied, la cuisse, le périnée de la femme, le canal de l'urètre, etc., plusieurs Mémoires de M. *Lisfranc,* et sa thèse de concours pour l'agrégation; pour les diverses parties du bassin, du périnée, de l'aine, les recherches de *Camper,* et les planches exécutées en partie sous les yeux de cet homme célèbre; le beau travail de *W. Hunter*, sur le bassin et l'utérus pendant la grossesse; celui de *Hesselbach*, qui a si bien fait connaître la disposition des aponévroses du pli de l'aine, et les rapports de l'ar-

(1) *Chirurgische Kupfortafeln.*

tère épigastrique dans les hernies, en 1806, 1816 et 1819; ceux de M. *J. Cloquet*, de *Astley Cooper*, de *Hey*, de *Lawrence*, sur le même sujet et sur les hernies en général; la thèse de M. *Breschet*, sur la hernie crurale, publiée à l'occasion du concours pour la place de chef des travaux anatomiques de la Faculté de Paris; les recherches de *Langenbeck*, en 1802, et de M. *Dupuytren*, en 1812, sur la taille et le périnée; de MM. *Carcassonne* et *Bouvier*, sur les aponévroses du bassin, *Bogros*, sur la région iliaque, *Samson* et *Scarpa*, sur la taille recto-vesicale; plusieurs Mémoires de ce dernier, et ses belles planches sur les anévrysmes, les hernies et l'hydrocèle; la première partie du *Système d'Anatomie chirurgicale* du docteur *W. Anderson*, sur l'aine, le bassin et le périnée, imprimée à New-Yorck, en 1822; ouvrage médiocre et accompagné de mauvaises figures; l'essai que vient de publier le docteur *Aston Key*, de Londres, sur la section de la prostate dans la lithotomie, suivant le procédé de *Cheselden*, et ses planches sur le bassin; enfin, la thèse de M. *Senn* de Genève, sur le périnée et les diverses tailles périnéales. Je dois noter encore trois mauvais dessins qui se trouvent dans le Mémoire du docteur *Liston*, publié à Londres, en 1811, sur le pli de l'aine; l'ou-

vrage de *Graefe*, imprimé à Berlin, en 1812, sur les amputations. (A ce sujet, je dois faire remarquer que, si j'ai passé sous silence le nom de ce chirurgien célèbre, en parlant de la staphyloraphie, ce n'est pas que j'ignore qu'il ait pratiqué cette opération en 1816, et un assez grand nombre de fois depuis, mais bien parce que le procédé suivi par M. *Roux*, qui, de son côté, paraît l'avoir véritablement inventée en France, mérite la préférence sous tous les rapports), le *Système d'opérations chirurgicales*, commencé par *Ch. Bell*, en 1821; le *Manuel d'anatomie*, publié par *Stanley*, et qui est véritablement un abrégé d'anatomie des régions; celui de *Green*, et même celui de *Schaw*; le *Système anatomique* de *Lizars*, qui paraît à Londres dans ce moment, et dont les planches ne sont pas bonnes en général : enfin, je citerai un Mémoire publié à Philadelphie, en 1824, sur les aponévroses, par le docteur *Godman*, et surtout un assez bon Traité sur l'anatomie chirurgicale des artères, par *Robert Harisson*, de Dublin (1).

Quant aux Traités classiques, je me suis principalement aidé de ceux de *Bichat*, MM. *Boyer*, *Portal*, *H. Cloquet* et *J. Cloquet*, pour l'anatomie; le

(1) Dublin, 1824-1825.

Manuel du célèbre *F. Meckel* m'a servi beaucoup aussi, notamment pour les variétés et les anomalies de position. J'ai fait usage de l'excellent livre de *Sabatier* pour la chirurgie, ainsi que des additions de ses nouveaux éditeurs. Je pourrais citer à chaque page le Traité des maladies chirurgicales de M. *Boyer*, et la *Nosographie* de M. *Richerand;* j'ai surtout emprunté à ce dernier professeur une partie des lignes qu'il a le premier indiquées pour reconnaître la direction des principales artères des membres. En un mot, j'ai tâché de profiter des nombreux travaux publiés depuis un siècle sur l'anatomie et la chirurgie, tant en France qu'en Angleterre, en Allemagne, en Italie, etc.; et, sous ce rapport, qu'on me permette de témoigner ma reconnaissance à M. le docteur *Crawford*, de Londres, pour le zèle et l'activité qu'il a mis à me procurer les livres et les renseignemens dont j'avais besoin, et à M. *Wessely*, docteur en médecine de l'Université de Goettingue, qui m'a donné la facilité de faire usage de nombreux écrits en langue allemande, que je n'entends pas assez pour avoir pu seul les comprendre. Je dois encore des remercîmens à M. *Paillard*, chirurgien interne des hôpitaux civils, mon ami et mon ancien condisciple à l'hôpital Saint-Louis, ayant été long-tems prosec-

teur de M. *Lisfranc*, et s'occupant depuis plusieurs années d'anatomie chirurgicale, il a rassemblé de nombreux matériaux, soit sur l'anatomie chirurgicale générale, soit sur l'anatomie des régions proprement dite, et qui ne peuvent manquer d'être utiles à la science, s'il les publie comme il le promet. En mettant ses manuscrits à ma disposition, il m'a donné une preuve de confiance qui fait honneur à son caractère, et qui me fait un devoir d'en avertir le public.

Une réunion de circonstances aussi favorables m'impose des obligations bien grandes sans doute, et je ne m'abuse point à cet égard; on voit assez que j'ai plutôt dû choisir parmi tant de faits que de trop chercher à en découvrir d'autres. Cependant, comme il s'agissait d'un point de vue nouveau et d'objets appréciables; comme la plus scrupuleuse exactitude dans les rapports d'ensemble doit former le mérite principal et le caractère distinctif d'un Traité d'anatomie chirurgicale, j'ai cru ne devoir composer celui-ci que sur la nature même. Ainsi, toutes les régions ont été circonscrites sur le cadavre; je n'ai pas cru devoir indiquer une partie, décrire une couche, donner une mesure, sans avoir un cadavre sous les yeux. Ce n'est qu'après avoir vu et revu plusieurs fois les divers élémens d'une région, que j'ai eu

recours aux auteurs, et que je me suis hasardé à la rédiger; alors, quand mes descriptions sont tombées d'accord avec celles des anatomistes les plus exacts, je les ai regardées comme justes; toutes les fois, au contraire, qu'elles en ont différé, je suis allé de nouveau interroger le cadavre; en sorte que je ne me suis permis de les contredire qu'après avoir acquis la certitude que quelque circonstance les avait trompés. De cette manière, je ne me suis arrêté à la description des parties qu'en raison de leur degré d'importance, et j'ai pu en considérer quelques-unes avec plus de détails qu'on ne leur en accorde généralement dans les ouvrages élémentaires : telles sont, par exemple, le tissu cellulaire, les diverses aponévroses, et les couches qui en dépendent. Ce n'est, en effet, qu'en voyant l'anatomie par régions, qu'on peut insister convenablement sur la disposition de ces lames, qui méritent réellement de nouvelles recherches. D'un autre côté, j'ai dû négliger beaucoup de minuties indifférentes pour la chirurgie, quoiqu'elles puissent offrir un grand intérêt dans un traité d'anatomie descriptive.

Pour les nombreuses préparations qui m'ont été nécessaires, et toute la partie de ce travail que j'ai cru devoir faire dans les amphithéâtres, j'ai

eu besoin de me faire aider par plusieurs personnes, et je ne puis trop louer à cette occasion l'exactitude qu'y a mise M. *Bintot*, mon prosecteur. Je dois à M. *Ch. Delange*, élève distingué de la Faculté de Médecine de Paris, plus qu'à tout autre encore, un témoignage de reconnaissance pour tout le dévouement qu'il m'a montré dans cette circonstance, et pour la part active qu'il n'a cessé de prendre à tout ce qui concerne cet ouvrage.

Arrêté long-tems par le premier pas, c'est-à-dire par la division qu'il était le plus convenable d'établir, et par le nombre des régions qu'il était utile d'admettre, j'ai dû craindre de tomber dans deux extrêmes contraires : trop multipliées, elles fatigueraient la mémoire, et forceraient à des répétitions sans fin ; trop peu nombreuses, elles ne permettraient pas de saisir utilement tout ce qu'il importe de connaître. Les grandes coupes naturelles du corps étant insuffisantes, je n'ai pu me dispenser d'y suppléer par des lignes arbitraires, que j'ai rattachées, autant que la chose m'a paru possible, à des saillies osseuses ou musculaires. Ces lignes m'ont semblé présenter l'inappréciable avantage de pouvoir renfermer dans une région donnée, des objets qui ne peuvent offrir d'intérêt chirurgical qu'autant qu'on les

ceux qui l'entourent. J'ai cru m'apercevoir aussi que, par cette méthode, les descriptions chargeraient moins la mémoire, et seraient mieux entendues; cependant, quoique un peu moins sèche et moins aride, présentée sous ce point de vue, que sous le précédent, l'anatomie n'eût point encore atteint son but principal d'utilité; elle n'eût point été chirurgicale; enfin, j'aurais pu décrire d'abord chaque système, et placer à la suite les remarques chirurgicales qui le concernent, comme l'ont fait plusieurs chirurgiens anglais, et notamment MM. *Anderson*, de New-Yorck, et *Harisson*, de Dublin; comme l'ont fait *Lawrence, Scarpa,* M. *Boyer*, etc., en parlant des hernies; mais alors ce serait faire de l'anatomie descriptive d'une part, et de la chirurgie de l'autre. Comme toutes ces manières de voir conduisent plus ou moins directement à la fin que je me proposais, en s'en écartant dans un autre sens, j'ai tenté de les fondre, et d'élaguer ce qu'elles avaient d'étranger à mon sujet, en m'efforçant de réunir l'anatomie chirurgicale à celle des régions, et l'anatomie chirurgicale par système d'organes, à l'anatomie topographique et des rapports, sans qu'on puisse établir de distinction entre elles.

En résumé, je n'ai point eu l'intention de faire

un traité d'anatomie, pour remplacer ceux que nous possédons, pas plus qu'un livre de chirurgie ou d'opérations, mais bien de rassembler dans chaque point du corps de l'homme les connaissances qui découlent naturellement de la disposition des parties qu'on y rencontre; de proposer une anatomie, à l'aide de laquelle le chirurgien puisse toujours prévoir, avant de pratiquer une opération quelconque, tous les accidens qui peuvent la suivre immédiatement, et toutes les précautions qu'elle exige relativement aux organes qui doivent être ménagés ou divisés; à l'aide de laquelle, un point du corps étant donné, il soit possible de dire, à quelques lignes près, quels sont les fibrilles, les artères, les veines, les nerfs, les muscles, etc., que l'instrument doit intéresser; et c'est pour remplir encore plus complétement cette vue, que j'aurais voulu décrire du point central à la périphérie, sur des coupes faites à diverses hauteurs des membres et du tronc, tous les objets qui se présentent à la vue. Je voulais aussi traverser le corps dans un grand nombre de directions et de points différens, avec des tiges métalliques, afin d'indiquer, en les laissant en place, la nature et le lieu des organes ainsi transpercés; mais j'ai craint de donner trop de

volume à l'ouvrage, et j'ai remis ce projet à un autre tems.

C'est surtout dans l'anatomie des rapports, que des dessins bien faits seraient d'un grand secours; par un simple coup-d'œil, en effet, sur une région exactement représentée, l'esprit saisit, embrasse beaucoup mieux ce qu'il a besoin de savoir qu'à l'aide d'une longue description; et, à défaut de cadavres, je crois que rien ne peut remplacer les planches. Celles qui accompagnent ce traité ont toutes été dessinées d'après nature par M. *Chazal*, l'un de nos artistes les plus distingués, le même qui s'est chargé d'exécuter les beaux dessins de M. *Maygrier* sur les accouchemens. J'avais d'abord eu l'idée de profiter de son habile pinceau, et de faire représenter un bien plus grand nombre de régions sous des points de vue différens; mais je me suis bientôt aperçu qu'elles eussent porté l'ouvrage beaucoup au-dessus du prix qui convient au plus grand nombre des lecteurs auxquels je l'adresse.

Au reste, pour que cet ouvrage fût ce qu'il devrait être, il faudrait de nombreuses recherches encore, et plus de tems que je n'ai pu en consacrer à sa rédaction; je lui reconnais moi-même un grand nombre de défauts,

et la critique m'en dévoilera bien d'autres que je n'ai pas vus. Je me suis hâté de le publier pour l'hiver, afin que les élèves puissent s'en servir pendant le semestre qui va s'ouvrir; dans le but aussi d'exciter d'autres travaux de ce genre, et d'attirer l'attention des chirurgiens et des anatomistes sur un sujet qui doit être fécond en résultats pratiques. J'ai fait tout ce qu'il était en moi pour le rendre utile et pour ne rien avancer qui ne fût exact; si on y remarquait cependant de trop nombreuses taches, je ne puis répondre que par le desir bien sincère de les faire disparaître par la suite, et qu'en assurant de ma reconnaissance les personnes qui voudront bien me les faire connaître. Je réclamerai d'ailleurs quelque indulgence, en priant de ne pas oublier qu'il m'a fallu tracer le chemin, et qu'*on ne fait point de l'anatomie par la seule force de la pensée.*

Paris, le 1er novembre 1825.

TRAITÉ

D'ANATOMIE CHIRURGICALE,

OU

ANATOMIE DES RÉGIONS

CONSIDÉRÉE DANS SES RAPPORTS AVEC LA CHIRURGIE.

CHAPITRE PREMIER.

DE LA TÊTE.

La tête se compose du crâne et de la face.

ARTICLE PREMIER.

DU CRANE.

On peut diviser cette partie de la tête en trois régions de chaque côté de la ligne médiane. Ces régions seront circonscrites par des lignes arbitraires, qui partiront de saillies naturelles. Elles seront désignées par le nom de l'os principal qui leur correspondra : ainsi nous trouverons les régions frontale, temporo-pariétale et occipitale.

SECTION PREMIÈRE.

RÉGION FRONTALE.

Elle est triangulaire, et limitée : en bas, par une ligne courbe, qui va d'une des apophyses orbitaires du frontal à l'autre en passant par-dessus le sourcil; en dedans, par la ligne médiane qui la sépare de la région semblable du côté opposé; en dehors, par une troisième ligne qui monte de l'apophyse orbitaire externe à l'origine de la suture sagittale, en suivant le trajet de la suture fronto-pariétale.

A l'extérieur, cette région présente : inférieurement, une rainure transversale plus ou moins évasée; au milieu, une saillie arrondie, et plus ou moins prononcée : ce sont les bosse et rainure frontales; en dedans, la veine préparate et quelques-unes de ses branches; enfin, en haut, des cheveux qui descendent plus ou moins bas, suivant les sujets.

PARTIES CONSTITUANTES.

1°. La Peau.

Elle est mince et lisse chez les enfans et les jeunes gens des deux sexes; chez les adultes, et surtout chez les vieillards, elle présente quelquefois un grand nombre de rides transversales dans la moitié inférieure de cette région. Elle est plus épaisse, et n'offre pas de rides en haut et en dehors, où elle sert ordinairement à l'implantation des cheveux. Dans ce dernier sens la peau renferme beaucoup de follicules sébacés. En général, les cheveux la percent obliquement en avant ou en dehors, d'où résulte leur tendance à suivre l'une ou l'autre de ces directions en descendant sur le front.

2°. La Couche cellulo-graisseuse.

Placée entre le muscle frontal et la peau, elle est presque toujours très-mince; le tissu cellulaire qui la forme est dense, serré; les cellules adipeuses sont très-fines, et fortement appliquées les unes contre les autres; en dehors, près de la tempe, elles sont plus grosses, plus lâchement unies, et constituent quelquefois une couche assez épaisse. L'union intime de ce feuillet avec les deux lames entre lesquelles il est placé, explique pourquoi les lésions de la peau produisent ici des inflammations plutôt érysipélateuses que de toute autre nature : on conçoit en effet, que le pus doit se rassembler difficilement en foyer dans un tissu aussi serré. C'est encore en raison de cette disposition que les tumeurs purulentes, sanguines, etc., qui se développent dans cette région, sont toujours circonscrites, globuleuses, ou plus ou moins aplaties; enfin, c'est dans cette couche que se forment les loupes ou *tannes*, qui ne sont que des follicules énormément dilatés et remplis de matière sébacée concrète : la racine des cheveux s'y rencontre également.

3°. Les Muscles et Aponévrose.

Les muscles sont: en bas, une très-petite portion de l'orbiculaire des paupières; puis, en remontant, le frontal, plus épais au milieu, et surtout à la partie inférieure, où il couvre toute la largeur de l'os; ses fibres sont parallèles, et produisent, en se contractant, les rides du front. Il semble que ces muscles se soient développés sur la face externe de l'aponévrose épicrânienne, qui est mince et celluleuse au-dessous d'eux; en haut et en arrière, cette aponévrose est seule; là, elle est plus forte et véritablement fibreuse. Ces parties sont difficiles à séparer de la couche sous-cutanée; leur union

au péricrâne, au contraire, n'a lieu qu'à l'aide d'un tissu lamelleux, assez lâche en dehors et tout-à-fait en bas. Ce tissu celluleux renferme une assez grande quantité de vésicules adipeuses; et il résulte de cette disposition que le pus ou d'autres matières qui peuvent se former dans l'intervalle de ces deux couches, s'infiltrent, s'étendent en largeur, au lieu de former des tumeurs distinctes. Il est utile de ne pas oublier cette particularité, quand il s'agit de déterminer la nature et le danger des maladies qui siégent dans la région frontale.

4°. Le Péricrâne.

Il n'offre rien d'important à noter; nous venons de voir ses rapports avec la couche aponévroti-musculaire; il tient aux os par un tissu cellulaire plutôt lamelleux que filamenteux; en sorte qu'on peut assez aisément le séparer du crâne, dans les points où il n'y a pas de suture.

5°. Les Artères.

Ce sont les branches de la sus-orbitaire, dont le tronc était d'abord placé entre les muscles orbiculaire et frontal; elles serpentent dans la couche sous-cutanée. La branche antérieure de la temporale superficielle vient également s'y rendre, et former de nombreuses anastomoses avec les précédentes. Le tissu qui enveloppe ces vaisseaux est tellement serré, qu'il est difficile de les saisir avec un instrument quelconque et de les lier; aussi préfère-t-on généralement la compression à la ligature. Si, néanmoins, ce dernier moyen était le seul qu'on pût employer, à cause de douleurs vives, d'inflammation, etc., on réussirait mieux avec un tenaculum qu'avec des pinces.

Dans le péricrâne, il n'y a que des ramuscules capillaires des temporales profondes.

6°. Les Veines.

On trouve en dedans, le plus souvent tout près de la ligne médiane, la veine préparate qui manque quelquefois, et qui, d'autres fois, au contraire, est double ou triple, comme nous l'avons vu nous-même sur deux sujets; elle est souvent très-volumineuse, chez les vieillards surtout. Les anciens l'ouvraient fréquemment dans les maladies de la tête; et il nous semble que maintenant on néglige trop cette saignée. En effet, cette veine rapporte le sang de toute la moitié antérieure du crâne à la racine du nez; or, il est évident que la phlébotomie aurait ici pour effet immédiat le dégorgement subit du cuir chevelu. Ce vaisseau est placé entre le derme et la couche cellulo-graisseuse, et n'est cotoyé par aucune artère: on peut, par conséquent, l'atteindre sans s'exposer à blesser aucun organe important. Les autres veines accompagnent les branches artérielles, et ne présentent rien de remarquable; il faut noter seulement que quelques-unes traversent les sutures frontale et fronto-pariétale, pour aller se rendre à la pointe du sinus longitudinal, ou dans la dure-mère. Ces branches, peu volumineuses, en général, n'ont point de valvules: d'où il résulte qu'elles peuvent servir à soutirer le sang de l'intérieur du crâne, si des ventouses, des sangsues, etc., sont appliquées sur les points de la peau qui leur correspondent: c'est pour cette raison que *Santorini* leur a donné le nom de *veines émissaires*.

7°. Les Vaisseaux lymphatiques.

Ils sont peu nombreux et encore assez mal connus. Ils vont se rendre dans les ganglions parotidiens; et c'est pour cette raison que diverses maladies de la région frontale déterminent quelquefois le gonflement des glandes lymphatiques des environs de l'oreille: soit que cela dépende du transport de fluides

irritans pris dans le point malade, soit que cela tienne à une simple répétition sympathique de l'inflammation, etc.

8°. Les Nerfs.

Ils sont fournis par la cinquième paire. Le frontal interne, en sortant de l'orbite, est d'abord placé entre le péricrâne et le muscle sourcilier; puis il perce l'aponévrose épicrânienne, pour se ramifier dans les fibres du frontal, et plus particulièrement dans la moitié interne de ce muscle. Les rameaux du sourcilier ou frontal externe, au contraire, sont disséminés dans l'aponévrose, d'une part, et de l'autre, dans le péricrâne même; ce qui leur donne une forme aplatie et beaucoup de résistance.

Ces nerfs se répandent principalement à la partie externe de la région, et s'anastomosent avec quelques filets du facial, près de l'apophyse orbitaire externe; plus en arrière, ils s'unissent avec le temporal superficiel donné par la branche auriculaire du maxillaire inférieur.

Les nerfs du système ganglionnaire sont fondus dans les tuniques artérielles, et ne peuvent donner lieu à aucune remarque chirurgicale.

9°. Le Squelette.

Il ne comprend qu'une des moitiés du frontal. Cet os présente : en dehors, l'apophyse orbitaire externe, qui est très-exposée aux fractures, à cause de la saillie qu'elle fait sous la peau : c'est d'elle que part, comme on sait, la ligne demi-circulaire de la fosse temporale. Quelquefois on trouve dans ce point un canal veineux : d'où il résulte que la perforation du crâne pourrait donner lieu à un écoulement de sang assez considérable, sans que, pour cela, il y eût lésion des vaisseaux de la dure-mère. En dedans, la bosse nasale, plus saillante chez l'homme et le vieillard que chez la femme

et l'enfant : aussi, chez ces derniers, le front est-il plus uni, et la racine du nez paraît-elle généralement moins enfoncée. Cette bosse correspond aux têtes des sourcils, en avant; en arrière, elle forme la paroi antérieure des sinus frontaux; cavités qui, dues à l'écartement des lames de l'os, sont très-importantes à bien connaître. En effet, leur lame antérieure peut être fracturée seule, et, de cette manière, en imposer pour un enfoncement de la voûte crânienne. Comme elles sont tapissées par un prolongement de la membrane interne des narines, il peut se faire que du mucus puriforme, etc., s'échappe des fosses nasales au dehors par une ouverture accidentelle des sinus, et trompe des personnes inattentives, en les portant à croire que cette matière vient de l'intérieur du crâne (1). Cette méprise pourrait encore avoir lieu dans les circonstances où, sans que le sinus fût ouvert à l'extérieur, le liquide coulerait dans le nez, avec les caractères du pus de la substance cérébrale. Dans le premier cas, en outre, l'air, en pénétrant dans le sinus, peut imprimer à la membrane muqueuse une sorte de mouvemens qui sont analogues à ceux du cerveau, et qui peuvent faciliter l'erreur (2). C'est encore cette membrane qui, par sa communication avec les fosses nasales et par le produit de sa sécrétion, est regardée comme la cause des fistules qui restent ordinairement dans ce lieu, à la suite de plaies ou d'autres maladies qui ont perforé la paroi antérieure du sinus; fistules difficiles à guérir, mais non pas incurables, puisque M. le professeur *Dupuytren* dit en avoir vu plusieurs se cicatriser. Il résulte enfin de l'écartement inégal des deux lames des sinus frontaux qu'on ne doit pas, autant que possible, trépaner dans cet endroit, attendu que la couronne de l'instrument aurait déjà déchiré les membranes,

(1) Maréchal.
(2) M. Boyer.

le cerveau même dans quelques points, avant que la perforation de l'os fût complète dans les autres. Cependant, à la rigueur, il serait possible d'arriver dans le crâne sans léser les membranes, en prenant la précaution de scier la première lame osseuse avec une couronne plus grande, et la seconde avec une couronne plus petite, comme l'ont conseillé M. le professeur *Boyer* et M. *Lisfranc*. Il faut également noter, pour le trépan, que les sinus frontaux s'étendent quelquefois jusqu'à l'apophyse orbitaire externe, ou en arrière, et en haut jusqu'au pariétal, ainsi que l'a vu *Ruysch*, et que nous l'avons nous-même rencontré deux fois. Cette dernière disposition devrait empêcher de pouvoir juger du volume des parties antérieures du cerveau par l'extérieur du crâne. Quand le pus ou d'autres fluides s'accumulent dans les sinus frontaux, ou quand des tumeurs s'y développent, la lame postérieure de ces cavités étant plus mince que l'antérieure, il en résulte qu'elle cède la première, et de là, compression cérébrale, etc. Ces cavités manquent chez certains individus : c'est ce qui a lieu, dit-on, chez les *camus*.

Au-dessus des saillies précédentes, l'os frontal présente une gouttière qui correspond à la rainure cutanée du front; plus haut, se remarque la bosse frontale, qui est plus ou moins bombée, suivant les sujets : disposition qui peut dépendre d'une convexité absolue plus grande de l'os, ou bien de son épaisseur augmentée. Après avoir été très-saillante dans ce dernier cas, elle peut se déprimer chez le vieillard, par la disparition de la couche diploïque.

En conséquence de cette structure, on ne peut arriver dans le crâne par la région frontale, qu'après avoir traversé les diverses couches qui viennent d'être indiquées, et dont voici l'ordre de superposition :

1° la peau ; 2° la couche cellulo-graisseuse, dense, et qui

renferme les vaisseaux principaux; 3° les muscles et l'aponévrose, tout le nerf frontal interne, quelques branches du sourcilier; 4° le périerâne et quelques rameaux de ce dernier nerf; 5° l'os coronal.

SECTION II.

RÉGION TEMPORO-PARIÉTALE.

Sa forme est quadrangulaire; elle est limitée: en bas, par une ligne qui, tirée de l'apophyse orbitaire externe, se porterait au devant de l'apophyse mastoïde, en suivant le bord supérieur de l'arcade zygomatique; en haut, par la région analogue, du côté opposé; en avant, par le côté externe de la région frontale; en arrière, par une ligne qui commencerait au devant du *processus* mastoïde, et qui se terminerait sur la suture sagittale au devant de la pointe de l'occipital.

A l'extérieur, on voit entre l'oreille et la région frontale, au-dessus du *zygoma*, tantôt une convexité, tantôt un creux, suivant l'embonpoint du sujet et le volume de son muscle crotaphyte. Au-dessus de la fosse temporale, se trouve une saillie arrondie, large et régulière : c'est la bosse pariétale.

PARTIES CONSTITUANTES.

1°. La Peau.

Dans la partie inférieure de la région, la membrane tégumentaire est très-mince, extensible, et peu adhérente aux tissus sous-jacens. En avant du pavillon de l'oreille, et en se rapprochant de l'apophyse orbitaire externe, elle s'épaissit un peu, et tient plus intimement à la couche graisseuse; jusque-là, elle n'est ordinairement point recouverte de poils. A mesure qu'on se reporte en arrière et en haut, elle devient de plus en plus épaisse, et revêt tous les caractères

qu'elle nous a présentés en haut de la région du front. Les cheveux qui la recouvrent s'y implantent tous obliquement; en sorte que ceux du milieu descendent vers l'oreille, que les antérieurs vont sur le front et les postérieurs vers le cou. Un grand nombre de follicules se rencontrent à la base de ces cheveux, qui d'ailleurs blanchissent plutôt dans cette région que dans toute autre : d'où le nom de *tempora.*

2°. La Couche cellulo-graisseuse.

Généralement mince, elle l'est d'autant moins cependant qu'on l'examine plus inférieurement; elle repose sur une autre lame plus forte et de nature fibro-celluleuse. Cette dernière renferme dans ses lamelles, ou supporte sur sa face externe les trois petits muscles auriculaires, et son épaisseur est plus grande en arrière qu'en avant. On peut la considérer comme le *fascia superficialis* de la région temporale; c'est dans son tissu que rampent les vaisseaux et nerfs temporaux superficiels; en entrant sous le cuir chevelu, elle se confond dans la couche dense et serrée qui sépare les tégumens de l'aponévrose épicrânienne.

3°. L'Aponévrose épicrânienne.

Au-dessus de la fosse temporale, elle est forte, épaisse, très-résistante et peu extensible; ses rapports avec le péricrâne et la peau sont les mêmes que dans la région frontale : en conséquence, elle peut donner lieu aux mêmes considérations chirurgicales. C'est à cette lame fibreuse surtout que les anciens chirurgiens faisaient jouer un grand rôle dans les plaies de tête, à cause de la sensibilité exquise qu'ils lui accordaient. Quoi qu'il en soit, sa texture dense et serrée, empêchant les liquides morbides de se rassembler en foyers au-dessous d'elle, ces produits s'infiltrent promptement, et en-

traînent bientôt la dénudation et même la nécrose des os. Quand le tissu cellulaire sous-épicrânien s'enflamme, la résistance opposée par l'aponévrose au gonflement phlegmasique sous-jacent, explique encore les douleurs vives qui se manifestent alors, et rend nécessaires les diverses incisions qu'on a conseillé de pratiquer dans ces cas.

Sur la fosse temporale, l'aponévrose est plus mince; au-dessus de l'arcade zygomatique, elle se confond avec le *fascia superficialis*, et passe dans la région parotidienne : c'est elle qui supporte les branches de l'artère temporale superficielle, de l'auriculaire, etc. En bas et en avant, elle est percée par le nerf temporal superficiel de la cinquième paire, et se trouve, en général, assez fortement unie à l'aponévrose temporale, quoiqu'inférieurement elle en soit séparée par quelques cellules graisseuses. A un pouce environ en arrière de l'orbite et au-dessus de l'arcade zygomatique, ces deux lames sont fixées sur l'aponévrose temporale par une espèce de pédicule, dans lequel on trouve un ou plusieurs filets nerveux, des rameaux artériels et quelques veinules qui viennent de la fosse zygomatique.

4°. L'Aponévrose temporale.

Cette lame, de forme ovalaire, s'attache à toute la ligne courbe de la fosse temporale; par sa face interne, elle donne attache aux fibres musculaires dans les cinq sixièmes supérieurs et postérieurs de son étendue; dans le sixième antérieur et inférieur, elle en est séparée par un tissu adipeux peu consistant. Ici, cette membrane est bifoliée, et ses deux lames se continuent sur les deux faces interne et externe de l'arcade zygomatique avec le périoste. Ces deux feuillets sont séparés par de la graisse qui concourt, lorsqu'elle est très-abondante, à faire saillir la région temporale, comme cela se remarque chez les personnes qui ont beaucoup d'embonpoint;

l'absence de cette graisse, au contraire, soit chez les gens naturellement maigres, soit à la suite de longues maladies, produit l'excavation plus ou moins profonde de cette partie.

L'inflammation se manifeste assez fréquemment dans ce tissu cellulaire graisseux; et, il importe, quand la suppuration en est la suite, d'évacuer le pus de bonne heure, afin d'empêcher ce fluide de se faire jour dans la fosse zygomatique, en perforant le feuillet interne de l'aponévrose, qui est plus mince que l'externe. Ces deux lames sont aussi traversées en avant vers le point où elles se réunissent, par le pédicule que nous venons d'indiquer à l'occasion de l'aponévrose épicrânienne.

5°. Les Muscles.

Quelquefois le frontal se prolonge un peu dans la partie supérieure de cette région; les trois auriculaires ont été notés; il n'y a donc que le temporal à remarquer; la direction convergente de ses fibres et leur insertion sur le tendon aponévrotique central qui vient embrasser l'apophyse coronoïde du maxillaire inférieur, ont fait admettre généralement qu'on devait les inciser en V dans l'opération du trépan, afin de conserver leur action. Ce conseil ne peut entraîner aucun danger; mais l'idée sur laquelle il repose ne nous paraît rien moins qu'exacte. En effet, que les fibres soient incisées transversalement ou presque parallèlement à leur axe, puisque le lambeau doit être relevé, il n'en faudra pas moins qu'elles soient divisées. Or, une fois coupées, on sait que les fibres charnues ne se réunissent qu'au moyen d'une cicatrice fibreuse; la direction de l'incision devient donc indifférente dans cette circonstance.

6°. Les Artères.

Nous devons surtout examiner la temporale superficielle

et ses branches. Le tronc est placé entre l'aponévrose épicrânienne et le *fascia superficialis;* de sorte que ces lames fibro-celluleuses n'étant pas très-serrées, si l'artère était divisée, et qu'on voulût en faire la ligature dans la portion temporale proprement dite de la région, on n'éprouverait pas les mêmes difficultés que dans la portion pariétale. Au-dessus de l'arcade zygomatique, l'artère temporale superficielle est située à deux ou trois lignes environ au devant du pavillon de l'oreille : il serait, par conséquent très-facile de l'atteindre dans cet endroit, ou de la découvrir pour la lier, si la chose était nécessaire. Cette position est encore utile à remarquer, pour ne pas appliquer sur ce point des cautères, des moxas, des ventouses, des sangsues, etc., à moins d'indications particulières, et de prendre les précautions convenables. Peut-être aussi serait-il plus prudent de pratiquer l'artériotomie un peu plus haut, parce que l'inflammation doit se développer plus aisément ici, en raison du tissu cellulaire plus abondant ; parce que l'aponévrose étant plus éloignée des os, la compression serait plus douloureuse et moins immédiate ; enfin, à cause de la proximité du conduit auditif.

La branche antérieure de la temporale superficielle va s'anastomoser avec la frontale, et la postérieure avec les rameaux de l'occipitale ; elles se réunissent souvent entr'elles, et forment ensemble un véritable réseau qui est toujours recouvert par le *fascia superficialis* et par la peau. Ces anastomoses nombreuses obligent de lier ou de comprimer les deux bouts d'une des branches divisées, pour arrêter sûrement l'hémorragie; car, si on se contentait d'oblitérer l'un d'eux, le sang ne manquerait pas de revenir par l'autre.

On trouve encore dans cette région la temporale moyenne, fournie par le tronc de la précédente, au niveau de l'arcade zygomatique; elle perce aussitôt le feuillet externe

de l'aponévrose temporale, pour se ramifier dans le tissu cellulaire adipeux qui le sépare de l'interne, et traverse ensuite ce dernier, pour se perdre dans le muscle, en s'anastomosant avec les temporales profondes.

Celles-ci, venant de la maxillaire interne, distribuent leurs branches principales au muscle temporal et à la surface externe de son aponévrose centrale; les autres s'appliquent sur les os, où elles rencontrent des rainures particulières, dans lesquelles elles se logent. Les anastomoses de la temporale profonde antérieure avec les ramuscules qui viennent de l'orbite, expliquent jusqu'à un certain point les douleurs que les maladies de l'œil font quelquefois naître dans la fosse temporale; *et vice versâ.*

6°. Les Veines.

Il y en a une, au moins, pour chaque artère profonde. La branche antérieure de l'artère temporale n'en a point quand la préparate existe. On trouve dans cette région une veine émissaire très-volumineuse qui sort du crâne par le trou pariétal : il en sera question de nouveau quand nous parlerons des os.

7°. Les Lymphatiques.

Ces vaisseaux sont un peu mieux connus que ceux de la région frontale; ils accompagnent, en général, les branches artérielles. Les superficiels se rendent dans les ganglions qui entourent l'oreille; les autres se portent aux ganglions profonds du cou : c'est pour cette raison que certains auteurs ont pensé que l'engorgement des glandes lymphatiques sous-cutanées indiquait une maladie de la peau ou des parties extérieures à l'aponévrose temporale, tandis que l'affection des parties profondes déterminait le gonflement des ganglions cervicaux inter-musculaires.

8°. Les Nerfs.

Ils sont très-nombreux, mais peu importans sous le rapport des opérations; il y en a de superficiels et de profonds. Les premiers viennent : 1° du plexus cervical; les branches qu'il fournit se ramifient dans la peau et le tissu cellulo-graisseux sous-jacent; 2° du facial, dont les cordons nombreux suivent les artères dans le *fascia superficialis*, et vont s'anastomoser dans la région frontale avec le sus-orbitaire; 3° de l'auriculaire du maxillaire inférieur : ce rameau, qui est le temporal superficiel, se trouve en avant, et suit la même direction que les filets du facial, avec lesquels il s'unit dans une foule de points.

Les seconds sont fournis : 1° par les temporaux du maxillaire inférieur, et le filet temporal de la branche orbitaire du maxillaire supérieur; 2° dans la portion pariétale de la région, par les branches anastomotiques du frontal, du sous-occipital et du sous-mastoïdien. On voit, par cette simple énumération, comment une maladie de la tempe peut donner lieu à des douleurs dans toutes les parties de la tête, et se répéter dans l'orbite, dans les mâchoires, à la face, dans l'oreille, au cou, etc., et réciproquement.

Quant aux nerfs du grand sympathique, ils ne peuvent être suivis que sur les artères, et leur étude n'est d'aucune importance en chirurgie.

9°. Le Squelette.

On y trouve toute la portion écailleuse du temporal, la partie temporale de la grande aile du sphénoïde, une très-petite portion du frontal, et la presque totalité du pariétal. Quelquefois l'os écailleux est convexe, au lieu d'être plane ou concave : de là un plus grand relief de la tempe. A l'union du sphénoïde avec le frontal, le pariétal et le tem-

poral, se rencontre la partie la plus profonde de la fosse temporale. C'est à cause des sutures qui résultent de la jonction de ces divers os, et surtout parce que l'artère spliéno-épineuse est preque toujours enchâssée dans une rainure plus ou moins profonde de la face interne de l'angle pariétal inférieur, qu'on a défendu d'y appliquer le trépan. Il est vrai que les cas qui exigeraient de perforer le crâne dans ce point doivent être très-rares, attendu que les méninges y adhèrent fortement aux os; il est vrai encore que l'opération serait rendue difficile par l'inégalité des surfaces et l'épaisseur des parties molles; mais si l'indication était positive, la disposition de l'artère ne devrait pas arrêter. Il serait, en effet, trop facile de comprimer ce vaisseau, pour qu'on eût à redouter une hémorragie, en supposant qu'il vînt à être divisé par l'instrument. Le peu d'épaisseur du temporal dans cette région explique suffisamment la fréquence de ses fractures. A cette occasion, il faut se rappeler les sutures écailleuse et autres, afin de ne pas prendre pour des fêlures ce qui n'est que la trace d'une articulation. Erreur commise et indiquée par *Hippocrate*, et qui s'est renouvelée plusieurs fois depuis. C'est une remarque applicable à tous les points du crâne.

La forme bombée du pariétal est ensuite ce qu'il y a de plus variable et de plus remarquable dans le squelette de la région temporo-pariétale. La bosse pariétale existe quelquefois à peine, et d'autres fois est très-saillante. Chez beaucoup de sujets, elle est plus prononcée d'un côté que de l'autre, et de là résulte le défaut de symétrie du crâne; cette conformation inégale est assez fréquente, et se remarque même chez les hommes du premier mérite, comme le célèbre *Bichat* en a offert un exemple connu de tout le monde, et comme notre savant *Béclard* vient encore d'en présenter un autre. L'os

est, quelquefois, très-épais dans ce point; ce qui fait que la saillie pariétale n'indique pas toujours une plus grande capacité du crâne. C'est là qu'on a vu le plus souvent se manifester l'atrophie sénile, et alors, au lieu d'une bosse, on trouve une excavation. On a vu quelquefois le pariétal devenir aussi dur que de l'ivoire (1).

La position superficielle de cet os donne raison des nombreuses maladies dont il peut être le siége : néanmoins sa forme convexe diminue la fréquence des fractures qui pourraient s'y opérer par cause directe. Pour l'application du trépan, il faut savoir que la plus grande épaisseur du pariétal correspond à la saillie de ce nom; ensuite à l'angle postérieur et supérieur, puis à l'inférieur et postérieur, après quoi vient le supérieur et antérieur; enfin c'est l'angle inférieur et antérieur qui est le plus mince. Entre la bosse pariétale et la suture sagittale existent un ou plusieurs trous, plus près de la partie postérieure que de l'antérieure. Ces trous communiquent avec les canaux veineux du diploé, ou bien, dans le crâne, avec les sinus de la dure-mère; ils donnent passage à des veines émissaires assez volumineuses indiquées plus haut. C'est aussi par ces veines qu'on a conseillé de dégorger directement les sinus, les méninges et le cerveau, en appliquant des sangsues, etc., sur les points correspondans à ces vaisseaux (2).

L'ordre de superposition dans la portion temporale de cette région, est le suivant : 1° la peau; 2° la couche cellulo-graisseuse; 3° *le fascia superficialis*, au-dessous duquel sont les vaisseaux et nerfs superficiels; 4° l'aponévrose épicrânienne, qui est séparée de la précédente par les nerfs et les vaisseaux; 5° l'aponévrose temporale; 6° le muscle temporo-maxillaire; 7° le péricrâne; 8° les os.

(1) M. Portal.
(2) M. Portal.

Dans la portion pariétale, on trouve seulement : 1° la peau ; 2° la couche fibro-graisseuse qui renferme les nerfs et les vaisseaux ; 3° l'aponévrose épicrânienne ; 4° le péricrâne ; 5° les os.

SECTION III.

RÉGION OCCIPITALE.

Sa forme est à peu près la même que celle de la région frontale ; c'est-à-dire qu'en la supposant aplatie, elle est triangulaire. Ses limites sont : en avant, la région précédente ; sur la ligne médiane, la région semblable du côté opposé ; en bas, une ligne qui partirait du sommet de l'apophyse mastoïde, pour aller se terminer à la bosse occipitale.

PARTIES CONSTITUANTES.

1°. La Peau.

Sur la saillie mastoïdienne, cette membrane est fine, lisse, dépourvue de poils, glissante ; enfin, elle participe à tous les caractères de celle qui recouvre le pavillon acoustique ; en remontant, elle s'épaissit considérablement, et devient très-dense. C'est dans cette région que les cheveux persistent plus long-temps, et ces poils y sont implantés presque perpendiculairement, tout-à-fait en haut, tandis qu'en descendant ils percent la peau de plus en plus obliquement.

2°. La Couche cellulo-graisseuse.

Elle est simplement celluleuse derrière l'oreille ; dans le reste de son étendue on rencontre des vésicules adipeuses, fines, qui sont enveloppées dans de petites locules fibro-celluleuses très-serrées, comme dans les régions frontale et pariétale. Cette couche adhère intimement à la peau sur l'occipital, et c'est pour cette raison que les plaies avec perte de substance ne peuvent être ici rapprochées, ni par la suture

qui serait dangereuse, ni par les bandelettes qui seraient sans action. Sur le temporal, l'adhérence étant moindre, les plaies peuvent y être réunies immédiatement. Cette couche renferme les vaisseaux et nerfs principaux; son union avec la couche sous-jacente n'est pas moins intime qu'avec la peau; c'est même cette union serrée qui rend si difficile la dissection du muscle occipito-frontal et de l'aponévrose épicrânienne; c'est par elle encore qu'on explique pourquoi la peau qui s'étend du front à l'occiput est obligée de suivre tous les mouvemens déterminés par les contractions de ce muscle.

3°. L'Aponévrose et les Muscles.

La première est très-forte et rubanée, surtout en remontant; ses fibres, dans cette région, sont très-distinctes; chez quelques sujets, elle présente le brillant et le nacré aponévrotiques bien prononcés. Les seconds sont : l'auriculaire postérieur, qui attache le pavillon à l'apophyse mastoïde, ensuite l'occipital, qui ne recouvre que les deux tiers externes de l'os, et fait qu'au-dessus de la bosse occipitale, l'aponévrose est seule entre le péricrâne et la couche sous-cutanée. Ces parties sont séparées du péricrâne par un tissu cellulaire lamelleux, assez dense, mais peu serré. Les extrémités supérieures des muscles sterno-mastoïdien et splénius de la tête, quoique n'appartenant pas spécialement à cette région, doivent être notées cependant, attendu que leurs attaches auprès de la saillie mastoïdienne, ainsi qu'au sommet de cette apophyse, les exposent à être atteintes quand on pratique des opérations dans ce point: la térébration des cellules mastoïdiennes, par exemple.

4°. Le Péricrâne.

Il n'offre ici rien de particulier, si ce n'est qu'il adhère plus fortement aux os, à cause des rugosités de leur surface.

5°. Les Artères.

L'occipitale et l'auriculaire postérieure sont les seules importantes. La première entre dans la région, en sortant de l'intervalle des muscles splénius et trapèze; puis elle va s'anastomoser avec la branche postérieure de la temporale; elle est, d'ailleurs, renfermée dans la couche sous-cutanée, et très-difficile à lier. La seconde glisse dans le sillon mastoïdo-auriculaire, entre le petit muscle de ce nom et le tissu fibreux profond; arrivée au-dessus de l'apophyse mastoïde, elle s'abouche avec la précédente. Il résulte de cette disposition des artères, que les blessures du tiers interne et supérieur de cette région, ainsi que les diverses opérations qu'on peut y pratiquer, ne seront point suivies d'hémorragies. Il en sera de même de la saillie mastoïdienne, à moins que la division n'ait lieu très-près de l'oreille.

On doit encore noter la petite branche de l'occipitale qui pénètre dans la dure-mère par le trou mastoïdien.

6°. Les Veines.

Il y en a une au moins, et souvent deux, pour chaque artère; elles suivent exactement le même trajet, et vont se rendre dans les jugulaires. En outre, on y trouve des veines émissaires assez nombreuses qui sortent par les sutures lambdoïde, mastoïdo-pariétale, mastoïdo-occipitale, et surtout par le trou mastoïdien qui en renferme toujours une très-grosse. Cette dernière communique souvent avec les canaux veineux du diploé, et constamment avec le sinus latéral: aussi a-t-on conseillé d'appliquer là des ventouses, des sangsues, etc., dans l'intention de dégorger promptement les méninges.

7°. Les Lymphatiques.

Les superficiels se rendent dans les ganglions postérieurs

de l'oreille; les profonds se portent sous le sterno-mastoïdien.

8°. Les Nerfs.

Ils sont nombreux et viennent : 1° de la branche auriculaire postérieure donnée par le facial, à sa sortie du trou stylo-mastoïdien : ce nerf se divise, en général, comme l'artère du même nom; 2° de la sous-mastoïdienne du plexus cervical : cette branche se ramifie dans le tissu sous-cutané, et se distribue principalement à la peau; elle s'anastomose avec l'auriculaire antérieure du même plexus, avec les rameaux du frontal interne, et les filets du sous-occipital; 3° on trouve ensuite quelques ramuscules de la première paire cervicale, et la branche postérieure du sous-occipital. Ces derniers se ramifient dans le muscle occipital, l'aponévrose, le péricrâne, et suivent les vaisseaux; ils s'anastomosent avec les précédens, mais surtout avec le frontal. Tous ces nerfs, et la densité du tissu cellulaire dans lequel ils rampent, expliquent les accidens qui accompagnent les inflammations de cette partie de la tête, et ceux qui suivent les opérations qu'on y pratique. Leurs anastomoses expliquent aussi pourquoi, dans les névralgies d'un des points du crâne, la section du nerf principal qui s'y rend ne guérit pas toujours la maladie. Enfin, elles rendent compte de la rapidité avec laquelle les douleurs et les inflammations se répandent de la région occipitale dans tous les autres points de la tête et du cou. Il est bien de noter cependant que, pour ce qui est de la réapparition des douleurs après la section d'une branche nerveuse, on peut tout aussi bien en trouver la raison dans la réunion possible des deux bouts du nerf divisé, que dans les anastomoses.

Le système ganglionnaire ne donne dans cette région aucun rameau distinct; tous les filets qui en viennent sont fondus dans les tuniques artérielles.

9°. Le Squelette.

Ils est formé par la portion mastoïdienne du temporal, l'angle inférieur du pariétal, une portion de l'occipital, et les sutures qui unissent ces pièces osseuses.

Chacun de ces os présente ici des particularités qu'il importe de remarquer. Ainsi, les os wormiens, qui se rencontrent dans la suture lambdoïde, peuvent en imposer pour des fractures. Il en est de même de la suture anormale qui sépare quelquefois en deux les portions *épactale* et *prorale* de l'occipital sur la ligne médiane. La persistance de cette division chez l'adulte rend aussi bien plus facile la lésion du sinus longitudinal.

L'occipital, dans cette région, correspond au lobe postérieur du cerveau. Or, s'il est vrai, comme l'admet M. *Gall*, que l'organe de l'amour maternel réside dans ce point de l'encéphale, on concevra pourquoi cette partie du crâne est plus saillante chez la femme que chez l'homme. On comprendra facilement encore comment une fracture ou d'autres blessures ont quelquefois été suivies de changemens marqués dans cette faculté. Au reste, la térébration devra toujours être pratiquée de préférence sur le milieu de la saillie latérale de l'occiput, attendu que là l'os est très-mince, tandis qu'au pourtour il est beaucoup plus épais. La présence de la suture occipito-pariétale en dehors, du sinus longitudinal en dedans, et du sinus latéral en bas, devant la ligne courbe supérieure, est une nouvelle raison en faveur de ce précepte. On ne doit pas non plus trépaner sur l'angle inférieur et postérieur du pariétal, parce qu'il correspond à l'endroit où le sinus latéral se recourbe derrière le rocher. C'est à l'union de cet angle avec les autres os que la tête du fœtus présente une fontanelle, qui peut persister pendant les premières an-

nées de la vie. On a vu s'opérer par-là des hernies du cervelet, et on en conçoit la possibilité : celles du cerveau pourraient y avoir aussi leur siége.

La portion mastoïdienne du temporal doit être ici l'objet d'une mention toute particulière. D'abord, il faut distinguer de l'apophyse mastoïde proprement dite, la partie postérieure et supérieure de l'os, qui est mince, et qui correspond à la gouttière latérale. Cette éminence mammoïde est sujette à des variétés nombreuses, qu'il est utile de connaître. Elle est beaucoup moins saillante chez l'enfant que chez l'adulte, moins marquée chez la femme que chez l'homme, et davantage chez les vieillards ; son développement est presque toujours dû aux cellules qu'elle renferme, et qui la font communiquer avec la caisse tympanique ; ce qui explique pourquoi la perforation de l'apophyse mastoïde a été conseillée et pratiquée pour donner issue au pus, au sang, etc., épanchés dans l'oreille moyenne. C'est pour cette raison encore que l'on a pratiqué cette ouverture, pour permettre l'entrée de l'air dans la cavité du tympan. A cette occasion, il faut se rappeler que l'opération dont il s'agit n'est pas admissible chez les enfans, puisque les cellules mastoïdiennes ne sont pas développées ; que quelquefois la paroi de la cavité mastoïdienne est très-épaisse, et formée de deux lames compactes, entre lesquelles se remarque une couche diploïque : ce qui empêcherait d'arriver aisément dans les cellules ; que cette paroi est, dans d'autres circonstances, dure et comme éburnée ; enfin, que les cellules ont été trouvées, dans certains cas, petites, serrées, et sans communication avec l'oreille. Dans les cas où les cellules mastoïdiennes ont beaucoup d'ampleur, et leur paroi peu d'épaisseur, il ne faut pas oublier que celle-ci peut être fracturée, sans que la table crânienne soit intéressée.

En résumé, il est évident que la portion mastoïdienne de la région occipitale mérite la plus grande attention, à cause des maladies nombreuses qui s'y développent. En effet, la nature elle-même y détermine quelquefois la perforation des os pour donner issue au pus accumulé dans l'oreille; la carie, la nécrose s'y montrent assez fréquemment. La structure et l'arrangement des tissus y rendent les inflammations dangereuses. Cette région est quelquefois le siége de tumeurs dues, tantôt au gonflement des ganglions lymphatiques qui s'y rencontrent, tantôt à des altérations morbides de toute autre nature; enfin, c'est dans ce point qu'on applique des sangsues, des ventouses, des moxas, des vésicatoires, etc., pour une foule de maladies.

En allant de l'extérieur vers les os, voici quel est l'ordre de superposition des parties : 1° la peau; 2° la couche cellulo-graisseuse, dans laquelle rampent les nerfs et les principaux vaisseaux; 3° l'aponévrose épicrânienne et les muscles; 4° le péricrâne; 5° le squelette.

SECTION IV.

CRANE EN GÉNÉRAL.

Il est quelques remarques applicables à toutes les régions sus-indiquées, dans le détail desquelles nous devons maintenant entrer.

1°. La densité de la peau, les cheveux et les follicules nombreux qui entourent leurs racines, paraissent être les raisons principales du caractère particulier que revêtent les diverses espèces de teignes.

2°. C'est à cause du peu d'extensibilité du cuir chevelu, que les tumeurs qui se forment entre l'aponévrose et les té-

gumens sont toujours plus ou moins aplaties dans le principe.

3o. La grande épaisseur de la peau, et son adhérence intime aux tissus sous-jacens, font qu'après les contusions, quand les matières épanchées se fluidifient, on sent une dépression dans le centre du gonflement. Cette dépression est quelquefois si marquée, qu'elle a pu tromper des chirurgiens habiles, qui l'ont prise pour une maladie de l'os, et même pour une fracture (1).

4o. La texture serrée de toutes les parties qui recouvrent les os du crâne explique assez bien la forme érysipélateuse qu'y prennent presque toujours les phlegmasies. Elle explique aussi pourquoi les ulcères y sont difficiles à guérir et de caractère rongeant; pourquoi les plaies, avec la moindre déperdition de substance, ne sont que rarement susceptibles de réunion immédiate; pourquoi enfin, quand ces plaies suppurent, le péricrâne se décole, et laisse fuser le fluide morbide entre les os et leur périoste; d'où résulte la nécrose, etc.

5°. Le peu d'épaisseur des os dans un grand nombre de points, et les nombreuses communications vasculeuses qui ont lieu entre les parties internes et externes du crâne, rendent raison de la gravité de la plupart des maladies externes, par la facilité de leur transport à l'intérieur.

6°. Il y a une foule de points sur le crâne, où les chirurgiens ont défendu d'appliquer le trépan. Plusieurs de ces points ont déjà été notés; mais il reste à parler des sutures en général.

On ne trépane point sur leur trajet: 1° parce qu'il est difficile d'en séparer les parties molles; 2° parce qu'elles adhèrent fortement à la dure-mère; 3° parce qu'elles renferment le

(1) *Voyez* J. L. Petit.

plus souvent des veines émissaires assez volumineuses; 4° parce que leurs dentelures sont quelquefois inégales et converties en os wormiens; 5° surtout, parce que les plus remarquables d'entre elles correspondent à des sinus considérables. Mais les observations de *Garangeot*, de *Sharp*, de *Marchettis*, de *Warner*, de *Pott*, etc., ont fait voir que ce dernier motif ne devait pas arrêter quand les indications étaient positives.

Il est évident que la plupart de ces particularités anatomiques ne font que rendre très-rare la nécessité de perforer le crâne dans ces points, sans détourner en rien de l'opération, si elle était réellement indiquée. En effet, l'adhérence de la dure-mère aux sutures fait résister cette membrane aux épanchemens qui tendraient à se faire sous leur trajet. D'un autre côté, si cet épanchement a lieu réellement, le décollement est opéré; et alors il n'y a plus rien de particulier. Il n'y aurait que les cas où l'épanchement se ferait dans l'intérieur même des méninges, qui n'entraîneraient pas cette disposition; mais encore, dans ces circonstances, jamais il n'est indispensable d'opérer sur les sutures.

7° Quoique la boîte osseuse du crâne renferme l'organe le plus délicat de l'économie, on l'a vue détruite dans un grand nombre de points, soit par des trépanations répétées (1), soit par des maladies (2), sans que cet état ait amené la mort des sujets.

8°. Les fontanelles doivent être aussi notées. Celles qui se voient en bas des régions temporo-pariétales disparaissent en général de bonne heure chez le fœtus; elles ne sont d'ailleurs d'aucun secours pour l'accouchement; mais il peut se faire, comme nous l'avons déjà dit, des hernies encéphaliques

(1) Quaisnay, Pott.

(2) Lacharière, M. le professeur Richerand, M. Paillard.

par ces espaces membraneux. C'est par ces mêmes espaces que des criminels ont quelquefois introduit dans le crâne de jeunes enfans des aiguilles et d'autres instrumens pour les faire périr.

L'antérieure est la plus constante, la plus large de toutes; il faut remarquer qu'elle a la forme d'un losange, et que les quatre sutures qui viennent s'y rendre se croisent à angle droit; ce qui la distingue sûrement de la fontanelle occipitale, comme nous le verrons tout à l'heure. La fontanelle frontale étant mieux connue et plus grande que les autres, on a supposé que des épingles et d'autres corps étrangers grêles, trouvés par quelques chirurgiens dans l'intérieur du crâne, sans trace d'ouverture externe, y avaient été introduits par cette voie (1). On l'a vue persister chez un jeune homme de vingt ans (2), et même chez un autre de trente ans (3). Cette persistance expose alors à l'encéphalocèle; et c'est pour prévenir cet accident, ainsi que l'action des corps extérieurs, que l'on a conseillé des bonnets matelassés de diverses manières.

La fontanelle postérieure est souvent fermée lors de la naissance; pourtant elle est plus importante que la précédente sous le rapport de la *parturition*, puisqu'elle se trouve effectivement au centre de la partie qui descend le plus souvent la première : on la distingue par sa petitesse, par sa forme triangulaire, et surtout par les trois branches de sutures qui y arrivent en convergeant. La direction de ces lignes est même le seul caractère sur lequel on puisse compter pour la reconnoître quand l'angle de l'occipital n'est pas

(1) Valentin, *Voyage en Italie*, etc., Manne, *Bulletin de la Société médicale d'Emulation*, mai 1810.

(2) Bauhin.

(3) Bartholini.

ossifié, ou quand la suture sagittale se prolonge vers le trou rachidien, en séparant cet os en deux parties symétriques.

9°. L'arrangement des divers os du crâne fait qu'il en résulte une boîte ovalaire ou sphéroïde, qui résiste aux chocs extérieurs, à la manière des voûtes, suivant *Bertin*, et à la manière des sphères, selon *Béclard*.

ARTICLE II.

DE LA FACE.

On peut diviser cette partie de la tête en régions parotidienne, nasale, orbitaire, zygomato-maxillaire, massétérine, génienne, mentale, labiale, olfactive, buccale et pharyngienne.

SECTION PREMIÈRE.

RÉGION PAROTIDIENNE.

Cette région n'appartenant, à proprement parler, ni au crâne ni au cou, nous avons mieux aimé la rattacher à la face.

Sa forme est celle d'une pyramide dont la base correspondrait à la peau, et la pointe au pharynx. Ses limites sont : en haut, la région temporale ; en arrière, le bord antérieur du muscle sterno-mastoïdien ; en avant, le bord postérieur de l'os maxillaire ; en bas, une ligne qui, partant de l'angle de la mâchoire, irait croiser le muscle sterno-mastoïdien.

A l'extérieur, elle présente une gouttière plus profonde chez les vieillards, les hommes, les adultes et les sujets maigres, que chez les enfans, les femmes et les personnes qui ont de l'embonpoint. Cette gouttière se prolonge en bas dans la région sus-hyoïdienne ; en haut, jusqu'au-dessous de l'oreille ; ensuite, en passant entre le pavillon et le processus mammoïde, elle ne forme plus qu'un simple sillon que nous

avons déjà indiqué en parlant de la région occipitale : c'est le sillon mastoïdo-auriculaire.

On sent dans la région parotidienne, tout près de la face antérieure du tragus, une petite saillie qui se porte en avant quand on abaisse la mâchoire : c'est le condyle maxillaire. La bouche étant fermée, il existe entre cette saillie et le masséter une petite excavation chez les individus maigres, et qui n'ont pas la parotide très-grosse. Cette dépression correspond à la partie postérieure de l'échancrure sygmoïde de la mâchoire et c'est par là qu'un instrument piquant pourrait aisément pénétrer dans la fosse zygomatique. Il résulte de cette position superficielle du condyle, que ses fractures seront facilement reconnues en appuyant un doigt sur lui, en même temps qu'on abaissera l'os mandibulaire.

PARTIES CONSTITUANTES.

1°. La Peau.

Cette membrane est fine, souple, dépourvue de poils ; elle renferme beaucoup de follicules sébacés, et peut être facilement soulevée par les tumeurs qui se forment au-dessous, sans pouvoir se prêter cependant à une distension très-considérable.

2°. Couche sous-cutanée.

Elle se compose de quelques fibres du peaucier et d'une lame celluleuse assez dense, dont nous étudierons plus particulièrement les caractères en parlant de la région massétérine.

Dans la partie supérieure de cette région, nous avons d'abord l'oreille qui doit être examinée à part.

Cet organe, délicat et compliqué sous le rapport de ses fonctions, n'est susceptible de considérations chirurgicales

que dans ses portions externe et moyenne : aussi parlerons-nous peu de l'oreille interne.

3°. De l'Oreille externe.

Elle se divise en pavillon et en conduit auditif.

Le pavillon, sorte de cornet acoustique, de forme ovalaire, dont la grosse extrémité est en haut, se trouve placé de manière que sa moitié supérieure est appuyée sur la région temporale, que sa portion postérieure cache l'apophyse mastoïde, et que sa partie antérieure et inférieure seulement se rencontre dans la région parotidienne. Il est constitué : 1° par une peau mince et très-fine, glissant très-facilement sur les tissus qu'elle recouvre ; cette peau est glabre partout, si ce n'est en dedans du tragus et de l'anti-tragus, où quelques poils se remarquent ordinairement ; elle renferme des follicules nombreux, dans lesquels la matière sébacée peut se concréter et s'accumuler : d'où résultent de petites loupes connues sous le nom de tannes. Elle forme, en fixant l'oreille, sur la tempe par le moyen de l'hélix, et sur la face par le moyen du lobule, deux replis assez distincts ;

2°. Par une couche cellulo-fibreuse, très-dense, quoique lamelleuse, séparée de l'enveloppe cutanée par un tissu cellulaire plus souple, et dans lequel il ne se rencontre jamais de vésicules adipeuses. Quand il se forme de petits foyers purulens dans cette dernière couche, ils ne produisent rien de particulier sous le rapport des douleurs ; seulement ils décollent quelquefois la peau avec une grande rapidité, ce qui est une cause assez commune d'ulcères sinueux, difficiles à guérir. Au contraire, quand ces abcès se développent dans la première, ils donnent ordinairement lieu à des douleurs très-aiguës, quelquefois même à des symptômes fort graves ;

3°. Par les cinq petits muscles du pavillon ; savoir : l'héli-

cien, l'anthélicien, le tragien, l'anti-tragien et le transversal, qui ne méritent aucune mention particulière ;

4°. Par des artères, qui sont l'auriculaire postérieure, venant de la carotide externe, et les auriculaires antérieures, qui naissent de la temporale superficielle ;

5°. Par des veines qui suivent partout les artères, et qui n'offrent rien de remarquable ;

6°. Par des vaisseaux lymphatiques qu'on y a plutôt supposés que démontrés ; la texture serrée du tissu cellulaire qui les renferme rend leur injection tellement difficile, que jusqu'ici ils n'ont été vus que par un petit nombre d'anatomistes. Ces lymphatiques, d'après *Mascagni* et *Cruikshank*, vont se rendre dans les ganglions parotidiens ; et le gonflement qui survient dans ces ganglions à l'occasion de certaines maladies de l'oreille externe, semble venir à l'appui de cette opinion ;

7°. Par des nerfs nombreux, qui sont : d'abord, en avant, le temporal superficiel venant du maxillaire inférieur ; la branche auriculaire du plexus cervical ; ensuite, en arrière, le rameau mastoïdien du facial, que nous avons vu déjà dans la région occipitale ; enfin, la branche sous-mastoïdienne du plexus cervical. Tous ces nerfs expliquent la vive sensibilité de l'oreille externe, et les accidens qu'y produisent ordinairement les inflammations ;

8°. Par un cartilage enveloppé d'une espèce de périchondre très-dense ; raison pour laquelle *Bichat* avait rangé ce corps parmi les fibro-cartilages. Il constitue les parties solides du pavillon, et en détermine la forme, les saillies, les enfoncemens, etc. Il est très-flexible, ce qui en rend très-difficile la fracture, à moins qu'il ne soit ossifié par les progrès de l'âge ; mais cette ossification est extrêment rare.

Quoique le lobule renferme à peu près tous les élémens

que nous venons de passer en revue, ces divers tissus y offrent cependant quelques différences qu'il est bien d'indiquer. Ainsi, la peau est fine également, mais plus fournie en capillaires veineux : de là cette couleur livide qu'on y remarque quand on a froid, ou bien quand la respiration, la circulation sont gênées. Le tissu cellulaire contient ici des vésicules graisseuses extrêmement petites, et ces diverses parties sont tellement confondues avec les vaisseaux, les nerfs et la peau, que le lobule forme véritablement une masse homogène, plutôt qu'un organe complexe. Comme cette partie de l'auricule renferme peu de tissu sensible, sa perforation n'est presque pas douloureuse.

Le conduit auditif, dont la longueur est d'un pouce environ, et la direction oblique en dedans, en bas et en avant, présente une forme elliptique, quand il est coupé en travers; c'est-à-dire que son diamètre perpendiculaire est plus grand que l'antéro-postérieur. Il est placé de manière qu'en devant il touche le condyle maxillaire; ce qui fait que le conduit de l'oreille est dilaté quand la mâchoire s'abaisse. C'est pour cette raison, dit M. le professeur *Richerand*, que nous ouvrons instinctivement la bouche pour mieux apprécier des sons que nous avons intérêt d'entendre. En arrière, il est collé sur l'apophyse mastoïde; en haut, il est circonscrit par la branche supérieure de la racine horizontale de l'apophyse zygomatique.

Il résulte de ce que nous venons de dire, que dans ces deux derniers sens, le conduit auditif externe est fortement protégé par les os, tandis qu'en bas il est presque à découvert. La disposition de ce canal est telle, qu'en avant et en bas, ses parois sont concaves, et plus longues de deux lignes qu'en haut et en arrière, où elles sont convexes. Cette différence de longueur dépend de la membrane tympanique, qui est

obliquement inclinée en dedans et en avant. D'après ces données, on a posé en principe de faire glisser les instrumens sur la paroi inférieure, quand il est nécessaire de tenter l'extraction de quelques corps étrangers introduits dans l'oreille. Ce canal est d'abord creusé dans le temporal, qui reçoit alors un prolongement du pavillon; mais les élémens de ce pavillon présentent ici quelques particularités qu'il faut indiquer. La peau y perd peu à peu ses caractères; de sorte qu'il ne reste plus que l'épiderme, quand elle arrive près de la membrane du tympan, sur laquelle elle se termine en cul-de-sac; ses follicules sont abondans, et produisent le cérumen, matière qui, en s'accumulant, en se durcissant dans le canal, comme il arrive fréquemment chez les vieillards, entraîne souvent la surdité. Des poils assez nombreux s'y implantent aussi, et semblent destinés à retenir les corpuscules que l'air pourrait porter au fond de l'oreille.

Le cartilage y est comme coupé d'espace en espace; et ces sortes de coupures permettent à la matière purulente, formée aux environs, de s'épancher dans le conduit : on les appelle *Incisures de Santorini.* Une de ces incisures se rencontre en arrière et en haut, tout près de l'anti-tragus; une autre, plus marquée, se voit en haut et en avant, entre l'hélix et le tragus. Le tissu fibreux, qui remplit seul ces fentes, peut être détruit par le pus d'abcès extérieurs; et de là l'ouverture de ces abcès dans le conduit auditif. Un cas de cette espèce s'est récemment présenté à notre observation : le 22 mars 1825, M. G*** était au vingt-cinquième jour d'une phlegmasie pustuleuse des intestins; une parotide survint, et six jours après, elle s'ouvrit dans l'oreille par la dernière incisure que nous venons de noter.

Outre les artères déjà notées à l'occasion de l'auricule, le conduit auditif reçoit encore les rameaux de la stylo-mastoïdienne et de la temporale profonde postérieure.

Les veines n'offrent rien d'important sous le rapport chirurgical. Il en est de même des nerfs : on y trouve cependant quelquefois un filet du grand sympathique, qui vient s'anastomoser avec le facial.

4°. L'Oreille moyenne ou Tympan.

La caisse du tympan pourrait être considérée comme un renflement du canal précédent, dont elle n'est séparée que par une membrane mince et fragile. Au-dessous de cette caisse, se trouve la cavité glénoïde; en avant et un peu plus en dedans, elle correspond au canal carotidien; ce qui peut expliquer, jusqu'à un certain point, le bourdonnement qu'entendent quelques malades affectés d'anévrysmes de la carotide interne. Ses rapports avec la scissure de *Glaser* font aussi que le sang, le pus ou d'autres liquides peuvent pénétrer de la cavité du tympan dans l'articulation temporo-maxillaire.

L'apophyse mastoïde et ses cellules sont en arrière et en dehors; et, comme les cellules ne sont séparées de la caisse que par la membrane muqueuse de cette dernière, on conçoit que les abcès de l'oreille puissent s'évacuer par la région mastoïdienne perforée.

La paroi supérieure de l'oreille moyenne est mince, et correspond à la face antérieure du rocher. On y remarque des porosités vasculaires, qui font communiquer la dure-mère avec la tunique muqueuse du tympan. On y voit aussi chez l'enfant et quelquefois même chez l'adulte une trace de suture que traversent des prolongemens celluleux et des veines émissaires : cette disposition explique les méningites à la suite des otites aiguës, les tintemens d'oreille dans les maladies de l'encéphale, l'écoulement de sang par l'oreille, après les coups, les chutes sur la tête, etc.

La paroi externe de la caisse est formée par la membrane

du tympan, espèce de lame de nature cornée, sur laquelle s'appliquent les tégumens externes et internes. Elle est percée naturellement, suivant *Rivinus*, *Scarpa*, *Wittemann*, *Vest*, *etc.*; mais cette perforation n'est probablement qu'une anomalie ou bien un accident. Quoi qu'il en soit, quand cet état existe, il permet de concevoir comment on peut faire sortir de la bouche par l'oreille différens corps gazeux ou liquides, tels que la fumée de tabac, de l'air, du sang, etc. Le plus souvent il n'influe pas sur l'audition, à moins qu'il n'y ait en même temps maladie de l'organe de l'ouïe. Le petit renflement qui termine le manche du marteau est fixé entre les lames de la membrane dont il s'agit, un peu au-dessous de son centre et en avant : c'est pour cette raison que l'opération conseillée dans ces derniers tems par MM. *Portal*, *Cowper*, etc., pour guérir certaines surdités, doit être pratiquée en bas et sur la moitié antérieure de la membrane. Cette remarque s'applique également à la paracenthèse employée pour remplir une indication quelconque dans les maladies de l'oreille. On doit se garder aussi, lors de ces opérations, d'introduire l'instrument trop loin, dans la crainte de blesser la corde du tympan, qui vient de la paroi postérieure de la cavité pour sortir par la scissure glénoïdale.

C'est en dedans de cette cavité et en avant qu'est placée l'ouverture de la trompe. Ce canal, fort important sous le rapport de la chirurgie-pratique, en raison de la fréquence de ses maladies, et des opérations qu'elles exigent, marche obliquement en avant et en dedans, entre le rocher et la portion écailleuse du temporal, vers le haut du pharynx, où il se termine derrière l'ouverture des fosses nasales. Il va en s'élargissant du tympan vers l'arrière-bouche; ce qui le rend assez facile à sonder par cette dernière cavité : mais nous aurons occasion d'y revenir.

La membrane interne de l'oreille moyenne est un prolongement de celle du pharynx; elle est fine, très-distincte cependant chez certains sujets, surtout vers les cellules mastoïdiennes. Elle enveloppe toute la chaîne osseuse, et ne pénètre pas dans le labyrinthe, à cause des lames cornées qui ferment les fenêtres ronde et ovale; et sa nature la rend susceptible d'être affectée de la même manière que la membrane muqueuse du pharynx. Le tissu cellulaire qui l'unit aux os est très-serré; on peut le regarder comme une sorte de périoste interne; et sa densité aide à comprendre pourquoi les inflammations de l'oreille sont si douloureuses. La membrane qui revêt l'intérieur du tympan reçoit ses artères de la stylo-mastoïdienne. La carotide interne fournit quelques rameaux aux parties molles de la caisse par une petite ouverture particulière; enfin, il leur en vient de la sphéno-épineuse par le canal du muscle interne du marteau et de la maxillaire interne par la scissure de *Glaser*.

Les veines suivent exactement le trajet des artères, et n'offrent ici aucun intérêt. Nous avons noté ce qu'il y avait à dire sur les veines émissaires de la paroi supérieure; elles n'ont pas plus de valvules que toutes celles du même genre, et se dégorgent dans les sinus de la dure-mère.

Les vaisseaux lymphatiques n'ont jamais été injectés.

Les nerfs de l'oreille moyenne appartiennent au facial, au plexus carotidien, au ganglion sphéno-palatin; d'où résultent des anastomoses assez compliquées, qui expliquent comment les maladies de l'intérieur de l'oreille peuvent exciter un si grand nombre de sympathies. Nous avons indiqué plus haut la corde du tympan qui vient du nerf vidien (1). Si l'on considère que ce cordon, en traversant la caisse, passe au-dessus du marteau, on trouvera dans cette circonstance une raison

(1) M. H. Cloquet.

de plus pour perforer la membrane du tympan à sa partie inférieure.

L'oreille interne n'ayant aucun rapport avec la chirurgie, nous ne croyons pas devoir en parler.

5°. La Parotide.

Après l'oreille, nous trouvons, comme organe propre à la région parotidienne, la glande dont elle emprunte son nom.

Ce corps recouvre en avant le bord postérieur de la mâchoire, et se prolonge plus ou moins sur sa face externe. Entre cet os et la glande, se trouvent, de haut en bas, l'artère et la veine temporales superficielles; ensuite le nerf facial, qui croise les vaisseaux vis-à-vis le col du condyle, et qui est enveloppé dans les granulations profondes de la glande; puis l'artère faciale ou les faciales transverses; plusieurs veines assez volumineuses, qui se ramifient dans le tissu sécréteur; enfin, la branche cervico-faciale du nerf respirateur de la face, la fin du ligament stylo-maxillaire, et le masséter.

En arrière, la glande parotide est fixée d'une manière assez solide de haut en bas et de devant en arrière, d'abord au conduit auditif, puis au devant de l'apophyse mastoïde et du bord antérieur du muscle sterno-mastoïdien; elle recouvre, entre l'oreille et l'apophyse mammoïde, l'artère auriculaire postérieure; sur la pointe de cette apophyse et en dehors, elle appuie sur une autre artère quelquefois plus grosse que la précédente.

En dedans ou profondément, elle repose sur le tronc du nerf facial et les trois petits rameaux, qui s'en détachent au moment où il sort du trou stylo-mastoïdien; ensuite sur l'apophyse styloïde et le faisceau musculo-fibreux qui en part; sur le muscle digastrique, puis un peu plus en avant sur l'ar-

tère styloïdienne, sur beaucoup de rameaux anonymes qui traversent les lobules glanduleux, et s'y perdent; sur le tronc même de la carotide externe, en arrière duquel la glande envoie un prolongement qui s'étend quelquefois très-loin, et qui est appliqué sur le glosso-pharyngien, sur la jugulaire et la carotide internes. C'est ce dernier lobule qui présenta tant de difficultés au professeur Béclard, lorsqu'il fit, en 1823, l'extirpation de la parotide. Dans cet endroit, la glande et les artères sont tellement collées, qu'il est presque impossible d'enlever l'une sans blesser les autres. L'artère occipitale et la pharyngienne inférieure sont aussi recouvertes par la parotide, qui, d'un autre côté, se prolonge enfin entre les muscles ptérygoïdiens et l'apophyse styloïde, jusqu'au pharynx, en passant entre la carotide externe et le ligament stylo-maxillaire. Dans ce dernier sens, la glande se continue avec la sous-maxillaire.

Ce sont ces rapports compliqués, nombreux et importans, qui rendent si dangereuse et presque impossible l'extirpation totale de l'organe principal de la sécrétion salivaire. C'est d'après ces mêmes rapports qu'il est permis d'affirmer que cette extirpation n'avait jamais été réellement pratiquée en totalité avant *Béclard* (1).

Il est évident qu'on ne pourrait terminer cette opération sans être obligé de lier la carotide externe; le nerf facial serait nécessairement emporté; on courrait aussi les plus grands risques de blesser l'artère carotide interne, en allant chercher le prolongement profond de la glande; il en serait de même de la veine jugulaire interne, de l'artère occipitale, de la temporale superficielle et de la maxillaire interne. A la rigueur, cependant, ces derniers organes pourraient être

(1) *Archives générales de Médecine*. Janvier 1824. Observation de M. Béclard, par M. Bérard.

évités, si les parties étaient dans leurs rapports naturels. Mais quelle est la maladie assez grave pour exiger l'extirpation de la parotide, qui ne dérangera point la disposition relative de ces organes?

Tous les lobules de la glande sont enveloppés chacun dans un petit sac celluleux assez dense; ils sont réunis entre eux par un tissu filamenteux plus dense encore. C'est dans ce tissu que paraissent avoir leur siége les inflammations critiques de la parotide, tandis que les *Ourles* ou *Oreillons* affectent plus particulièrement l'élément glanduleux. Ensuite toute la glande est renfermée dans une espèce d'enveloppe fibreuse, dont la lame externe, plus serrée, vient de l'aponévrose qui recouvre le muscle sterno-mastoïdien, le muscle temporal, etc., pour se porter sur la face externe du masséter. Le feuillet interne ou profond vient aussi des mêmes parties; mais il est inégalement disposé; il fournit une gaîne à tous les vaisseaux, enveloppe toutes les saillies que fait la glande entre les muscles; puis il se réunit au devant d'elle avec la lame aponévrotique externe. Au-dessus et en dehors du digastrique, ces deux lames se continuent avec le *fascia cervicalis* et le ligament stylo-maxillaire. Enfin, derrière l'angle de la mâchoire et en dedans du ptérygoïdien interne, elles se portent de la parotide à la glande sous-maxillaire, à laquelle elles fournissent également une gaîne.

La disposition serrée des élémens qui unissent et enveloppent les granulations parotidiennes, explique d'abord pourquoi les inflammations aiguës y sont très-douloureuses, et la tendance de ces inflammations à se terminer par induration; ensuite pourquoi, lorsque la suppuration s'y est opérée, le pus se rassemble si difficilement en foyer; pourquoi ces foyers sont si difficiles à reconnaître, quand ils siégent sous l'aponévrose; et pourquoi, dans certains cas, ils se portent

plutôt vers les parties profondes, telles que le pharynx, la langue, etc., ou bien vers le conduit auditif, dans lequel ils s'ouvrent aussi souvent, qu'à travers la peau. C'est sur ces considérations qu'est fondé le précepte très-sage d'ouvrir de bonne heure les tumeurs de la région parotidienne dans lesquelles on soupçonne la présence du pus (1).

La parotide est séparée de la peau par une couche de tissu cellulaire, en général assez dense, dans laquelle sont renfermés quelques fibres du peaucier, des filets nerveux du facial, une branche ascendante du plexus cervical, et quelquefois des rameaux veineux d'un assez gros volume, qui vont se rendre dans la jugulaire externe. Il est rare que cette lame renferme de la graisse; elle adhère fortement à la glande et aux tégumens; ce qui fait que les tumeurs qui s'y forment, n'acquièrent que difficilement un grand développement, et qu'elles ont en général peu de mobilité.

6°. Les Muscles.

Ils ne sont pas ici d'une grande importance pour la chirurgie-pratique. Outre ceux qui forment les limites de la région, nous trouvons, en arrière, entre le sterno-mastoïdien et l'attache du digastrique, le petit complexus; sur le rachis, le petit droit latéral du cou, les petit et grand droits antérieurs de la tête; en dedans, le stylo-hyoïdien, le stylo-glosse et le stylo-pharyngien, entre lesquels la glande envoie, comme nous l'avons dit, des prolongemens, et qui pourraient être divisés, pour cette raison, pendant l'extirpation de cet organe; accident qui ne manquerait pas d'influer d'une manière fâcheuse sur les fonctions du larynx, de la langue et du pharynx. Plus profondément, le constricteur du pharynx, et en avant les muscles ptérygoïdiens, sont les seuls qu'on y remarque. Le

(1) Colles, *Surgical Anatomy*, page 132.

ligament stylo-maxillaire se voit un peu plus bas, en dedans et en arrière; il mérite qu'on le ménage dans les opérations, à cause de ses rapports avec le muscle stylo-glosse et son attache à l'hyoïde.

7°. Les Artères.

Les artères sont nombreuses et d'un gros calibre. On y trouve les troncs des deux carotides et la plupart des branches fournies par l'externe, telles que l'occipitale, la pharyngienne, la stylo-mastoïdienne, le commencement de la maxillaire interne et de la temporale superficielle, les faciales transverses, etc.

1°. *La carotide externe*, d'abord placée très-profondément en dedans, au niveau, et un peu au-dessus des muscles digastrique et stylo-hyoïdien, se relève ensuite pour arriver derrière le condyle de la mâchoire, en formant une arcade à convexité externe. Dans ce dernier sens, ainsi qu'en arrière, elle est enveloppée dans la glande, à laquelle elle adhère fortement; en avant, elle est séparée du bord postérieur de l'os maxillaire par une veine assez volumineuse : la branche cervico-faciale de la septième paire la croise obliquement en dehors, pour arriver à la face et au cou.

2°. *La maxillaire interne* se sépare de la carotide au niveau du col du condyle, à deux pouces moins un quart au-dessus de l'angle de la mâchoire; elle n'est que contiguë à la glande parotide, en arrière et en dedans; en avant, elle se contourne tout de suite en dedans du col maxillaire, et s'enfonce entre les muscles ptérygoïdiens : d'où il suit que, dans les fractures de ce col, l'artère pourrait se déchirer, et donner lieu à une hémorragie inquiétante.

3°. *La temporale superficielle*, en continuant le trajet de la

carotide, se porte de plus en plus en dehors jusqu'au devant du conduit auditif. En avant, elle n'est séparée du condyle que par sa veine superficielle et par du tissu cellulaire dense; en arrière et en dehors, elle est recouverte d'abord par la parotide, puis par la peau et le devant du conduit auditif. Elle est assez près de la peau pour permettre d'en faire la ligature, si les circonstances l'exigeaient.

4°. *L'occipitale* est profondément située dans le bas de la région; elle est d'abord placée en arrière et en dedans du muscle stylo-hyoïdien; ensuite elle passe entre la veine jugulaire interne, qu'elle croise à angle presque droit, et le muscle mastoïdo-génien, pour arriver à la face interne du sterno-mastoïdien. Elle n'adhère pas fortement à la glande, en sorte que ce n'est pas elle qui empêcherait d'enlever cette dernière.

5°. *La styloïdienne* monte presque perpendiculairement vers le trou du même nom; elle est séparée de la précédente, qui est en dedans, par le muscle stylo-hyoïdien, et de la carotide externe, qui est en devant, par un prolongement de la glande parotide. La branche auriculaire postérieure, qui s'en détache un pouce environ au-dessous du trou styloïdien, est obligée de traverser le tissu glanduleux pour arriver dans le sillon mastoïdo-auriculaire. C'est elle qui est le plus exposée à l'action de l'instrument, quand on cherche à faire la section du nerf facial, à sa sortie du crâne.

6°. *Les faciales transverses* sont tellement adhérentes à la parotide derrière le masséter, qu'il n'y aurait guère possibilité de les isoler sur le vivant, en pratiquant dans ce point des opérations.

7°. *Un assez grand nombre d'artères anonymes*, nées de celles qui viennent d'être indiquées, sont encore éparpillées dans

la glande; elles en constituent les vaisseaux propres; mais aucune d'elles n'est assez constante ni assez volumineuse pour qu'on en doive faire une mention spéciale.

8°. Les Veines.

En général, les veines accompagnent les artères, et contractent les mêmes rapports; mais il y a de plus un nombre assez considérable de branches à la surface et dans le tissu même de la glande parotide, qui se rassemblent en dehors pour former la jugulaire externe; en outre, on trouve dans la partie inférieure de cette région la branche anastomotique des deux grosses veines du cou.

La veine jugulaire interne est profondément placée au devant des apophyses transverses des trois premières vertèbres cervicales, derrière et en dedans de l'apophyse styloïde et des muscles qui en partent, de la glande parotide et de toutes les artères, à l'exception de la carotide interne, qui est sur son côté pharyngien. Elle est croisée dans ce point par les nerfs hypoglosse et spinal. Ses rapports avec l'artère cérébrale antérieure, les nerfs grand sympathique et pneumo-gastrique, sont semblables à ceux que nous trouverons au cou.

9°. Les Nerfs.

Dans la couche sous-cutanée on trouve le nerf auriculaire antérieur du plexus cervical, qui est dur, et dont les rameaux sont aplatis. La branche principale de ce nerf longe la veine jugulaire externe.

Profondément, le spinal se porte d'abord obliquement entre la veine jugulaire interne et le muscle digastrique; puis il traverse les lobules postérieurs et inférieurs de la glande pour venir percer le muscle sterno-mastoïdien.

Plus profondément, on rencontre le glosso-pharyngien et l'hypoglosse; ils sont placés l'un en dedans, l'autre en dehors, mais tous deux en avant de la jugulaire et de la carotide internes.

Le pneumo-gastrique descend derrière ces deux vaisseaux, et fournit son cordon pharyngien dans cette région.

Plus près des os, se voient le ganglion cervical supérieur du grand sympathique, et les filets qui vont former le plexus carotidien.

Enfin, la branche importante de cette région est le facial. En sortant du trou stylo-mastoïdien, après avoir donné ses trois petits rameaux, ce tronc descend obliquement en dehors et en avant, à travers les lobules profonds de la parotide, au devant de l'apophyse mastoïde. C'est dans ce point qu'il en faudrait faire la section, si on voulait suspendre son action, ou faire cesser des douleurs névralgiques. On y parviendrait sans difficulté en pratiquant une incision depuis le derrière de l'oreille jusqu'au-dessous de cette apophyse, dont on séparerait la glande en tirant fortement en avant la lèvre antérieure de la plaie. En pénétrant ensuite avec précaution, on trouverait le nerf à six lignes environ de profondeur, au milieu de l'espace qui sépare le conduit fibreux de l'oreille de la pointe du processus mammoïde. Comme les artères auriculaire postérieure et sous-mastoïdienne sont immédiatement appliquées sur cette éminence, on les éviterait aisément en portant l'incision un peu plus en devant.

C'est en traversant la parotide pour arriver à la partie externe de la carotide superficielle, que le facial se divise en deux branches : la temporo-faciale remonte alors comme pour aller gagner le milieu de l'arcade zygomatique; elle est disposée de telle sorte dans cet endroit, qu'on la découvri-

rait facilement en faisant une incision de trois ou quatre lignes au devant de l'oreille. On aurait à diviser la peau, l'aponévrose et la parotide elle-même, qui est mince dans ce point; le nerf se rencontrerait au devant de l'union du lobule de l'oreille avec la peau de la face, c'est-à-dire huit lignes au-dessous de la racine horizontale de l'apophyse zygomatique, et sur le col du condyle de la mâchoire. Il faudrait avoir soin d'inciser obliquement de haut en bas et d'avant en arrière, afin d'éviter l'artère temporale; on aurait à craindre encore, en cherchant à faire la section de ce nerf, de blesser les artères faciales transverses, qu'il serait facile, au reste, de comprimer sur le masséter. Il faut noter qu'après cette section, l'action du nerf ne doit pas être nécessairement anéantie, puisqu'il reste la branche cervico-faciale. C'est pour cette raison qu'il vaut mieux opérer au devant de l'apophyse mastoïde, si l'on ne veut pas s'exposer à voir les douleurs persister ou reparaître, comme il est arrivé chez deux malades opérés par M. le professeur *Roux*.

Nous examinerons la branche cervico-faciale dans la région sus-hyoïdienne.

10°. Les Lymphatiques.

Ces vaisseaux sont nombreux dans la région parotidienne, et leurs ganglions méritent une attention particulière, attendu qu'ils reçoivent presque tous les canaux lymphatiques de l'extérieur du crâne, et quelques-uns de ceux de la face, de la bouche et du pharynx. De ces ganglions, il en est qui sont placés superficiellement sur la face externe de la parotide; d'autres, plus profondément, entre elle et les divers tissus de la région : on en rencontre ordinairement deux ou trois au devant ou au-dessous de l'apophyse mastoïde. Le gonflement fréquent de ces corps, lors de maladies de la peau, du crâne ou des côtés de la face, en a souvent nécessité l'abla-

tion, et tout porte à croire que les cas d'extirpation de parotides relatés par les auteurs n'étaient pas autre chose.

Il en est, enfin, qui sont situés entre le muscle sterno-mastoïdien et la veine jugulaire interne, et qui forment le commencement de la chaîne cervicale sous-mastoïdienne. Ceux-ci reçoivent leurs vaisseaux des parties profondes, et peuvent par leur augmentation de volume en imposer pour un anévrysme, comprimer les vaisseaux, et produire des accidens graves.

11°. Le Squelette.

Les os de cette région ne se rencontrent qu'en haut, en arrière et en avant.

Dans le premier sens, se remarquent la face inférieure du rocher, la cavité glénoïde, le trou carotidien; ensuite la suture occipito-pétreuse, offrant en arrière le trou déchiré postérieur pour la sortie de la jugulaire interne, du nerf spinal et de la huitième paire cervicale; puis l'apophyse basilaire, où s'attachent les droits antérieurs de la tête; en arrière, on voit encore le trou condylien antérieur pour l'hypoglosse, le trou styloïdien pour le facial, etc.

Dans le second, il n'y a que le devant des trois premières apophyses transverses cervicales, sur lesquelles reposent les branches antérieures des nerfs de ce nom.

Dans le troisième, nous trouvons seulement le bord postérieur de la mâchoire : mais nous ne pouvons pas abandonner ce point sans revenir un moment sur l'articulation temporo-maxillaire.

La cavité glénoïde, bornée en arrière par l'apophyse styloïde, la crête vaginale et la colonne vertébrale, ne peut pas permettre la luxation du condyle dans ce sens. En dedans, l'épine du sphénoïde empêche aussi tout déplacement de ce

côté, et s'oppose par la même raison aux luxations en dehors, puisque l'un des condyles ne peut s'y porter sans que l'autre soit poussé en dedans; c'est donc en avant seulement que l'os maxillaire peut se luxer, attendu que le condyle, lors de l'abaissement de la mâchoire, tend toujours à glisser sur la racine transverse de l'apophyse zygomatique; encore, cet accident n'est-il possible qu'après la première enfance; car dans le premier âge, l'angle aigu, sous lequel les os temporal et maxillaire inférieur s'articulent, s'y oppose invinciblement.

En dehors, cette articulation n'étant séparée de la peau que par un simple ligament, les blessures portées de côté peuvent très-facilement l'ouvrir.

Le tissu cellulaire rougeâtre, qui remplit la fosse glénoïdale en arrière, forme dans cet endroit une masse élastique plus ou moins épaisse. Cette espèce de coussinet sépare le condyle du conduit auditif, tout en lui permettant de s'en rapprocher beaucoup dans les rétractions forcées de la mâchoire. C'est ce tissu qui ferme en partie la scissure de *Glaser*, et l'empêche de faire communiquer directement l'articulation avec le tympan. C'est en dedans de la scissure et hors de l'article que se trouve la corde tympanique; c'est aussi en dedans du condyle que se rencontre le nerf auriculaire, venant du maxillaire inférieur, pour se porter à la tempe, où il forme le temporal superficiel; d'où résulte l'altération possible de cette branche volumineuse dans les maladies de l'articulation.

SECTION II.

RÉGION NASALE.

Elle est limitée en haut par les régions frontales; en bas par la labiale; de chaque côté par l'orbitaire et la zygomato-maxillaire.

PARTIES CONSTITUANTES.

1°. La Peau.

Cette membrane est assez épaisse entre les sourcils et sur la racine du nez; dans le reste de la région, elle est mince et peu extensible. Dans le premier point, elle est quelquefois recouverte de poils; sur le nez proprement dit, il n'y en a jamais. Elle renferme un grand nombre de follicules sébacés; raison pour laquelle cette partie de la face se couvre promptement d'un enduit graisseux. La matière sécrétée par ces follicules est très-abondante, surtout dans la peau du lobule et dans le sillon latéral du nez. Par la pression, chez certains sujets, on la fait sortir des cryptes, sous la forme de petits filamens. Plus concrète encore, cette huile animale reste dans les follicules, et forme souvent des tannes qui atteignent rarement un volume considérable.

2°. La Couche Celluleuse.

Elle est mince, dense et serrée, et ne renferme point de vésicules adipeuses sur le corps du nez. A la racine de cet organe, elle est plus épaisse, plus lâche, et renferme des cellules graisseuses très-fines. C'est à cause de sa texture serrée dans le premier cas, que les produits pathologiques qui se forment dans cette couche restent petits, aplatis et circonscrits; c'est ce qui fait aussi que rarement il s'y forme des abcès, et que l'inflammation y est presque toujours érysipélateuse; tandis qu'à la racine, des phénomènes contraires peuvent avoir lieu. Mais il faut remarquer que, d'un autre côté, l'épaisseur plus grande de toutes les couches organisées, dans ce point, est fort utile, quand il s'agit de former un nez artificiel aux dépens de la peau du front.

3°. Les Muscles.

Ce sont, au milieu et en haut, le pyramidal; en travers et

sur les côtés, le transversal, croisé par l'élévateur commun. Le myrthiforme appartient encore à cette région; mais il peut tout aussi bien être rangé parmi ceux de la région labiale. Les trois premiers semblent se confondre dans l'aponévrose nasale, et ne sont d'aucune importance en chirurgie; seulement on doit se rappeler la direction de leurs fibres, pour ne pas les diviser en travers, lorsqu'on est obligé de pratiquer des incisions sur eux.

4°. Les Artères.

Elles sont grosses et nombreuses, eu égard au volume de l'organe. On doit remarquer : à la racine du nez, le rameau nasal de l'ophthalmique qui s'anastomose avec la faciale; sur le dos, les branches qui viennent de cette dernière, laquelle donne en outre quelques rameaux à la cloison et aux ailes; des filets de la coronaire labiale, et quelques ramuscules de la sous-orbitaire. Enfin, on rencontre dans le lobule l'ethmoïdale venant de l'intérieur du nez.

C'est à cause de la richesse de ce système circulatoire que, dans les congestions cérébrales et autres affections de la tête, le nez est habituellement coloré chez quelques personnes.

Cette même disposition explique aussi les succès qu'on a obtenus en pratiquant la *Rynoplastique* à la méthode indienne, ou même en suivant le procédé de *Tagliacozzi.*

5°. Les Veines.

Elles vont presque toutes se rendre dans l'angulaire, qui reçoit aussi les préparates; ce qui explique les succès que les anciens disent avoir obtenus de la phlébotomie pratiquée dans ce point, à l'occasion de certaines maladies de la saillie nasale et du crâne. Leurs capillaires sont abondans; et, comme ils sont renfermés dans la couche sous-cutanée qui est dense, la circulation n'y est pas très-libre. Cette particularité concourt

peut-être plus à la production de la teinte rouge du nez chez quelques sujets, que l'action artérielle.

6°. Les Lymphatiques.

Ils suivent le trajet des artères, et viennent principalement se rendre dans les ganglions sous-maxillaires ; d'où le gonflement de ces derniers dans quelques affections du nez.

7°. Les Nerfs.

Ils viennent de l'ophthalmique de *Willis* et du maxillaire supérieur. Ce sont : en haut, un filet de terminaison du nasal interne, un autre rameau du nasal externe fourni par le frontal; sur les côtés, les nombreuses branches données par le sous-orbitaire; sur le dos et dans le lobule, le filet ethmoïdal du nasal de l'ophthalmique qui a traversé les narines.

Tous ces nerfs expliquent suffisamment la vive sensibilité du nez, les accidens sympathiques que peuvent produire ses inflammations, et les violentes douleurs qui accompagnent assez souvent ces dernières. Il faut remarquer que ces phénomènes sont encore aggravés par la disposition serrée des tissus.

8°. Les Os et les Cartilages.

Les premiers sont les deux os nasaux en entier, et presque toute l'apophyse montante des maxillaires supérieurs. Les rapports de l'apophyse nasale avec les voies lacrymales, son articulation avec le frontal et les os du nez, la disposition de ces derniers relativement au crâne et aux fosses nasales, rendent raison des troubles cérébraux, des maladies de l'orbite, du sac lacrymal, etc., que produisent quelquefois les fractures, les exostoses, ou autres affections des os propres de la saillie nasale. Etant assez épais et très-courts, ces os ne peuvent être

fracturés que par cause directe ; ce qui fait que la force capable de produire cet accident rend la blessure plus grave par la lésion des parties molles que par la fracture elle-même. Cependant, comme ils ne sont pas soutenus dans les fosses nasales, ils se déplacent aisément ; et, si on ne prend pas les précautions convenables, il peut en résulter une difformité désagréable, de la gêne pour respirer, des changemens dans la parole et dans l'olfaction. Ils sont d'ailleurs plus ou moins relevés, plus ou moins longs, plus ou moins épais ; ce qui rend les fractures plus aisées ou plus difficiles ; ces variétés donnent lieu surtout aux diverses formes du nez.

Les seconds sont les cartilages triangulaires, ceux du pourtour des narines et des ailes ; puis le bord antérieur de la cloison. Ce dernier est encadré entre les autres de telle sorte, qu'à la rigueur il serait possible d'en extraire une partie, si elle était malade, sans pénétrer dans les fosses nasales. Il suffirait, pour cela, d'inciser le lobule et la cloison sur la ligne médiane, et d'écarter ensuite la branche interne de chaque cartilage de l'aile. C'est à l'endroit où ces derniers s'unissent au cartilage latéral que se voit la dépression la plus remarquable qu'il y ait sur le nez. Le nerf naso-lobaire sort entre le bord inférieur de l'os nasal et le cartilage triangulaire. Si ce nerf étiat le siége d'une névralgie, il ne serait pas difficile de le découvrir et d'en faire la section. Toutes ces lames élastiques sont recouvertes d'un péricondre fibreux, très-dense, qui les unit aux parties environnantes, et se continue sur les os pour former le périoste.

Des affections syphilitiques, des boutons cancéreux, des ulcères rongeans, etc., exigent quelquefois l'amputation de l'extrémité libre du nez. Les remarques anatomiques qui précèdent font voir que cette amputation peut être pratiquée jusqu'à l'endroit où les os s'unissent aux cartilages. Et c'est à

l'occasion de cette ablation, ou de la perte du lobule par accident ou par maladie, qu'on a recommandé la *Rynoplastique*, pour corriger une difformité hideuse; comme, d'un autre côté, d'après les expériences de M. *Magendie*, l'olfaction ne se fait plus quand le bout du nez a été enlevé, on doit engager les chirurgiens à pratiquer cette opération. Le professeur *Béclard*, au reste, a remarqué qu'un nez artificiel en métal rétablissait également la fonction olfactive.

Le nez est une des parties de la face qui influent le plus sur l'expression de la physionomie. On sait aussi combien il est important à considérer dans les maladies; mais ceci est du ressort de la séméiotique, et ce serait sortir de notre sujet que d'entrer dans les détails de ces particularités.

Toutes les parties que nous venons de voir sont ainsi superposées : 1° La peau ; 2° la couche cellulo-fibreuse ; 3° les muscles et l'aponévrose : les vaisseaux et les nerfs sont répandus dans ces différentes couches ; 4° le périoste et le péricondre; 5° les os et les cartilages.

SECTION III.

RÉGION ORBITAIRE.

Cette région comprend tout l'appareil de la vision, et de plus la presque totalité de l'appareil lacrymal. Elle est limitée par la circonférence de l'orbite; on voit, par conséquent, en dedans la région nasale, en dehors la temporale, en haut la frontale, et en bas la zygomato-maxillaire. Elle nous présente à considérer les arcades orbitaires, les paupières, les angles palpébraux, l'œil et l'orbite.

1°. L'Arcade orbitaire supérieure ou sourcilière.

La peau qui entre dans la composition de cette arcade est plus épaisse que celle des paupières, et moins que celle du

front; elle est souple, extensible, et donne insertion aux poils du sourcil. Il faut noter que ces poils, généralement plus colorés que ceux du reste du crâne, sont destinés à diminuer l'intensité de la lumière qui arrive à l'œil, ainsi qu'à forcer la sueur de ruisseler vers la racine du nez. En effet, cette remarque sert à faire comprendre pourquoi leur chute ou leur destruction entraîne assez fréquemment des ophthalmies rebelles ou d'autres maladies de l'œil.

Le volume du sourcil dépend de plusieurs causes : d'abord, de ce que les poils sont plus ou moins nombreux et gros; ensuite, de l'épaisseur des parties molles sur lesquelles ils reposent; puis, surtout, de la saillie que forme l'arcade osseuse. Nous y reviendrons en examinant chacune de ces parties.

Un grand nombre de follicules se trouvent entre les racines des poils, surtout en se rapprochant du nez.

Le tissu cellulaire sous-cutané forme une couche filamenteuse, dense, assez épaisse, dans laquelle on rencontre des cellules adipeuses. Cette couche présente à peu près les mêmes caractères que celle qui double le cuir chevelu en général. On doit y appliquer aussi les mêmes considérations chirurgicales.

Les muscles sont : les anses supérieures de l'orbiculaire, qui suivent la même direction que l'arcade; ensuite, la portion inférieure du frontal, qui descend perpendiculairement derrière le précédent; enfin, en dedans, une partie du pyramidal, puis le sourcilier. Ce dernier, le plus important de tous et le seul intrinsèque, remonte obliquement en dehors et en haut de l'apophyse orbitaire interne, entre le frontal et le naso-palpébral, pour se terminer à la peau.

Ces muscles ne sont en rapport avec aucune aponévrose; le tissu cellulaire qui les sépare est lâche et lamelleux; d'où il résulte qu'il peut s'y former des phlegmons, et qu'à la suite

des plaies, de quelque espèce qu'elles soient, le pus glisse, et s'infiltre fréquemment entre ces organes et les os; aussi convient-il de ne pas réunir immédiatement, si la suppuration est imminente, et d'évacuer la matière dès qu'il y en a de formée.

Les artères de l'arcade sourcilière ne lui sont pas propres; pour la plupart, elles ne font que la traverser. Ce sont: en dehors, quelques filets de la branche temporale antérieure; au tiers interne, des rameaux de la sus-orbitaire, dont le tronc remonte entre le frontal et le sourcilier; en dedans, de petites branches de la nasale.

En conséquence, une plaie située à un pouce en haut et en dehors du tendon de l'orbiculaire, pourrait donner lieu à une hémorragie assez abondante. Dans ce cas, si la division de l'artère avait lieu entre les muscles, la ligature en serait facilement pratiquée, à cause de la disposition lamelleuse et de la texture peu serrée du tissu cellulaire. Au-dessus du sourcilier, au contraire, il vaudrait mieux comprimer, attendu qu'il serait difficile de pincer le vaisseau dans la couche sous-cutanée.

Les veines superficielles n'offrent rien de particulier; les autres suivent la direction des artères : seulement on doit remarquer la préparate, qui descend entre les deux arcades orbitaires sur la ligne médiane; mais cette veine a été vue dans la région frontale, et bientôt nous la retrouverons dans le grand angle.

Il est utile de noter que les vaisseaux lymphatiques ne vont pas tous se rendre dans les mêmes ganglions. Les plus internes, comme ceux du front, suivent les vaisseaux sanguins de la face, et tombent dans les ganglions sous-maxillaires, tandis que ceux de la portion externe se dirigent vers le devant de l'oreille. Cette disposition porte à penser que les ma-

ladies de la tête du sourcil, détermineront le gonflement des ganglions placés sous la mâchoire; tandis que ceux de la région parotidienne seront affectés dans les maladies de la moitié externe de l'arcade sourcilière.

Les nerfs sont ce qu'il y a de plus important à considérer ici. On trouve, en dehors, un ou plusieurs filets du facial qui viennent s'anastomoser avec le sus-orbitaire; tout-à-fait en dedans, quelques rameaux du nasal interne qui s'anastomosent avec le frontal; mais les plus volumineux sont les deux cordons du sus-orbitaire : ils sortent quelquefois ensemble de l'orbite par le trou qui leur a donné son nom; le plus souvent, néanmoins, la petite branche passe entre la poulie cartilagineuse du grand oblique et l'apophyse orbitaire interne. Ces nerfs paraissent être le siége des vives douleurs connues sous le nom de névralgie frontale. Et c'est, d'après cette idée, qu'on a souvent pratiqué la section du nerf sourcilier, pour faire cesser ces douleurs. Quelquefois elles ont été ainsi suspendues; mais, comme assez ordinairement elles ont reparu, on a pensé que leur retour était dû aux anastomoses de la branche coupée avec celles qui l'avoisinent. Quoique cette explication satisfasse l'esprit, il n'est cependant pas certain qu'elle soit exacte, attendu que, dans ces cas, il est bien possible que les deux bouts du nerf divisé se soient réunis après l'opération : on concevrait alors le rétablissement de l'action nerveuse par le même tronc. En conséquence, si on se décidait à cette opération, il ne faudrait pas se contenter d'une simple division, mais bien enlever une portion du nerf malade. Au reste, pour le saisir aisément, il conviendrait de le chercher immédiatement à sa sortie de l'échancrure qui le renferme, parce que, dans cet endroit, on n'aurait à diviser que la peau, le muscle naso-palpébral, et deux couches de tissu cellulaire peu épaisses. Pour

trouver cette échancrure, il suffira de suivre avec le bout du doigt l'arcade osseuse, en partant de l'une ou de l'autre apophyse orbitaire; et la première dépression qu'on rencontrera, sera celle qui renferme le nerf. Elle est, en général, située un pouce en dehors et au-dessus du tendon direct de l'orbiculaire. Pendant cette opération, on doit avoir soin de tenir le sourcil fortement élevé; car, en se contractant, son muscle l'entraînerait en bas, et pourrait gêner beaucoup le jeu de l'instrument.

Le squelette de cette arcade appartient tout entier au frontal. Sa moitié externe est, en général, mince et tranchante; l'interne est plus arrondie, et c'est sur celle-ci qu'appuie la tête du sourcil : elle est plus ou moins saillante, à cause du sinus frontal qui y correspond.

Les causes fracturantes qui portent sur cette arcade la brisent moins souvent elle-même que la voûte de l'orbite, qui est beaucoup plus mince. Le sourcil étant assez fréquemment le siége de loupes dans lesquelles on voit quelquefois des poils, certains auteurs ont pensé que la présence de ces derniers n'était due qu'à une simple déviation de leur direction naturelle (*Béclard*); d'autres ont cru qu'ils étaient dus à l'allongement contre nature de la petite racine de ceux du sourcil; enfin, on a dit (M. *Laennec*) que c'étaient des productions accidentelles.

2°. La Paupière supérieure.

Cette paupière se continue en haut avec le sourcil; elle est plus longue, plus large et plus courbe que l'inférieure; la peau qui entre dans sa composition est très-fine et très-extensible. La couche de tissu lamelleux est très-lâche, et ne contient jamais de graisse; elle renferme une lame fibreuse, quelquefois très-forte dans la moitié externe : c'est le liga-

ment palpébral. Ce ligament s'attache à la moitié externe du pourtour de l'orbite, et se convertit en dedans en tissu cellulaire plus ou moins dense.

L'expansion aponévrotique du muscle élévateur de la paupière, le cartilage tarse, les glandes de *Meibomius*, la conjonctive, entrent encore comme élémens dans le voile supérieur de l'œil, sur le bord libre duquel se présentent à noter, dans les quatre cinquièmes externes : les cils en avant; en arrière, l'orifice des follicules palpébraux; à l'union de cette portion avec le cinquième interne, le point lacrymal, puis son conduit; enfin, entre la conjonctive et la face interne du cartilage tarse, près du bord convexe de ce dernier, l'ouverture des conduits de la glande lacrymale.

3°. La Paupière inférieure.

Celle-ci a moins d'étendue transversalement et de haut en bas que la précédente; elle se continue avec l'arcade orbitaire inférieure : ses parties constituantes sont, comme pour la supérieure, la peau, qui est également fine; une couche lamelleuse, dans laquelle il se développe quelquefois en petite quantité des vésicules graisseuses; la moitié inférieure du ligament palpébral; rarement un muscle abaisseur; le cartilage tarse; du tissu cellulaire fin; la conjonctive. Le bord libre, moins concave que celui de la paupière supérieure, n'en diffère pas autrement.

Chaque élément de ces voiles membraneux est remarquable par quelque particularité qu'il convient d'indiquer.

A. La Peau.

Elle est extrêmement mince, molle et vasculeuse, ce qui fait qu'elle devient promptement bleuâtre ou livide dans certaines indispositions; jamais elle ne se couvre de poils; chez le vieillard, elle est ridée en arcs de cercle, et est, chez

tous les sujets, très-lâchement unie au tissu lamineux sous-jacent. C'est en vertu de cette texture peu serrée que le tissu cutané des paupières s'allonge quelquefois assez pour permettre aux cils de se renverser en dedans, et de produire des ophthalmies qu'on ne peut guérir qu'en enlevant une portion plus ou moins considérable de la peau ainsi relâchée.

B. Le Tissu lamineux.

Cet élément ne renferme jamais de graisse; et il en résulte que les paupières paraissent enfoncées chez les sujets qui ont beaucoup d'embonpoint. Cette disposition, et la grande laxité des lamelles de ce tissu, font que, d'un autre côté, les infiltrations y sont fréquentes et faciles. C'est encore pour cette raison qu'il s'y forme de si larges ecchymoses après l'application des sangsues, et qu'il serait mieux, dans beaucoup de cas, de placer ces annélides sur la conjonctive même, comme nous l'avons fait maintefois avec succès (1).

Le tissu cellulaire qui unit le muscle naso-palpébral au ligament des paupières, au cartilage tarse ou à la conjonctive, quoique lamelleux, est cependant plus dense, et ne permet pas les infiltrations. C'est entre les lames de ce tissu cellulaire que se développent les tumeurs enkystées des paupières : d'où il suit qu'étant plus rapprochées de la conjonctive, il vaut mieux découvrir ces tumeurs par la face interne du voile qui les renferme, que par la face externe.

C. Les Muscles.

On ne trouve à la paupière inférieure que les arcades correspondantes de l'orbiculaire, tandis que la paupière supérieure renferme un muscle propre : d'où vient la grande mo-

(1) Nouveau journal, etc. 1821.

bilité de celle-ci, quand, au contraire, la première n'est presque susceptible d'aucun mouvement. Les fibres du muscle commun sont d'autant plus pâles, moins courbes, et forment une couche d'autant moins épaisse, qu'on approche davantage du bord libre. Leur insertion sera examinée en parlant du grand angle.

D. Le Ligament palpébral.

Il s'attache à la moitié externe des deux arcades orbitaires, et se trouve placé entre le muscle orbiculaire et la conjonctive; il semble se continuer avec l'extrémité externe des cartilages tarses; sa présence en dehors de l'orbite y rend les inflammations plus douloureuses, à cause de la résistance qu'il oppose au gonflement des parties; il empêche aussi plus long-temps les tumeurs qui se forment entre lui et la conjonctive, ou dans la cavité de l'orbite, de faire saillie en dehors.

E. Les Cartilages tarses.

Les cartilages tarses sont beaucoup plus minces à leur bord convexe que vers l'ouverture palpébrale. Dans le premier sens, ils tiennent au ligament des paupières, et, de plus, à l'élévateur propre dans la supérieure; dans le second, ils ne sont enveloppés que par la peau et la membrane muqueuse, auxquelles ils sont unis d'une manière très-serrée : ce qui fait que les petites phlegmasies qui naissent dans ce lieu sont toujours très-douloureuses, et produisent l'orgeolet.

Le cartilage tarse est recouvert par le muscle orbiculaire; il appuie sur la conjonctive, dont il est séparé seulement par les glandes de *Meibomius*. Celui de la paupière supérieure est, de plus, en rapport avec les conduits de la glande lacrymale; il a cinq lignes, de haut en bas, et cinq à six, transversalement; l'autre a bien aussi six lignes en travers, mais, de

haut en bas, il n'a qu'environ deux lignes; leur face postérieure est concave et moulée sur la convexité de l'œil; en somme, ces plaques forment, à proprement parler, le squelette des paupières.

F. La Conjonctive.

Cette membrane est dense, unie d'une manière très-serrée sur le bord libre et jusqu'à une ligne environ sur les faces internes des paupières; elle devient ensuite molle et souple, à mesure qu'elle se rapproche de son point de réflexion sur le globe; elle est supposée s'enfoncer dans les orifices des canaux de la glande lacrymale, qui forment une arcade vers le point correspondant au bord convexe du cartilage tarse. Comme cette membrane adhère beaucoup moins en se rapprochant de l'œil, qu'auprès du bord libre des voiles palpébraux, quand on en veut faire l'excision pour remédier à l'ectropion, il vaut mieux couper plus loin que trop près de ce bord.

G. Les Follicules palpébraux ou Glandes de Meibomius.

Ces petites granulations sont réunies en lignes perpendiculaires sur des rainures que présente la face oculaire du cartilage tarse; elles s'ouvrent toutes sur la crête postérieure du bord libre des paupières. Peut-être la conjonctive s'insinue-t-elle dans leurs orifices. C'est dans les ophthalmies dépendantes de l'affection de ces petits organes que les pommades dessiccatives de *Desault*, de *Régent*, etc., paraissent avoir produit de bons résultats. D'après cette idée, l'onguent doit être appliqué en arrière, tout le long du bord de la paupière, et non pas simplement dans l'un des angles.

H. Les Artères.

Ce sont: en dedans, les deux palpébrales internes, fournies

par l'ophthalmique; en dehors, les deux palpébrales externes que donne l'artère lacrymale; en haut, quelques ramuscules de la sus-orbitaire; en bas, la sous-orbitaire en fournit aussi quelques-unes, ainsi que la faciale.

Les quatre premières forment deux arcades qui ont la même direction que la courbure des paupières, et sont placées à quatre ou cinq lignes du bord libre, derrière le muscle naso-palpébral. Ces arcades représentent assez exactement les coronaires des lèvres; on doit avoir égard à leur position et à leur volume dans toutes les opérations qui doivent intéresser les paupières; elles sont assez éloignées du bord de ces voiles, pour qu'on puisse en enlever une assez grande étendue, dans les maladies cancéreuses ou autres, en suivant le conseil donné par MM. *Dubois*, *Richerand* et *Dupuytren*, sans blesser les vaisseaux. Au contraire, si l'on est obligé de suivre la méthode ancienne, c'est-à-dire de renfermer la tumeur morbide dans un triangle de tissu sain, pour en emporter un V renversé, ces artères seront nécessairement divisées.

J. Les Veines.

Elles vont presque toutes se rendre dans l'ophthalmique; quelques-unes seulement se jettent dans l'angulaire; elles sont plus grosses que les artères, et communiquent directement avec celles du cerveau : cette communication explique en partie les douleurs, la rougeur, et l'état pathologique des yeux qu'on remarque assez souvent dans les maladies de l'encéphale.

K. Les Lymphatiques.

Ceux de la portion externe de la paupière supérieure vont seuls à la région parotidienne; tous les autres traversent la face, et se dirigent au-dessous de la mâchoire.

L. Les Nerfs.

On trouve : en dedans, parallèlement à la direction des artères, les palpébraux du nasal interne; en dehors, les rameaux du lacrymal et quelques filamens du facial; en haut, les deux branches du frontal en fournissent aussi, et la paupière inférieure en reçoit du sous-orbitaire.

C'est à cette grande quantité de nerfs que les paupières doivent leur sensibilité exquise; sensibilité qui est encore augmentée, vers le bord libre, par la texture serrée des tissus. On doit noter cette dernière particularité, car elle nous semble expliquer pourquoi l'application des sangsues sur la conjonctive est très-douloureuse, quand elle a lieu trop près du bord palpébral; tandis qu'elle n'est presque pas sentie lorsqu'elle est faite un peu plus loin.

M. Les Cils.

Ce sont des poils implantés sur la crête antérieure du bord libre des paupières; ils n'existent que jusqu'au point lacrymal, et forment une courbe dont la concavité regarde les arcades orbitaires, en se portant dans l'atmosphère. Ils sont placés sur deux ou trois rangées, et peuvent se dévier, en sortant, de manière à se porter vers l'œil, au lieu de prendre la direction contraire. Leur racine est entourée de follicules dont les maladies entraînent souvent la chute des cils. Leurs bulbes recoivent de nombreux filets nerveux fournis par les palpébraux; ces nerfs sont, en général, faciles à suivre jusque dans les ampoules pilifères.

N. L'Arcade sous-orbitaire.

C'est avec elle que la paupière inférieure se continue; elle présente successivement, de l'extérieur vers les parties profondes : 1° la peau déjà plus forte et moins extensible; 2° une couche cellulo-graisseuse plus ou moins épaisse; 3° une por-

tion du muscle orbiculaire; 4° une seconde couche cellu-leuse, contenant des vésicules adipeuses; 5° le périoste; 6° les os, sur lesquels on voit la suture zygomato-maxillaire. Ces os étant épais et compacts, les fractures en sont difficiles et rares; mais l'arcade qu'ils forment est d'un grand secours pour reconnaître la gouttière lacrymale dans certains cas. Nous reviendrons sur ce point en parlant du grand angle.

O. De l'Angle temporal des Paupières.

Il permet de sentir, à travers la peau, une dépression assez profonde, limitée, en haut, par l'apophyse orbitaire externe du frontal; en bas, par l'angle frontal de l'os zygomatique. La commissure palpébrale est, en général, à deux ou trois lignes en dedans des os. Suivant que cette commissure est plus loin ou plus près, l'œil paraît plus gros ou plus petit; ce qui tient alors à ce que les paupières sont plus ou moins largement fendues.

Comme les bords de ces dernières se touchent vers les extrémités, même quand elles sont entr'ouvertes, il en résulte des adhérences contre nature, si on n'a pas soin de les écarter souvent lorsqu'elles deviennent le siége d'excoriations ou d'inflammations.

Dans cet angle, se trouvent: 1° la peau et le tissu cellulaire lâches, communs aux paupières; 2° l'extrémité externe des fibres de l'orbiculaire, et le raphé qui résulte de leur croisement; 3° la partie la plus forte du ligament palpébral; 4° la conjonctive; 5° l'origine des deux artères palpébrales externes; 6° la fin du nerf lacrymal; 7° quelques filets du facial; 8° enfin, la suture zygomato-frontale.

Chez certains sujets, mais surtout chez les vieillards, la peau du petit angle de l'œil présente beaucoup de plis convergens qu'on doit noter quand on fait des incisions dans

ce lieu. A part ces rides, les incisions peuvent y être pratiquées dans toutes les directions sans danger, puisqu'en effet le muscle ne prend pas de point fixe de ce côté, et puisqu'il n'y a ni nerfs ni vaisseaux importans à ménager. Cependant il faut remarquer que la conjonctive est assez éloignée du ligament palpébral, car il pourrait s'ensuivre que les plaies qui pénétreront dans cet espace, pourront devenir dangereuses, à cause de la facilité avec laquelle l'inflammation et le pus se porteront dans l'intérieur de l'orbite.

P. Le grand Angle.

Cet angle est un des points les plus importans de la région orbitaire, en raison de la fréquence des maladies qui s'y manifestent, et des opérations qu'on y pratique.

Cette partie, réunissant les paupières au nez, est recouverte d'une peau qui participe aux caractères de l'une et de l'autre de ces régions. Cette membrane est beaucoup moins extensible que sur les paupières, mais elle est plus mince que sur le nez; sa finesse fait que les abcès qui se forment derrière elle, la percent bientôt, et que les tumeurs qui la soulèvent deviennent rarement très-grosses avant de la désorganiser.

Au-dessous de la peau se voit la couche celluleuse ordinaire.

Le muscle naso-palpébral vient ensuite; ici, ce muscle mérite une grande attention. Inférieurement, ses fibres s'attachent sur la face externe de l'apophyse montante, où elles recouvrent un peu l'élévateur commun de la lèvre supérieure, et de l'aile du nez. En haut, quelques-unes de ces fibres sont fixées sur l'apophyse orbitaire interne du frontal; au milieu, elles partent d'un tendon qu'il est surtout important d'examiner.

Ce tendon, large d'une ligne, et long de trois environ, est aplati, et fixé à la lèvre externe de la gouttière lacrymale; il se bifurque en se terminant aux paupières pour se continuer avec les cartilages tarses; il est appuyé sur la portion fibreuse du sac lacrymal, à la formation duquel il semble concourir. On désigne la portion tendineuse, proprement dite, sous le nom de tendon direct; au contraire, les fibres qu'il fournit au sac, ou qu'il en reçoit, ont été appelées tendon réfléchi. La position transversale du tendon direct fait que le sac est comme divisé en deux portions, l'une supérieure, l'autre inférieure.

L'inférieure se voit dans un espace triangulaire à base externe, dont le côté supérieur est droit et formé par le tendon. Le côté inférieur de ce triangle est concave et formé par la lèvre externe de la gouttière lacrymale, et par le bord antérieur du maxillaire supérieur. C'est dans le sommet de cet espace qu'on doit porter la pointe du bistouri pour arriver aisément dans le sac nasal.

Le tendon direct reçoit les fibres charnues des deux paupières, et leur sert de point fixe sur le nez. En conséquence, si on divisait cette bandelette fibreuse, il s'ensuivrait l'éraillement. C'est ce qui avait lieu dans l'opération de la fistule par la méthode de *Wolhouse*.

Nous verrons la portion supérieure en parlant des voies lacrymales.

Q. Les Points et Conduits lacrymaux.

Ces organes sont placés dans la portion arrondie et droite du bord libre des paupières.

Les points, ou orifices externes des conduits, se trouvent à l'extrémité interne de la crête postérieure de la portion concave du bord libre, formés par un petit anneau fibro-cartilagineux; ils s'enfoncent perpendiculairement dans la pau-

pière, pour se courber ensuite à angle droit après une ligne environ de trajet, et se continuer avec les conduits.

Quand les paupières sont ouvertes, ces orifices regardent obliquement entre le globe de l'œil et la caroncule lacrymale; quand elles sont fermées, ils regardent en arrière directement. Il résulte de leur disposition que, pour y faire pénétrer un instrument quelconque, on doit d'abord renverser en dehors la paupière, après quoi, on tombe perpendiculairement dans l'ouverture. Les conduits marchent ensuite vers la commissure, en suivant exactement la portion droite du bord palpébral. Ils se réunissent quelquefois avant d'entrer dans le sac lacrymal, où ils se terminent alors par une seule ouverture; quelquefois aussi ils ne font que se rapprocher, et s'ouvrent isolément dans le lieu où ils vont se rendre.

C'est dans la partie postérieure du bord de la paupière qu'est placé le conduit lacrymal; d'où il suit qu'il est moins exposé à l'action des corps extérieurs; il n'est séparé de l'œil et de la caroncule que par la conjonctive, et lui-même ne paraît être qu'un prolongement de la membrane muqueuse du nez. Il en résulte que sa paroi oculaire est très-mince et molle; ce qui la rend très-susceptible d'être perforée par le stylet, quand on opère suivant les méthodes d'*Anel*, de *Méjan*, etc., si l'on ne suit pas une direction convenable.

Le conduit supérieur étant plus facile à mettre dans une direction parallèle à celle du sac lacrymal, en relevant la paupière vers la tête du sourcil, on doit nécessairement le choisir pour sonder les voies que parcourent les larmes, ou pour y faire passer des fils, des sétons, ou d'autres corps étrangers. C'est par l'inférieur, au contraire, que les injections doivent être faites à raison de sa position transversale et de sa fixité, d'une part; et de l'autre, parce qu'on peut facilement prendre un point d'appui sur la pommette.

R. Le Sac lacrymal.

Ce sac semble former la moitié supérieure ou de terminaison d'un canal qui vient du nez. Il est croisé en devant, comme nous l'avons dit plus haut, par le tendon antérieur de l'orbiculaire, au-dessus duquel il se termine en cul-de-sac, et est formé par un canal cellulo-fibreux long de quatre lignes, et large d'une ligne et demie à deux, et même de trois lignes. En dedans, il appuie sur une gouttière osseuse dite lacrymale, dans laquelle il se confond avec le périoste, et à laquelle il adhère assez fortement; en dehors, il est séparé de la caroncule et de la conjonctive par une expansion fibreuse, fixée, d'une part, au bord postérieur de cette gouttière; de l'autre, à la face postérieure du tendon direct du muscle naso-palpébral qui l'a fournie, et dont elle constitue le tendon réfléchi. Cette lame ne se trouve que vis-à-vis le tendon et au-dessus; ce qui explique en partie pourquoi la tumeur lacrymale se montre plus particulièrement au-dessous de cette bandelette fibreuse, dans le triangle qu'on y remarque. En avant, le sac est recouvert par l'origine des fibres de l'orbiculaire, et quelques lamelles fibreuses qui se continuent avec le périoste de la racine du nez. Sa face interne est tapissée par une membrane muqueuse, habituellement un peu plus rouge que ne l'est celle des conduits lacrymaux.

Ce sac adhérant par sa surface externe à des parties solides et non susceptibles de se mouvoir, il en résulte que ses rapports sont fixes et invariables; c'est-à-dire, qu'il ne peut se dilater ni se rétrécir alternativement d'une manière active dans l'état normal. Cette circonstance est propre à faire sentir la futilité de ce que dit *Monro*, quand il recommande de passer une soude par le conduit lacrymal, afin de tendre la paroi antérieure du sac, pendant qu'on l'incise dans l'opération de la fistule par la méthode de *J. L. Petit.*

C'est aussi l'adhérence assez intime du sac à la gouttière osseuse qui nous porte à donner le conseil suivant pour pénétrer dans son intérieur : Que l'on dirige la pointe du bistouri obliquement en bas, en dedans et en arrière, au-dessous du tendon direct; qu'on relève ensuite le manche de l'instrument vers la tête du sourcil, à mesure qu'il s'enfoncera davantage, et de cette manière on sera sûr d'entrer dans le canal, et de l'inciser dans une grande étendue, tout en ne faisant qu'une petite ouverture à la peau. En effet, la pointe de l'instrument ayant attaqué le canal fibreux très-haut, il en résultera qu'en descendant on continuera de couper sa paroi externe, qui est plus longue que l'interne, et qu'on ne courra d'autres risques que de pénétrer inutilement jusqu'aux os, en traversant la muqueuse et la lame fibreuse du canal dans sa paroi interne; mais, d'un côté, l'union serrée de ces parties empêchera qu'elles ne se décollent; de l'autre, le bistouri rentrera bientôt dans le sac par le mouvement de bascule qu'on lui fera exécuter; de sorte que le pis-aller se réduira à une simple incision de ces membranes dans un point qu'on recommande de ménager; incision qui ne pourrait avoir de suites plus graves que l'incision interne, puisque les parties sont de même nature dans un sens comme dans l'autre.

Le canal nasal est la continuation du précédent. Tapissé par la même membrane muqueuse, il adhère au canal osseux dans toute son étendue; ce qui en fait un conduit presque inerte, relativement aux opérations que ses maladies réclament : d'où viennent les succès obtenus par l'emploi de la canule métallique, vantée par *Pellier*, *Foubert*, *Wathen*, *B. Bell*, *MM. Dupuytren*, *Taddei*, etc.

Il a de cinq à sept lignes de longueur; il est un peu plus large que le sac lacrymal, un peu plus étendu aussi d'avant en arrière que transversalement. Réuni à ce sac, et considéré

au-dessous du tendon de l'orbiculaire, il présente une courbure légère, à convexité antérieure et externe. La portion lacrymale toute seule, au contraire, est légèrement convexe en dedans et en arrière. Il est utile de bien connaître cette disposition, toutes les fois qu'on veut traverser ces organes, des points lacrymaux vers le nez, ou bien y placer des corps étrangers. Nous reviendrons sur l'orifice inférieur de ce canal en parlant des fosses nasales.

Les os qui renferment le canal nasal méritent aussi quelque attention. Ainsi, la gouttière lacrymale est creusée en avant, sur le bord postérieur de l'apophyse montante de l'os maxillaire; en arrière, sur la face externe de l'os unguis: d'où il résulte que, pour pratiquer un canal artificiel aux larmes, d'après la méthode de *Wolhouse* ou celle de *Scarpa*, il vaudrait mieux perforer les os dans ce dernier sens que dans le premier, parce que l'os unguis est beaucoup plus mince que l'apophyse nasale. Ces os correspondent ici au méat moyen. Le canal nasal, en avant, est formé par le prolongement de la gouttière lacrymale de l'apophyse montante, et, de ce côté, ne correspond à aucun organe important; en arrière, par la partie inférieure de l'os unguis et sa crête recourbée; par quelques lamelles du maxillaire supérieur et une petite portion du cornet inférieur. Cette paroi est mince et très-fragile; en sorte que rien ne serait plus facile, en opérant la fistule lacrymale, etc., que de pénétrer dans les fosses nasales ou dans le sinus maxillaire, si l'instrument était porté trop en arrière. La paroi interne de ce canal est formée par le prolongement de l'os unguis et la portion recourbée du cornet maxillaire. Elle n'est pas plus solide que la précédente, et, comme elle correspond directement à la narine, elle peut être déprimée par les polypes ou autres tumeurs qui se développent dans le nez:

d'où épiphora, fistule lacrymale, etc.; enfin, sa paroi externe est constituée par la lame qui borde le sinus maxillaire, et quelquefois un petit prolongement du cornet inférieur vient s'y joindre. Elle est aussi mince qu'aucune des autres, et très-exposée aux fractures, aux perforations, quand on pratique le cathétérisme du canal nasal selon la méthode de *Laforest*. On tombe alors dans le sinus maxillaire. Par la même raison, les tumeurs de cette dernière cavité acquièrent rarement un certain volume, sans gêner, empêcher même la descente des larmes dans le méat inférieur.

Entre le sac lacrymal et le globe de l'œil, d'une part, la commissure palpébrale et les points lacrymaux, de l'autre, se trouve la caroncule. Ce petit corps est pâle dans les épanchemens séreux des grandes cavités du corps, et d'un blanc plus ou moins rosé dans l'état normal. Il est formé par un repli de la conjonctive, dans lequel se trouvent un assez grand nombre de follicules agglomérés, des poils, et même un petit cartilage. On peut y joindre le *muscle lacrymal*, placé derrière le sac et les conduits du même nom, auxquels il adhère, et qu'il peut comprimer, entraîner même vers l'os unguis, où est son point fixe. Ces usages, attribués récemment à ce petit muscle par *Horner* et par *Gery*, paraissent réels, quoique *Trasmondi* ait prétendu le contraire. Ils permettraient d'admettre la possibilité d'un resserrement spasmodique des organes lacrymaux dans un point, tandis que ce phénomène ne paraît pas pouvoir se manifester dans le canal nasal proprement dit. D'après cela, la caroncule lacrymale renferme réellement tous les élémens d'une véritable paupière, et nous offre ainsi le rudiment des membranes clignotante du chien et nyctitante des oiseaux.

C'est par l'extrémité interne de la rainure qui sépare la caroncule de la paupière inférieure, que *Pouteau* voulait

qu'on pénétrât dans le sac lacrymal. On a proposé récemment d'y arriver en commençant l'incision dans la gouttière qui sépare cette même caroncule de la paupière supérieure, afin de l'inciser dans une plus grande étendue; mais alors le muscle de *Horner* serait divisé en travers; et, s'il est vrai que son action soit utile à l'excrétion des larmes, on conçoit que des accidens en seraient la suite.

S. La Portion orbitaire proprement dite.

Le globe de l'œil en occupe le centre, et se trouve plus rapproché du plan antérieur que du postérieur. La forme de cet organe est celle d'un sphéroïde légèrement aplati sur quatre faces. D'avant en arrière, il a dix à onze lignes environ; dans les autres sens, il offre une ligne de moins.

C'est d'après ces dimensions de l'intérieur de l'œil que *Hey* conseille de ne donner que sept à huit lignes de longueur à l'aiguille dont on se sert pour déprimer le cristallin. *Grœfe*, en se fondant sur les mêmes raisons, a fait ajouter une espèce d'arrête sur la tige de la sienne, pour la *kératonyxis*.

L'œil est divisé en deux chambres : l'une, antérieure, est limitée par l'iris en arrière, et par la cornée en avant; elle a quatre à cinq lignes transversalement, et quelques millimètres de moins de haut en bas. De la pupille au centre de la cornée, il y a deux lignes environ. Cet espace diminue graduellement ensuite à mesure qu'on se rapproche de la grande circonférence de la cloison retractile du globe oculaire, où cette membrane touche la cornée; ce qui fait que, pour pratiquer la kératonyxis, la concavité de l'aiguille doit regarder en avant, pendant qu'on pénètre dans la chambre antérieure. En effet, si la pointe de cet instrument regardait en arrière, ou si on se servait d'aiguilles droites, comme celles de *Beer*,

Schmidt, *Himly*, etc., il serait difficile d'arriver à la pupille sans blesser l'iris.

La cornée transparente, qui appartient tout entière à cette chambre, forme à peu près le cinquième antérieur de l'œil; sa circonférence est, en quelque façon, encadrée dans l'ouverture antérieure de la sclérotique; et, comme elle est taillée sur un cercle plus petit que le reste de l'organe, il en résulte une espèce de rainure superficielle sur la face externe des membranes, près du point où cette face correspond à l'iris. Cette rainure permet de ne pas incliner le manche du couteau, autant en avant, que semblerait l'exiger la perpendiculaire de l'œil dans l'opération de la cataracte par extraction.

Cette membrane est composée de six lames peu extensibles et cassantes, séparées par un liquide albumineux qui, en se concrétant, lors des ophthalmies, ou des autres maladies de l'œil, produit l'opacité de la cornée. C'est entre ces lames que glisse le cératotome, quand le chirurgien n'a pas eu le soin de suivre exactement la perpendiculaire de la rainure indiquée plus haut, en traversant la cornée pour arriver dans la chambre antérieure. En avant, elle est tapissée par une lamelle qui semble appartenir à la conjonctive, mais qui ne revêt réellement les caractères des membranes muqueuses que dans certaines maladies. Cette lamelle adhère si intimement au tissu corné, qu'il n'est guère possible de l'en séparer par la dissection; ce qui a porté plusieurs anatomistes (1) à croire que sa nature était différente de celle de la conjonctive. Quoi qu'il en soit, c'est entre elle et la membrane transparente de l'œil que la sérosité s'accumule, pour constituer les phlyctènes de la cornée.

En arrière, elle est tapissée par la membrane dite de l'hu-

(1) M. Ribes.

meur aqueuse, sorte de lame qui ne paraît pas remonter au devant de l'iris, quoi qu'en aient dit plusieurs observateurs très-exacts.

La chambre antérieure est remplie d'un liquide qui se reproduit avec une grande facilité, chez les jeunes sujets surtout. C'est à cause de la présence de cette humeur que, la cornée une fois traversée, l'instrument ne doit jamais être retiré en dehors, parce que, ne remplissant plus exactement l'ouverture qu'il a faite, l'eau s'échapperait de la cavité qui la renferme; d'où flaccidité de l'œil, et nécessité de faire le lambeau avec des ciseaux. Comme la cornée est plus large en travers que dans les autres sens, on préfère l'incision portée de l'angle temporal vers le nez, à l'incision verticale, pour l'opération de la cataracte. *Wenzel* et la plupart des chirurgiens français, recommandent de traverser la chambre antérieure, non pas directement en travers, comme le faisait *La Faye*, mais bien obliquement de haut en bas et de dehors en dedans, dans la crainte que le lambeau ne soit relevé par l'abaissement de l'œil ou par les mouvemens de la paupière inférieure. Cette manière de faire ne nous paraît pas à l'abri de reproches, ou du moins aussi essentielle que beaucoup d'auteurs le prétendent. En effet, pour traverser l'œil dans cette direction, la saillie de l'apophyse orbitaire externe du frontal rejette quelquefois assez en avant le manche du couteau, pour qu'il soit difficile de faire sortir sa pointe dans le grand angle, sans blesser des parties qu'il est important de ménager; ensuite la disposition anatomique des parties ne permet que difficilement au lambeau de la cornée d'être relevé par le bord libre de la paupière inférieure; d'un autre côté, après l'opération, le malade a les yeux fermés : c'est la paupière d'en haut qui descend, et non pas l'inférieure qui monte. L'œil lui-même, quand il descendrait, ne favoriserait pas davantage

cet accident; et, si d'ailleurs il devait avoir lieu, ce n'est pas l'incision oblique qui s'y opposerait, car l'extrémité interne du lambeau serait également exposée au même renversement. En un mot, nous croyons que cette question mérite un nouvel examen.

La chambre postérieure est extrêmement compliquée. On y trouve d'abord trois membranes qui en forment la coque. Ces tuniques, emboîtées l'une dans l'autre, sont, de dehors en dedans, la sclérotique, la choroïde et la rétine.

La première, plus épaisse en arrière, mais fortifiée en avant par l'expansion fibreuse des muscles, est composée de fibres parallèles, et qui s'étendent du nerf optique vers la cornée : quelques-unes aussi sont circulaires et transversales; mais ces dernières sont moins nombreuses.

La deuxième, ou la choroïde, est essentiellement formée par des vaisseaux. C'est à sa face externe, entre elle et la tunique précédente, que se voient les nerfs ciliaires. Arrivée au cercle de ce nom, elle se recourbe derrière l'iris pour former l'uvée; et c'est à l'endroit de cette courbure qu'elle donne naissance, en se plissant, aux procès ciliaires, qui sont séparés de la grande circonférence de l'iris par la commissure de la choroïde, sur la face postérieure de laquelle ils appuient.

La troisième, ou la rétine, blanche, pulpeuse, dans laquelle la matière nervale du nerf optique se rencontre, paraît être l'organe essentiel de la vision. Placée entre la choroïde et le corps vitré, elle se prolonge au moins jusqu'à la circonférence du cristallin. Plusieurs fois nous l'avons vue très-distinctement chez l'homme arriver jusqu'à l'iris : cela se remarque mieux encore chez le bœuf. Est-ce un état naturel, ou bien n'est-ce qu'une anomalie?

Ces trois membranes sont traversées par l'aiguille dans l'opération de la cataracte. Comme les fibres de l'externe sont

parallèles à l'axe de l'œil, et comme la moyenne est constituée par des vaisseaux et des nerfs qui suivent la même direction, il convient de porter l'instrument de manière que l'un de ses tranchans regarde en avant, l'autre en arrière, sa concavité étant tournée en bas. En agissant ainsi, on ne fait, pour ainsi dire, qu'écarter les fibres et les vaisseaux. Au contraire, en plaçant l'aiguille de telle sorte que sa concavité fût dirigée en arrière, et que ses deux tranchans fussent tournés, l'un en haut, l'autre en bas, on diviserait nécessairement les parties qu'on traverserait, et, partant, on pourrait donner lieu à des ecchymoses entre la conjonctive et la sclérotique, à des épanchemens de sang dans la chambre postérieure, ou bien à des accidens nerveux, à cause de la lésion des artères ou des nerfs ciliaires.

La chambre postérieure est remplie par un corps globuleux, composé du corps vitré et du cristallin. Ce dernier est une espèce de lentille inerte et transparente, toujours plus solide au centre qu'à la périphérie : d'où il suit que son opacité est le plus souvent excentrique. La capsule cristalloïde qui le renferme est séparée de lui par un espace qui est généralement en raison directe de l'âge; cet espace est naturellement rempli d'un liquide albumineux, susceptible de perdre sa transparence en passant à l'état laiteux ou purulent; ce qui constitue les cataractes ainsi nommées. La membrane elle-même est enveloppée dans un dédoublement de l'hyaloïde; en sorte qu'en arrière elle appuie sur le devant du corps vitré, dont la tunique envoie une lame au devant de celle du cristallin. Cette membrane paraît être de nature cornée; elle est dense, élastique, et résiste à l'instrument qui cherche à la rompre; ce qu'il importe de ne pas oublier quand on exécute la dépression du cristallin. Quelques personnes pensent que, par sa face interne, elle sécrète le cris-

tallin lui-même, et que ce corps peut renaître après son abaissement ou son extraction, si la membrane n'a pas été détruite en même temps. M. le docteur *Cocteau* a lu dernièrement à l'Académie royale de Médecine le résultat d'expériences qu'il a faites sur des chiens et des lapins, et qui viennent à l'appui de cette opinion. Le professeur *Béclard* s'était chargé de résoudre cette question importante : déjà il avait extrait le cristallin de l'œil de plusieurs chiens, lorsque la mort est venue l'enlever au milieu de ses utiles travaux. Si l'assertion de M. *Cocteau* se confirme, il en résultera la nécessité de faire sortir de la capsule cristalline jusqu'aux plus petites parcelles du corps qu'elle renferme, dans l'opération de la cataracte par une méthode quelconque, à moins qu'on n'ait le soin de détruire l'organe formateur, c'est-à-dire la membrane elle-même.

Le corps vitré est une espèce d'éponge à mailles très-fines et transparentes; il est formé par une substance semblable à l'humeur aqueuse, et par une membrane dont les lames, dédoublées et bien des fois entrecroisées, constituent les locules qui renferment en dedans la partie liquide. Cette membrane, suivant M. *J. Cloquet*, est repliée en arrière pour former le canal hyaloïdien, qui transporte une artère à la capsule cristalline, en traversant toute l'épaisseur du corps vitré. D'un autre côté, la membrane hyaloïde, arrivée près de la circonférence du cristallin et de sa capsule, se sépare, d'après *Petit*, le savant anatomiste que nous venons de citer, etc., en deux lames, dans l'écartement desquelles se trouve la lentille visuelle; de sorte qu'en faisant abstraction du cristallin, le corps vitré représenterait assez exactement le gros bout d'un œuf, et le vide qui existe habituellement entre la membrane entraînée par l'albumen et la coque calcaire proprement dite.

Dans la cataracte opérée par abaissement, le corps vitré est toujours percé, quelque précaution que l'on prenne; et, loin de chercher à l'éviter, nous pensons qu'on doit s'attacher à l'ouvrir convenablement pour y placer le cristallin; c'est-à-dire que, l'aiguille étant entrée dans la chambre postérieure, il faudrait porter l'un de ses tranchans en arrière et en bas, au-dessous de l'axe visuel, et diviser plusieurs lames de l'hyaloïde dans ce sens, afin de pouvoir y pousser le corps opaque, après avoir placé l'instrument au devant de sa capsule. De cette manière, l'élasticité du corps vitré ne s'opposerait point à ce que le cristallin le traversât; elle le retiendrait, en outre, dans le lieu où on l'aurait conduit. Au contraire, si on voulait le faire glisser entre la membrane hyaloïde et la rétine, on désorganiserait nécessairement cette dernière; et cette élasticité qui le retenait tout à l'heure tendrait continuellement à le faire remonter. Nous ne voyons pas quel danger il y aurait à suivre ce conseil, dont, au reste, on a fait souvent l'application sans s'en douter. Notre ancien maître et notre ami, le docteur *Bretonneau*, n'opère pas autrement, et ses succès confirment ce précepte. La méthode par *hyalonyxis*, vantée récemment par M. *Bowen*, et ce qu'a dit autrefois *Ferrein* à l'Academie des Sciences, prouvent assez qu'on n'a rien à craindre de la lésion du corps vitré.

Considérée en arrière, la chambre postérieure de l'œil forme le fond de cet organe; c'est là que vont se peindre les objets. On y trouve l'ouverture postérieure du canal hyaloïdien et l'artère ou le pédicule qui attache le corps vitré à la rétine; cette toile elle-même avec ses replis et son point jaune, qui sont à deux lignes environ en dehors du nerf optique, c'est-à-dire à peu près dans la direction de l'axe de l'œil; la choroïde, qui est percée pour l'entrée du nerf spécial de la rétine; enfin la sclérotique, également traversée par le

même nerf, qui lui fournit une expansion fibreuse venant de la dure-mère, et qui est située environ deux lignes en dedans de l'axe visuel chez l'homme.

En avant, la chambre postérieure est séparée de l'antérieure par l'iris, membrane placée de champ, et dont l'ouverture centrale forme la pupille. Cet organe, d'une texture très-compliquée, paraît renfermer, suivant quelques anatomistes, un prolongement de la rétine, de la choroïde, de la membrane de l'humeur aqueuse, et une lame propre cellulo-vasculeuse. Suivant d'autres, elle est essentiellement formée par les artères ciliaires longues, anastomosées quatre ou cinq fois en cercle. C'est un tissu ercetile, d'après quelques-uns, et un double muscle, selon d'autres. Quoi qu'il en soit, sa face antérieure, chez certains sujets, et surtout chez les enfans, est légèrement bombée; ce qui l'expose à être intéressée par le cératotome, au moment où il traverse la chambre antérieure. Cela arrive principalement quand l'humeur aqueuse s'est échappée.

Sa face postérieure, légèrement concave, est noire; on l'appelle uvée. Elle est séparée de la membrane cristalline par un intervalle d'une demi-ligne, que remplit l'humeur aqueuse. L'étroitesse de cet espace rend pour le moins très-difficile le passage de l'aiguille au devant du cristallin sans traverser le corps vitré; d'autant mieux que, si l'on admettait que la chambre postérieure est bornée en arrière par la face antérieure du corps vitré, la lentille cristalline étant enlevée, on auroit derrière l'iris la même disposition qu'en avant; c'est-à-dire que, comme la cornée, la membrane hyaloïde, d'abord éloignée de deux à trois lignes de la pupille, se rapproche tellement de l'iris vers sa grande circonférence, qu'elle paraît toucher immédiatement les procès ciliaires. N'est-il pas certain, d'après cette disposition qui est constante, qu'en portant

l'instrument de la sclérotique à la pupille, soit par le procédé ordinaire, soit à la manière de M. *Bowen*, on diviserait le corps vitré dans une plus ou moins grande étendue?

La grande circonférence de l'iris étant attachée à l'union de la cornée avec la sclérotique, au devant du cercle ciliaire, et recevant là les principaux vaisseaux qui entrent dans sa composition, il s'ensuit qu'en faisant une pupille artificielle, à la manière recommandée par *Scarpa*, on s'expose d'abord à déchirer l'anneau nerveux, et de plus à produire une hémorragie assez abondante. Il faut convenir cependant que ces accidens peuvent, à la rigueur, être évités.

En prenant la précaution de faire pénétrer l'aiguille assez loin de la triple union de l'iris, du corps ciliaire et de la cornée, il y aurait encore un avantage relativement à cette dernière membrane, qui, plus éloignée du voile rétractile de l'œil, courrait moins le risque d'être accrochée par la pointe de l'instrument. Nous avons été témoins de cet accident arrivé à un malade opéré par l'un des chirurgiens les plus célèbres de Paris.

La petite circonférence de l'iris est, comme on sait, susceptible de se dilater et de se resserrer alternativement; ce que chacun explique à sa manière, ou mieux ce qu'on n'explique point du tout. C'est en passant au devant de cette ouverture, c'est-à-dire au devant de la pupille, que *Wenzel* introduisait la pointe de son couteau dans la chambre postérieure, et divisait la capsule du cristallin, en même temps qu'il traversait la chambre antérieure pour former un lambeau de la cornée. C'est encore par cette ouverture que les divers kystitomes remplissent la même indication, et qu'on arrive au cristallin dans la kératonyxis, etc.; raison pour laquelle il est bon de la dilater par l'instillation d'eau chargée d'extrait de belladone ou de toute autre substance de propriété analogue. Cette di-

latation est encore nécessaire pour empêcher l'iris d'être touché par les instrumens, lors de l'abaissement surtout. En effet, *Béclard* était convaincu que la plupart des accidens qui suivent quelquefois la dépression, étaient dus aux tiraillemens de l'iris, et que, d'après sa propre expérience, si on avait le soin de ne toucher en aucune manière cette membrane, l'abaissement serait, sans contredit, préférable à l'extraction. Cette idée ne serait-elle pas en faveur de l'opinion de ceux qui admettent derrière l'iris une lame de la rétine ?

Les vaisseaux du globe oculaire sont excessivement nombreux et fins. En avant, cet organe reçoit des rameaux des artères palpébrales et ciliaires antérieures qui se distribuent dans la conjonctive, et que les inflammations rendent également visibles dans la cornée; en arrière, la centrale de la rétine lui arrive par les nerfs optiques. Après avoir donné beaucoup de rameaux à la membrane nerveuse de l'œil, cette branche se continue, disent les auteurs qui l'admettent sous le nom de centrale du cristallin, à travers le canal hyaloïdien, jusqu'à la lame postérieure de la membrane cristalline. Nous ne l'avons jamais vue pénétrer jusqu'à la lentille même. Cette artère doit être ménagée dans la dépression, car il est probable que sa déchirure ne serait pas sans influence sur la vision. Les artères ciliaires forment dans l'œil un réseau très-compliqué : elles percent toutes obliquement la sclérotique, principalement dans son tiers postérieur; leurs nombreux filets se placent ensuite dans la choroïde, et marchent parallèlement jusque dans les procès ciliaires et l'uvée, à l'exception des deux ciliaires longues qui restent appliquées à la face interne de la sclérotique, et qui se portent ainsi jusqu'à la grande circonférence de l'iris, avant de se diviser. C'est à cause de la position de ces deux branches sur les deux extré-

mités du diamètre transversal de l'œil, qu'on a conseille d'enfoncer l'aiguille au-dessous pour pratiquer l'abaissement; c'est encore à cause de leur direction et de leur volume, que nous croyons plus utile de porter les tranchans, l'un en avant et l'autre en arrière, comme nous l'avons dit plus haut.

Les veines sont aussi, pour la plupart, dans la choroïde. On trouve, en outre, entre cette toile et le corps vitré, les tourbillons de *Haller*, ou les *vasa vorticosa*. Ces vaisseaux sortent à travers la membrane fibreuse, et vont se jeter dans les veines lacrymales. Ils ont, d'ailleurs, été peu étudiés.

Les nerfs viennent du ganglion ophthalmique; ils sont divisés comme les artères, dont ils suivent la direction, et se perdent dans le cercle ciliaire. Cet anneau, qui a tous les caractères d'un ganglion nerveux circulaire, appartiendrait, dans ce cas, au grand sympathique; il a la forme d'un prisme, et appuie, par son côté externe, sur la partie la plus antérieure de la face interne de la sclérotique. En avant, il sépare l'iris de la choroïde ou des procès ciliaires, auxquels il adhère en arrière. Ce point de l'enveloppe de l'œil est important à remarquer. C'est, en effet, pour ne point atteindre l'iris, que, dans l'extraction de la cataracte, on conseille de pénétrer dans la chambre antérieure, une demi-ligne en avant de la sclérotique. Dans l'abaissement, si on pénétrait moins d'une ligne et demie en arrière, on blesserait inévitablement, ou le grand cercle artériel de l'iris, ou le ganglion, ou bien enfin les procès ciliaires. Or, s'il était certain que, dans cet endroit, on n'évitât pas plus sûrement la rétine ou le corps vitré, qu'en traversant l'œil plus en arrière, il nous semble qu'il n'y aurait que des avantages à se rapprocher le moins possible de ces parties.

Les nerfs de l'intérieur de l'œil peuvent être rapportés à trois ordres:

Les premiers sont destinés aux mouvemens de l'iris; ils viennent du nasal de l'ophthalmique et du lacrymal seulement : d'où il suit, que des blessures, portées aux angles de l'œil, suspendent quelquefois les contractions de l'iris, sans empêcher la vision. M. le baron *Larrey*, qui paraît avoir émis le premier cette idée, a rencontré plusieurs cas de ce genre. Tout récemment encore, il en a fait voir un à la *Société philomatique*, et nous avons pu nous convaincre nous-même de l'exactitude du fait. Le second ordre renferme le nerf de sensation spéciale, lequel ne jouit point, d'après le célèbre *Magendie*, de la sensibilité générale, et n'est, en un mot, destiné qu'à recevoir l'impression des images : c'est le nerf optique. Sa disposition anatomique explique pourquoi la paralysie de la rétine ne change en rien l'état des autres parties de l'œil, et n'entraîne pas nessairement l'immobilité de l'iris. Enfin, les nerfs du troisième ordre appartiennent à la vie intérieure, et rentrent dans le système ganglionnaire : ce sont les nombreux filamens et le cercle ciliaires.

D'avant en arrière, l'ordre de présentation des parties dans l'œil est le suivant : 1° la conjonctive ou la lame, quelle qu'elle soit, qui recouvre la cornée; 2° la cornée transparente; 3° la membrane de l'humeur aqueuse; 4° la chambre antérieure, qui a deux lignes de dimension dans la direction de l'axe oculaire; 5° l'humeur aqueuse qui se renouvelle avec une grande facilité; 6° l'iris, la pupille ou la membrane pupillaire chez les fœtus au-dessous de sept mois; 7° l'espace qui sépare l'iris du cristallin, espace qui existe à peine chez les enfans, qui n'a pas plus d'une demi-ligne chez les adultes, et que plusieurs personnes regardent comme la chambre postérieure proprement dite : il est aussi rempli par l'humeur aqueuse; 8° le feuillet antérieur de la membrane cristalloïde recouvert par une lame de l'hyaloïde;

9° un petit espace qui sépare la face antérieure du cristallin de sa capsule, et qui est rempli par l'humeur de *Morgagni*; 10° le cristallin, plus mou chez les enfans que chez les vieillards, plus arrondi, plus bombé aussi chez les premiers que chez les seconds : d'où vient la myopie plus fréquente chez les uns et la presbytie chez les autres; 11° entre la face postérieure de ce corps, et sa membrane, un autre espace, rempli d'un liquide semblable à celui qui est au devant; 12° la lame postérieure de la cristalloïde, plus épaisse et plus dense que l'antérieure, doublée en arrière par la membrane hyaloïde; 13° le corps vitré, le canal hyaloïdien et l'artère centrale du cristallin; 14° la rétine formée par trois lames, suivant quelques auteurs; 15° la choroïde, bifoliée suivant *Ruysch*, etc.; 16° la sclérotique.

En pénétrant transversalement dans l'œil et la chambre postérieure, on trouve de dehors en dedans : 1° la sclérotique; 2° la choroïde; 3° la rétine; 4° la membrane hyaloïde; 5° le corps vitré; 6° le canal hyaloïdien, l'artère centrale du cristallin, ou bien le cristallin lui-même et sa membrane, si c'est en avant. Pour la chambre antérieure: 1° la conjonctive; 2° la cornée; 3° la membrane de l'humeur aqueuse; 4° l'humeur aqueuse, puis les mêmes parties de l'autre côté de l'axe.

En dehors du globe oculaire, et dans l'orbite, on trouve:

1°. *Les muscles*, qui sont: d'abord, les quatre droits dont l'épanouissement fibreux se perd sur la sclérotique, dans la portion de cette membrane qui est recouverte par la conjonctive, et qui constitue ce que l'on appelle le blanc de l'œil. Partant de là, ces muscles convergent pour former un cône, dont le sommet s'attache au fond de l'orbite, et dans le centre duquel se trouve le nerf optique. D'après cette disposition, en se

contractant ensemble, ces muscles tendent à aplatir l'œil en quatre sens opposés, et de plus à le porter en arrière;

Ensuite le muscle élévateur de la paupière supérieure qui est placé entre le droit supérieur et le périoste; chez les personnes maigres ou dont le sourcil est saillant, c'est lui qui retire la paupière en arrière, et la fait paraître enfoncée;

Le grand oblique, placé entre le droit interne, le droit supérieur, l'élévateur et le périoste jusqu'à sa poulie de réflexion, trois lignes en dedans de l'échancrure sus-orbitaire, et qui se porte ensuite derrière la conjonctive, entre l'élévateur, le droit supérieur et le droit externe, sur la sclérotique, trois lignes au devant du nerf optique. Il faut remarquer que la position superficielle de ce muscle, au point de sa réflexion, l'expose à des blessures de différens genres : par exemple, il pourrait être divisé quand on cherche à faire la section du nerf sus-orbitaire, si l'on voulait en même temps couper la branche frontale interne. Dans ce cas, il s'ensuivrait la perte du mouvement de rotation en dedans;

Le petit oblique, attaché tout près de la circonférence de l'orbite sur la paroi inférieure, deux lignes en dehors de l'orifice supérieur du canal nasal. Il se porte aussi, en partant de ce point, derrière la conjonctive, obliquement en haut, en arrière et en dehors, entre le périoste, le droit inférieur et le droit externe, sur la sclérotique. Le peu de volume de son tendon et sa position l'exposent à être fréquemment divisé dans l'opération de la fistule lacrymale, si le couteau glisse en dehors du sac : d'où résulterait la perte du mouvement de rotation en dehors.

Ces deux derniers muscles sont disposés de manière que leur action peut contre-balancer celle des muscles droits, en tirant l'œil en avant.

2°. *Les nerfs*, qui sont : au centre, le nerf visuel, enveloppé

par l'origine des muscles en arrière, et par de la graisse en avant, ce qui l'empêche d'être comprimé; autour de lui, les nerfs ciliaires supérieurs et inférieurs venant du ganglion ophthalmique, appliqués sur la face externe du nerf optique, un peu en devant de l'attache des muscles; le moteur commun qui entre dans l'orbite par la fente sphénoïdale, à travers l'extrémité postérieure du muscle droit externe: la branche supérieure de ce nerf se perd dans le droit supérieur et l'élévateur; l'inférieure donne un gros rameau qui tombe dans le droit inférieur, un autre qui va dans le petit oblique, un troisième qui passe sous le nerf optique, et se rend dans le droit interne, et, de plus, un filet qui forme la racine inférieure du ganglion lenticulaire. On trouve ensuite le moteur externe, ou la sixième paire qui pénètre dans l'orbite de la même manière que le précédent, et qui se jette immédiatement dans le muscle droit externe. Toutes ces branches, placées d'abord en dehors et autour du nerf optique, s'éparpillent ensuite dans les cinq muscles essentiellement moteurs de l'œil. Les recherches de *Ch. Bell* (1) le portent à penser que ce sont là les nerfs qui président aux mouvemens volontaires dans l'intérieur de l'orbite. Le pathétique, d'après le même auteur, serait affecté aux mouvemens instinctifs du grand oblique, et, partant, congénère des rameaux du facial, qui sont les moteurs du muscle naso-palpébral. En effet, au moment du sommeil, comme aux approches de la mort, en même tems que la paupière supérieure s'abaisse, l'œil se relève par l'action du grand oblique, parce que la volonté ne réagit plus sur les muscles droits, etc., qui obéissent seuls à ses ordres. D'un autre côté, si l'on détruit le nerf facial, les paupières restent ouvertes et immobiles, tandis que l'œil continue de se

(1) *Philosophical Transact.*, etc., 1823, and *an Exposition of the natural System of the Nerves*, etc. London, 1824.

mouvoir sous l'influence de la volonté. Le malade auquel la parotide fut extirpée par *Béclard*, présenta un exemple remarquable de ce genre (1). Il faut noter cependant que chez un autre malade, observé par M. *Billard* (2), le tronc du nerf facial a été détruit, le côté de la face paralysé, quoique les paupières n'aient point cessé d'être mobiles.

Des nerfs d'un autre ordre se rencontrent encore dans l'orbite : ce sont les rameaux de l'ophthalmique du trijumeau, qui paraissent être, d'après les recherches modernes, exclusivement affectés à la fonction sensitive dans les parties où ils se distribuent : ce qui fait que le tronc de ce nerf étant divisé, le sujet ne sent plus du tout le contact des corps qu'on applique sur les paupières, l'œil, etc., comme l'a observé le docteur *Crampton* sur une femme, et comme M. *Magendie* l'a fait voir sur des animaux.

Le rameau lacrymal, avant de se perdre dans la glande du même nom et dans l'angle externe des paupières, donne les deux petits filets qui traversent la pommette pour aller se perdre sur la joue et dans la fosse temporale, et former avec un rameau du maxillaire inférieur le temporal superficiel. Il est placé entre le droit externe et le périoste.

Le sus-orbitaire placé sur la face supérieure du muscle élévateur de la paupière, avant de sortir de l'orbite, s'anastomose par sa branche frontale interne avec le nasal. Ce dernier donne d'abord, en passant sur le nerf optique, la racine supérieure du ganglion ophthalmique, et se place ensuite tout près de la paroi interne de l'orbite, entre le grand oblique et le droit interne, pour fournir le filet ethmoïdal, et venir sortir dans le grand angle.

Enfin, le nerf maxillaire inférieur donne aussi dans l'or-

(2) *Archives*. Janvier 1824.

(3) *Idem*. Novembre 1824.

bite, le sous-orbitaire, à moitié découvert d'abord dans sa gouttière, et renfermé ensuite dans son canal, avant d'entrer dans la fosse canine; de plus, le filet orbitaire qui s'anastomose avec le lacrymal et les rameaux temporaux profonds, et qui suit la direction de la fente sphéno-maxillaire.

3°. *Les artères* de l'orbite, qui sont toutes données par l'ophthalmique, et se distribuent à peu près comme les nerfs; aucune d'elles n'est assez volumineuse pour donner lieu à des remarques chirurgicales importantes. La sus-orbitaire seulement peut être blessée dans les fractures de la voûte de l'orbite. Quelquefois aussi la méningée moyenne envoie par la fente sphénoïdale une branche assez grosse, qui remplace la lacrymale. Dans l'extirpation de l'œil, il n'est jamais nécessaire de lier ces branches; leur position et leurs rapports avec les os permettent d'en faire aisément la compression. Comme elles viennent des carotides, on a proposé, et M. *Travers*, de Londres, a même pratiqué la ligature de ces dernières, pour des tumeurs anévrysmales développées dans l'orbite,

4°. *Les veines* qui accompagnent en général les artères, mais qui sont plus grosses; ordinairement il y en a une plus volumineuse que les autres, qui, de la face, se porte à la selle turcique, et fait communiquer directement l'angulaire avec l'ophthalmique. Cette communication explique en partie comment les affections des organes contenus dans la cavité orbitaire se transmettent si facilement à l'encéphale, et réciproquement. Elle prouve aussi que, dans les maladies de l'œil, l'ouverture de la veine faciale pourrait produire un dégorgement très-prompt, et que probablement on néglige trop cette ressource. Toutes ces veines, en entrant dans le crâne par la fente sphénoïdale, forment, avant de se dégorger dans le sinus coronaire, un plexus plus ou moins compliqué, qu'on pourrait appeler *Plexus ophthalmique*.

5°. *Les lymphatiques* qui sont peu connus : les uns s'en vont à la base de la mâchoire, en se continuant avec ceux de la face ; les autres arrivent à la région parotidienne, en passant par la fente sphéno-maxillaire.

6°. *La glande lacrymale;* cachée derrière l'apophyse orbitaire externe, elle est fort difficile à enlever ; c'est pourquoi, dans l'extirpation de l'œil, on est presque toujours obligé de retourner la chercher après coup.

Tous les organes qui viennent d'être indiqués sont séparés par des cellules adipeuses très-grosses, qui ne manquent jamais en totalité, quelque maigre que soit le sujet. Cette graisse est molle, presque demi-fluide; elle forme un coussinet élastique qui favorise les mouvemens de l'œil, et empêche que les muscles droits ne l'entraînent en arrière. La laxité du tissu cellulaire qui enveloppe cet organe, fait aussi que les inflammations de l'intérieur de l'orbite se terminent promptement par suppuration, et que cette suppuration décolle et désorganise rapidement une foule de parties importantes.

7°. *Le périoste* de l'orbite, lame fibreuse assez compliquée. En entrant dans cette cavité, elle se divise en deux feuillets, et semble venir de la dure-mère. L'un sert d'enveloppe au nerf optique, et se confond dans la sclérotique; l'autre tapisse les os, se renverse sur eux à la base de l'orbite, et paraît produire le ligament palpébral d'une part, et se confondre avec le périoste du front, de l'autre.

8°. Enfin, *les os* qui sont nombreux, et dont plusieurs offrent des particularités qui doivent être notées. La paroi supérieure, ou la voûte, est formée par la portion orbitaire du frontal, excepté dans son dixième postérieur, où se rencontre la petite aile du sphénoïde, qui est percée obliquement en avant et en dehors par le trou optique. C'est par ce trou que passent

le nerf de ce nom et l'artère ophthalmique; c'est au-dessus de lui, dans le dédoublement du périoste, que s'attachent l'un au-dessus de l'autre les muscles droit supérieur et élévateur; entre eux, et un peu plus en dedans, le grand oblique. La portion de cette voûte qui appartient au frontal est tellement mince et fragile, qu'elle pourrait être brisée, dans l'extirpation de l'œil, par la pointe du bistouri, si on agissait sans précaution. Le peu d'épaisseur de l'os s'oppose aussi, dans cette opération, à ce que le cautère actuel puisse être appliqué sur les parties malades qui y seraient attachées, parce que la dure-mère et le lobe antérieur du cerveau seraient vivement irrités par le dégagement des particules ignées. C'est encore à cause de cette disposition anatomique que les instrumens qui pénètrent dans le haut de l'orbite donnent si souvent lieu à des accidens graves, à la mort même. Ils traversent l'os, en effet, avec la plus grande facilité, et vont ensuite déchirer le cerveau. Enfin, c'est par-là que les balles arrivent dans la cavité de l'encéphale, quand elles ont passé par l'orbite; c'est par-là que *Garangeot*, *J.-L. Petit*, etc., ont vu des baguettes de fusil, des épées, pénétrer dans le crâne et faire périr les sujets; c'est enfin par cette voie que nous avons vu récemment, chez un étudiant en droit, mort à l'Hôpital de la Faculté, une balle s'introduire dans le crâne, et traverser ensuite toute l'étendue du ventricule latéral, en labourant les parois de cette cavité, pour tomber dans l'une des fosses occipitales supérieures.

En dehors, près du bord orbitaire, cette paroi présente la fossette qui loge la glande lacrymale; excavation quelquefois assez profonde, et qui exige des précautions quand on fait l'extirpation de l'œil, si l'on veut en même temps emporter la glande.

La paroi inférieure, triangulaire aussi, plus plane, est

formée en avant et en dehors par l'os de la pommette, puis, dans le reste de son étendue, par toute la paroi supérieure du sinus maxillaire, et, tout-à-fait en arrière, par la face supérieure de l'apophyse orbitaire de l'os palatin. Les deux sutures qui unissent ces trois os, adhèrent assez fortement au périoste, et reçoivent des veines émissaires peu distinctes. Cette paroi est creusée dans ses deux tiers postérieurs par la gouttière sous-orbitaire, dans laquelle se trouvent le nerf, l'artère et la veine du même nom; ce qui fait qu'une blessure dans la partie inférieure de l'orbite peut atteindre ces organes, et donner lieu à des accidens graves. Cette gouttière, dans son tiers antérieur, est convertie en canal, et conduit les mêmes organes dans la fosse canine où nous les reverrons. Le plancher de l'orbite étant très-mince, et correspondant au sinus maxillaire, il en résulte que les tumeurs de cette dernière cavité compriment promptement l'œil, et tendent, dès qu'elles ont acquis un certain volume, à le repousser au dehors. Il en résulte encore que les instrumens piquans arrivent facilement dans ce sinus; que, dans l'opération de la fistule lacrymale, on a vu plusieurs fois la pointe du bistouri, portée trop en arrière ou en dehors, y pénétrer également, et que des chirurgiens, croyant alors être dans le canal nasal, ont placé leur canule dans ce point.

La paroi interne placée dans la direction de l'axe horizontal de la tête, est formée en avant par la moitié postérieure de la face externe de l'os unguis, sur lequel s'attache le muscle de *Horner*, par la face plane de l'ethmoïde; en arrière tout-à-fait, par une petite portion du sphénoïde. Les sutures qui maintiennent ces os, et celles qui les unissent aux parois supérieure et inférieure, n'offrent rien de particulier, si ce n'est la fronto-ethmoïdale, dans le trajet de laquelle se rencontrent les trous orbitaires internes, par où le nerf et

l'artère ophthalmiques envoient des rameaux dans les cellules de l'ethmoïde, dans la dure-mère et dans le nez. Cette paroi est très-mince aussi, et peut être facilement brisée dans l'extirpation de l'œil. C'est pour cette raison que, dans ce cas, il nous semble mieux de porter les ciseaux courbes sur leur plat en suivant le côté interne de l'organe, pour couper son pédicule, que de le faire en suivant la paroi externe.

Cette dernière paroi est formée par l'os malaire en avant, et par la grande aile du sphénoïde en arrière; elle est solide, résistante, et correspond à la fosse temporale; elle est séparée de la voûte par la fente sphénoïdale. Cette fente renferme en dedans, où elle est plus large, un pédicule, d'où naissent en partie les muscles droits supérieur, externe et inférieur; les nerfs moteur commun, pathétique, ophthalmique, et moteur externe; la veine lacrymale. Un instrument tranchant pourrait aisément pénétrer par-là dans le crâne, et blesser le lobe moyen du cerveau.

La fente sphéno-maxillaire sépare les régions externe et inférieure de l'orbite. Moins compliquée que la précédente, elle est remplie par de la graisse, du tissu cellulaire dense et comme fibreux; on y voit aussi le nerf et les vaisseaux sous-orbitaires. Elle permettrait facilement aux corps étrangers qui traversent l'œil ou l'orbite, de pénétrer dans les fosses zygomatique et ptérygo-maxillaire : d'où il résulte que, dans l'extirpation de l'œil, il faut se garder d'enfoncer le bistouri, en suivant cette direction; car on pourrait blesser l'artère maxillaire interne, le nerf maxillaire supérieur, le ganglion de *Meckel*, etc.

Cette paroi externe est très-oblique en dehors, ce qui la fait paraître plus courte que l'interne. La base réunie de ces quatre surfaces forme le cercle orbitaire, qui est mousse et arrondi dans sa moitié interne, et forme un bord plus ou

moins tranchant dans la portion externe. Aussi doit-on, pour extirper l'œil, longer la paroi interne avec le bistouri, en pénétrant par le grand angle, arriver à l'angle temporal, en suivant la demi-circonférence inférieure de la cavité orbitaire, puis reporter l'instrument dans le premier point, pour en faire autant par le demi-cercle supérieur, plutôt que de commencer en dehors. Outre la plus grande facilité de cette manière de faire, on court moins de risques aussi de voir la pointe de l'instrument s'introduire dans les fentes sphénoïdale et sphéno-maxillaire. Dans la première incision, on ne fait, d'après ce procédé, que séparer la conjonctive palpébrale de l'oculaire, le muscle petit oblique, et le tissu cellulaire qui unit les muscles à l'orbite. Dans la seconde, on a coupé d'abord le double tendon du grand oblique, une couche de tissu cellulaire, un peu plus dense qu'en bas. Enfin, la glande lacrymale est séparée de sa fossette, si on a pris soin de rapprocher assez le bistouri des os. L'œil, alors, ne tient plus dans le sommet de cette cavité que par un pédicule, composé des quatre muscles droits, du grand oblique, de l'élévateur, des vaisseaux ophthalmiques, du nerf optique, et de tous les autres nerfs de l'orbite. C'est ce pédicule qu'il est facile de couper d'un coup de ciseaux, comme nous l'avons dit plus haut.

Le sommet de l'orbite étant très-étroit, il en résulte que l'œil s'enfoncerait difficilement, quand même il n'y aurait pas de graisse pour l'en empêcher.

SECTION IV.

RÉGION ZYGOMATO-MAXILLAIRE.

Elle comprend toutes les parties qui composent la pommette d'une part, de l'autre la fosse canine, et tous les organes qui la recouvrent. Elle est limitée supérieurement par

la région orbitaire; en bas, par la région génienne; en dehors, par les régions temporale et massétérine, et par la région nasale, en dedans.

Cette région présente en haut et en dehors la saillie jugale, qui est plus ou moins aiguë ou arrondie, plus ou moins marquée, suivant les peuples, l'âge, le sexe et les individus, et qui influe beaucoup sur l'expression des traits de la face. En dedans et au-dessous de cette saillie, chez beaucoup de sujets, existe une rainure oblique en bas et en dehors, qui s'étend du grand angle de l'œil à la région génienne, et qui sépare la fosse canine de la pommette : c'est le sillon naso-jugal (1), au-dessus duquel se trouvent l'orbiculaire des paupières et la portion supérieure des zygomatiques, qu'il croise; au-dessous, ce sont les muscles élévateurs du nez, de la lèvre, et le buccinateur. Un autre sillon oblique, dans le même sens, s'étend de l'aile du nez à l'angle des lèvres : c'est la rainure naso-labiale, qui sépare la région labiale de celle que nous examinons, et qui est plus constante que la précédente (2).

PARTIES CONSTITUANTES.

1°. La Peau.

Elle est en général lisse et fine, plus colorée sur la saillie jugale; c'est sur ce point que la rougeur fébrile se montre dans les phlegmasies pulmonaires, que la teinte jaune ou terreuse se prononce dans les maladies du foie et dans les suppurations internes. En bas et en dehors, mais chez l'homme

(1) C'est ce sillon que M. *Jadelot* nomme trait oculo-zygomatique, et qu'il regarde comme le signe indicateur des maladies du système cérébro-spinal chez les enfans.

(2) M. *Jadelot* rapporte ce trait, qu'il appelle nasal, aux affections des organes abdominaux.

seulement, elle est recouverte de quelques poils; on y trouve un assez grand nombre de follicules, dans lesquels se forment quelquefois des tannes, et dont l'inflammation chronique donne souvent naissance à ces boutons qu'on appelle couperose.

2°. Le Tissu cellulo-graisseux.

Il forme une couche plus ou moins épaisse, suivant l'embonpoint des sujets, suivant aussi qu'il correspond aux muscles ou à leurs interstices. Sur la pommette, il est dense, filamenteux, et renferme peu de vésicules adipeuses; et, comme il est seul entre les os et la peau, il en résulte que cette membrane est ici très-adhérente, et que, dans les opérations qu'on pratique à la face, il est important de ménager, autant que possible, ce tissu cellulo-graisseux, qui, cédant peu à l'action des moyens unissans, ne permettrait pas aux plaies de se réunir par première intention. En dedans et en bas, la couche celluleuse est très-mince; les vésicules graisseuses qu'elle contient sont fines et peu abondantes; elle unit intimement à la peau les muscles élévateurs de la lèvre supérieure et de l'aile du nez. Cette union serrée rend les inflammations très-douloureuses, et leur donne plutôt le caractère érysipélateux que phlegmoneux. Dans la fosse canine, les lamelles celluleuses sont plus lâches; les vésicules adipeuses plus abondantes et très-grosses. Elles s'enfoncent entre les muscles, remplissent l'excavation osseuse, et communiquent avec celles de la région génienne. Elles enveloppent tous les vaisseaux et les nerfs; et, comme elles n'adhèrent pas fortement à la peau, il en résulte qu'il est plus facile de guérir ici les plaies par première intention à l'aide des bandelettes, des bandages ou des sutures, que sur l'éminence malaire; cette couche celluleuse étant plus épaisse et ses mailles étant plus lâches dans la fosse canine qu'en dedans et en

dehors, il s'ensuit que les inflammations y sont plus fréquentes, et s'y terminent plus souvent par des abcès.

3°. Les Muscles.

On trouve dans cette région, en allant du nez vers la pommette, les muscles élévateur commun de la lèvre supérieure et de l'aile du nez, élévateur propre de la lèvre supérieure et zygomatiques qui convergent en descendant, et qui adhèrent à la peau, ou n'en sont séparés que par la couche celluleuse. Il faut avoir égard à leur direction dans les opérations qu'on peut pratiquer sur ces points, attendu que leur section transversale dérangerait les mouvemens de la bouche. Derrière les premiers, plus profondément par conséquent, existent le transversal du nez, caché par l'élévateur commun, et le canin qui recouvre en partie l'élévateur propre et quelquefois un peu le petit zygomatique. Le canin n'est séparé de la membrane interne des lèvres que par un tissu lamineux, dense et assez mince. Entre les anses inférieures du naso-palpébral, l'élévateur propre et les zygomatiques, existe ordinairement un espace assez grand, par lequel on pénètre dans la fosse canine, et qui n'est rempli que par la couche cellulo-graisseuse et par des vaisseaux ou des nerfs.

4°. Les Artères.

Elles se perdent dans cette région ou la traversent simplement. La sous-orbitaire se trouve dans le premier cas; elle entre dans la fosse canine, en sortant du trou sous-orbitaire, trois lignes plus bas que l'arcade orbitaire inférieure, et vis-à-vis le milieu d'une ligne qui partirait du bord inférieur de l'os nasal, pour venir sur la partie inférieure de la pommette; elle est placée derrière le muscle élévateur propre, au niveau de son bord externe, devant et au-dessus du canin.

Les nerfs et le tissu cellulaire la séparent de l'os maxillaire; la veine faciale et la graisse l'éloignent de l'orbiculaire. Cette artère se distribue dans les régions nasale et labiale, en s'anastomosant avec leurs vaisseaux propres. La faciale transverse, qui vient se perdre dans cette région, au-dessous de la saillie jugale, est quelquefois assez volumineuse pour donner lieu à une hémorragie; mais le tissu lamelleux lâche, dans lequel elle rampe, permettrait facilement d'en faire la ligature, si elle était ouverte. L'artère faciale suit en général les limites interne et inférieure de la région, en traversant les muscles canin, élévateur, derrière le sillon naso-labial; de là elle arrive au grand angle de l'œil, et s'anastomose avec l'ophthalmique, après avoir pris le nom d'*angulaire*.

5°. Les Veines.

Une seule mérite quelque attention : c'est la veine faciale. Elle ne suit pas la direction des artères, qui, pour la plupart, excepté la sous-orbitaire, n'ont pas de veines collatérales proprement dites; ce vaisseau vient presque en ligne directe du grand angle de l'œil, et semble être la continuation de la préparate; près de son origine, il communique avec les veines de l'orbite; au devant du masséter, en passant sous le sillon naso-jugal, la veine faciale est sous-cutanée ou recouverte par les anses inférieures de l'orbiculaire, en haut; elle est enveloppée, en bas, dans le tissu cellulo-adipeux qui sépare les zygomatiques du canin et du buccinateur, et est croisée en avant par les ramifications du nerf facial; en arrière, par le buccal et le sous-orbitaire.

6°. Les Lymphatiques.

Ils sont peu nombreux, et vont se rendre dans les ganglions sous-maxillaires : il n'y a pas de ganglions connus dans cette région.

7°. Les Nerfs.

On y trouve la terminaison du maxillaire supérieur ou le sous-orbitaire qui est placé d'abord en dehors de l'artère, et dont les branches vont, en divergeant, se perdre à la peau des lèvres, du nez, de la pommette et de l'arcade orbitaire inférieure, en s'anastomosant dans la plupart de ces points avec les rameaux du facial. Quand on a acquis la certitude que ce nerf est la cause du tic douloureux de la face, si on voulait en faire la section, il serait facile d'y arriver en incisant sur le sillon naso-jugal : de cette manière, on tomberait entre le muscle naso-palpébral et l'origine de l'élévateur propre de la lèvre. Alors on aurait à renverser en dehors la veine faciale, et en dedans l'élévateur; la peau et le tissu cellulaire étant ainsi divisés, le nerf se verrait tout près de l'origine du canin. Ce procédé nous paraît plus simple que celui de *Langenbeck* (1).

La région zygomato-maxillaire reçoit ensuite de nombreux rameaux de la branche temporo-faciale du nerf respirateur de la face. Ceux-ci croisent, en général, la face antérieure des vaisseaux; ils sont enveloppés d'abord dans la couche sous-cutanée, puis finissent par se perdre dans les muscles. Les recherches et les expériences de *Schaw*, de *Ch. Bell*, etc., rendent probable, sinon certain, que les mouvemens musculaires sont ici sous l'influence du facial, tandis que le nerf sous-orbitaire préside à la sensibilité. Il y a bien encore de petits filets anastomotiques venant du lacrymal sur l'os de la pommette ; mais ils ne peuvent servir qu'à l'explication de quelques douleurs sympathiques.

8°. Le Squelette.

On trouve ici l'os malaire, qui, quoique assez solide, est cependant exposé aux fractures, à cause de sa position super-

(1) *Bibliothèque chirurg.*, n° de 1821.

ficielle, en dehors surtout, où il n'est plus soutenu par le maxillaire. C'est sur lui que s'attachent les deux muscles zygomatiques; mais plus haut et plus en arrière, il n'est séparé de la peau que par le tissu cellulaire dense indiqué plus haut, par les branches malaires du nerf facial, les rameaux malaires de l'artère et du nerf lacrymaux, ainsi que de la faciale transverse. Cette texture serrée, nerveuse et vasculaire, rend, sur la pommette, les inflammations très-douloureuses, la peau plus sensible et plus colorée. L'os de la mâchoire présente dans cette région toute la paroi antérieure du sinus maxillaire, dans lequel il serait plus facile de pénétrer en suivant le procédé recommandé pour la section du nerf sous-orbitaire, qu'en agissant, comme le voulait *Lamorier*, sur la crête mousse qui sépare la fosse canine de la tubérosité malaire. La paroi du sinus est si mince et si fragile, qu'elle peut être enfoncée même par l'extrémité arrondie d'un instrument qui agirait avec peu de force : alors les nerfs dentaires antérieurs, fournis par le sous-orbitaire avant son entrée dans la fosse canine, doivent être tiraillés ou déchirés. A plus forte raison, cette paroi sera-t-elle aisément traversée par un instrument piquant quelconque. Tous ces corps vulnérans même, s'ils étaient portés violemment en haut et en arrière, pourroient pénétrer dans l'orbite en perçant son plancher, blesser ainsi les différentes parties qu'il renferme; et, si la force qui les pousse n'était pas épuisée, ils arriveraient sans difficulté dans le crâne en brisant la voûte orbitaire, et ameneraient des accidens mortels. La position de ce sinus permet aussi aux polypes qui s'y développent quelquefois de faire saillie à la face, après avoir détruit sa paroi antérieure. Le périoste, dans cette région, n'est pas très-serré sur l'os maxillaire, et en est facilement séparé par l'inflammation; ce qui explique la nécrose et la carie, très-fréquentes à la suite des maux de dents, etc.

SECTION V.

RÉGION MASSÉTÉRINE.

Elle est limitée par les bords et les attaches du muscle masséter. On trouve, par conséquent, au devant d'elle les régions zygomato-maxillaire et génienne; en arrière, la région parotidienne; en haut, la région temporale, et la région sus-hyoïdienne en bas.

Elle forme sur la face, chez la plupart des sujets, une saillie variable en raison du volume de la parotide et du masséter, en raison surtout de l'écartement de l'angle maxillaire.

PARTIES CONSTITUANTES.

1°. La Peau.

Plus épaisse que dans les régions parotidienne et génienne, elle est d'une texture serrée, et partant peu extensible. Cette membrane, chez l'homme, est recouverte d'un grand nombre de poils, renferme aussi des follicules sébacés, mais n'offre rien de remarquable sous le rapport chirurgical.

2°. La Couche sous-cutanée.

Cette couche, rarement très-épaisse, est composée d'un tissu cellulaire lamelleux qui se confond avec le fascia des régions parotidienne et sus-hyoïdienne, se perd en avant dans le tissu cellulaire de la région génienne, donne une gaîne au canal de *Sténon*, enveloppe les vaisseaux et les nerfs superficiels, et est séparée de la peau par quelques fibres du peaucier; de sorte qu'on peut admettre ici deux lames celluleuses : l'une, immédiatement sous la peau, dans laquelle se développent quelquefois des cellules graisseuses en assez grande quantité; l'autre, plus dense, appliquée sur le masséter, et formant une véritable aponévrose : d'où il

suit que, dans les plaies de cette région, on peut employer les moyens unissans avec beaucoup plus d'avantage que dans les autres points de la face; d'où il suit encore que les tumeurs et les abcès qui se forment sous la seconde lame restent long-tems aplatis, et s'étendent beaucoup en largeur avant de soulever la peau; tandis que la disposition filamenteuse de la première permet aux productions qui s'y développent de se circonscrire plus facilement, et de faire promptement saillie au dehors. On doit faire attention à ces particularités pour le diagnostic et le pronostic de certaines maladies.

3°. Les Muscles.

Il n'y en a qu'un seul en dehors de la mâchoire : c'est le masséter. Il s'insère au bord inférieur de l'arcade zygomatique jusqu'à quelques lignes au devant de sa racine horizontale. Les fibres postérieure, antérieure et moyenne, tout en se portant en devant, en arrière, ou directement en bas, ne constituent cependant pas trois muscles, comme le voulait *Winslow*. Il est facile de se convaincre aussi, quand la mâchoire est fortement abaissée, que le muscle masséter ne peut jouer aucun rôle dans la luxation de cet os. Ce n'est qu'au moment où le condyle passe dans la fosse zygomatique, que les fibres postérieures peuvent tirer l'angle maxillaire en haut, et concourir de cette manière à l'abaissement du menton. Ce muscle renfermant beaucoup de tissu fibreux, on explique par-là les douleurs rhumatismales dont il est assez souvent le siége. Ses fibres étant parallèles à l'axe du corps, et n'étant recouvertes par aucun vaisseau important, les incisions qu'on pratique dans cette région doivent être, autant que possible, perpendiculaires. On doit avoir égard, pourtant, au conduit de la parotide qui croise en haut les fibres charnues.

4°. Les Artères.

La carotide externe et la faciale donnent des rameaux superficiels, et la maxillaire interne en fournit un profond. La faciale transverse vient de la première; elle croise le muscle, enveloppée dans les lames de l'aponévrose, quatre à cinq lignes au-dessous de l'arcade zygomatique, une ou deux lignes au-dessus du canal parotidien. Cette artère, quelquefois assez grosse pour donner lieu à une hémorragie, se jette dans les régions zygomato-maxillaire et génienne; en bas et en avant, elle s'anastomose avec les rameaux qui se détachent de la faciale à son passage devant le masséter. Chez certains sujets, on trouve une ou plusieurs autres faciales transverses au-dessous du conduit de *Sténon*, mais qui sont rarement d'un assez gros calibre pour mériter une attention particulière dans les opérations chirurgicales. La massétérine arrive au muscle en traversant l'échancrure sigmoïde, devant le condyle maxillaire, derrière le tendon du temporal, au-dessus du ptérygoïdien externe, en sorte qu'elle peut être comprimée ou déchirée dans les luxations ou les fractures de ce condyle.

5°. Les Veines.

Elles sont peu importantes pour le chirurgien : les unes accompagnent les artères; d'autres sont isolées. En général, ces vaisseaux font communiquer la veine faciale avec la jugulaire externe; mais ils vont plus spécialement se jeter dans cette dernière.

6°. Les Lymphatiques.

Plus abondans que dans le reste de la face, ils se rendent aux ganglions sous-maxillaires et parotidiens : d'où l'engorgement rapide de ces derniers organes dans quelques maladies de la région massétérine.

7°. Les Nerfs.

L'un d'eux, fourni par le maxillaire inférieur, suit l'artère massétérine, et se perd dans le muscle de ce nom. Les autres sont les branches temporo-faciale et cervico-faciale du nerf respirateur de la face. La première forme un véritable réseau dans l'aponévrose, au-dessus et au-dessous du canal de *Sténon*, et de l'artère faciale transverse. Les filets de la seconde étant moins nombreux, il en résulte que les blessures sont moins dangereuses en bas qu'en haut de la région.

8°. Le Canal de Sténon.

Sorti de la parotide, il croise le masséter, sur lequel il est immédiatement appliqué. Nous avons dit plus haut que l'aponévrose lui fournissait une gaîne. Il est recouvert par les nerfs, dont les plus volumineux passent au-dessus de lui : c'est aussi son bord supérieur que longe l'artère faciale transverse. Il est placé huit à neuf lignes au-dessous de l'arcade zygomatique, en arrière; en avant, à trois ou quatre seulement. Entre lui et cette arcade, existe quelquefois un lobule glanduleux particulier : c'est l'accessoire de la parotide. La présence de ce canal doit rendre très-circonspect quand il s'agit de porter son diagnostic ou son pronostic sur les plaies et les ulcères de cette région, ainsi que lorsqu'on y pratique des opérations. En effet, plus ou moins superficiellement placé, suivant l'embonpoint des sujets, il peut être facilement ouvert, et donner ainsi lieu à des plaies fistuleuses, très-difficiles à guérir; d'autant plus difficiles même que, dans ce point, les fistules salivaires ne permettent pas l'emploi de la méthode de *M. Deguise*, et que la cautérisation seule ou les sétons peuvent présenter quelque chance de succès.

9°. Le Squelette.

Il comprend l'arcade zygomatique et toute la branche de la mâchoire. La position superficielle de l'arcade, et le peu d'épaisseur des os qui la composent, la rendent très-susceptible de fractures par cause directe. Ces fractures ne sont pas dangereuses, par le trouble des fonctions qu'entraîne le déplacement des fragmens, mais bien parce qu'elles peuvent être suivies d'inflammations et d'abcès dans les fosses temporale ou zygomatique. Un instrument qui glisserait sous cette arcade arriverait aisément dans la fosse zygomatique, dans le crâne même, si sa pointe regardait un peu en haut; d'où il pourrait résulter une blessure de la méningée moyenne, etc.

La branche du maxillaire inférieur offre ici trois points à remarquer : d'abord, l'angle, recourbé en dehors chez quelques sujets, et sur lequel portent surtout les puissances dans les fractures indirectes du corps de l'os; ensuite le condyle, qui peut être fracturé dans son col; et, dans ce cas, le ptérygoïdien, entraînant en avant son extrémité inférieure, rend très-difficile la réduction; enfin, l'apophyse coronoïde, qui ne permet en aucune manière la luxation du condyle, tant que les mâchoires ne sont pas très-écartées, parce qu'elle serait arrêtée par la face postérieure de la pommette. Si cette apophyse était détachée du reste de l'os, comme elle est enveloppée par le tendon du muscle temporo-maxillaire, elle serait entraînée vers la fosse temporale. Dans l'intervalle de ces trois parties, la portion ascendante de la mâchoire est entièrement couverte par les attaches du masséter; ce qui fait qu'une fracture dans ce point ne peut que difficilement être suivie de déplacement. En dedans, cet os fait partie de la fosse zygomatique que nous devons examiner maintenant,

parce qu'elle peut être considérée comme une dépendance de la région massétérine. Cette fosse renferme les deux muscles ptérygoïdiens, disposés de manière que l'externe est plutôt un abaisseur de la mâchoire qu'un élévateur : c'est entre ces deux muscles que descendent obliquement l'artère et le nerf dentaires inférieurs, le ligament interne de l'articulation, le nerf lingual, etc.; tout-à-fait en dedans, les deux péristaphylins et le constricteur supérieur du pharynx : l'intervalle qui sépare ceux-ci des premiers est rempli par du tissu lamelleux, et souvent par un prolongement de la parotide. C'est en haut de cet espace que se trouvent les diverses branches du nerf sous-maxillaire, enveloppées dans les fibres d'origine du ptérygoïdien externe. On y rencontre, par conséquent, l'auriculaire, qui se sépare du tronc par deux racines entre lesquelles passe l'artère sphéno-épineuse; la linguale et la dentaire qui communiquent ici l'une avec l'autre, au moyen d'un cordon plus ou moins gros : la linguale reçoit aussi, dans cet endroit, la corde du tympan. Ces trois branches sont placées derrière le ptérygoïdien externe. Dans les fibres de ce muscle, au-dessus ou au devant de lui, se voient les rameaux massetérin, temporaux, buccal et ptérygoïdien : d'où il suit que les premiers seraient facilement atteints par un instrument qui traverserait l'échancrure sigmoïde du maxillaire; mais si on voulait en faire la section, on ne pourrait y parvenir qu'en détachant la parotide et les artères du bord postérieur de la mâchoire, entre les deux branches du facial; encore ne serait-il possible d'arriver qu'au dentaire et au lingual.

L'artère maxillaire interne et ses treize rameaux se distribuent aussi dans cette fosse; toutes ces branches, excepté la méningée moyenne, sont accompagnées par des veines qui viennent se jeter dans les jugulaires, et qui éta-

blissent entre le nez, l'orbite et la région parotidienne, des rapports de circulation que le pathologiste ne doit pas ignorer.

Au fond de la fosse zygomatique et en avant, se rencontre la fente ptérygo-maxillaire, dans laquelle on trouve de haut en bas le nerf maxillaire supérieur qui passe du crâne dans l'orbite, le ganglion sphéno-palatin et l'origine de ses branches, vidienne, palatine, sphéno-palatine, etc.; la fin de l'artère maxillaire, qui donne là les quatre branches, sphéno-palatine, ptérygo-palatine, vidienne, et palatine supérieure. C'est dans cette fossette qu'il est facile d'arriver par la fente sphéno-maxillaire de l'orbite; et l'on voit combien les blessures seraient dangereuses dans ce point. Les os qui composent la fosse ptérygo-maxillaire sont assez nombreux. Sa paroi antérieure est formée par la partie postérieure du maxillaire supérieur qui est percé d'un assez grand nombre de petits trous pour l'entrée des filets dentaires supérieurs et postérieurs, et qui peut être plus ou moins renflé, suivant que la dernière dent molaire y est encore renfermée ou qu'elle en est sortie. C'est en haut et en dehors de cette paroi qu'on voit le commencement de la gouttière sous-orbitaire. La face antérieure de l'apophyse ptérygoïde, percée à sa base par le trou vidien, forme la paroi antérieure; l'interne est constituée par la face externe de l'os palatin. Elle est creusée d'une gouttière, convertie inférieurement en un canal, à la formation duquel concourt la paroi antérieure de la fosse : c'est le canal palatin postérieur qui conduit dans la bouche l'artère et le nerf du même nom. Le trou ptérygo-palatin, qui laisse pénétrer les vaisseaux et nerfs dans les fosses nasales, se voit en haut de cette paroi. Les polypes du nez peuvent traverser cette dernière ouverture, et se porter de cette manière dans la fosse zygomatique. Nous avons vu un

cas remarquable de ce genre en 1823. La paroi supérieure de la fosse zygomatique n'existe pas, à proprement parler; elle tombe dans la fente sphénoïdale, et va dans le crâne.

Les os qui entrent dans la composition de la fosse zygomatique proprement dite, sont : en avant, la partie concave de l'os malaire, puis la face externe de la portion molaire du maxillaire supérieur; en haut, la portion zygomatique de la grande aile du sphénoïde, où s'attache le muscle ptérygoïdien externe; en dedans, la face externe de l'apophyse ptérygoïde; en dehors, enfin, la branche de la mâchoire, présentant l'orifice du canal dentaire vers le milieu de sa hauteur : disposition qui explique pourquoi les fractures du col du condyle, etc., produisent moins souvent des accidens graves que celles qui correspondent à ce trou.

SECTION VI.

RÉGION GÉNIENNE.

Elle est comme encadrée entre les régions mentales, labiale, zygomato-maxillaire, massétérine et sous-maxillaire. Ses limites ne peuvent être qu'arbitraires, et son importance, en chirurgie, est surtout relative aux fistules salivaires et au passage de l'artère faciale. Quelquefois elle forme une saillie considérable à la face, et d'autres fois un creux prononcé. Chez beaucoup de sujets, elle présente une ou deux fossettes particulières dues à la contraction des muscles.

PARTIES CONSTITUANTES.

1°. La Peau.

Fine et lisse chez les femmes et les enfans, la peau, chez l'homme, est ici couverte par les poils de la barbe; et quoique n'adhérant pas intimement aux parties sous-jacentes, elle ne glisse pas sur elles cependant, comme dans la région massétérine.

2°. Le Tissu cellulo-adipeux.

Il forme une masse considérable au devant du masséter, entre le buccinateur et les tégumens, et se continue par-là en arrière avec celui de la fosse temporale; ce qui explique comment les abcès peuvent communiquer d'une de ces régions dans l'autre. C'est l'absence de cette masse graisseuse chez les personnes maigres qui donne lieu à l'excavation des joues. En bas et en avant, les cellules adipeuses deviennent de plus en plus petites, et finissent par s'unir intimement aux muscles et à la peau; ce qui rend la formation des phlegmons plus facile en arrière.

Le tissu cellulaire est dense ou lâche, en raison de l'épaisseur de la couche graisseuse. Sa quantité ne varie pas; mais ses lamelles sont plus ou moins écartées, suivant le volume des vésicules adipeuses : c'est de lui que semble naître l'aponévrose massétérine.

3°. Les Muscles.

La portion faciale du peaucier se réunit souvent en un faisceau triangulaire, dont la base est au masséter et la pointe à l'angle des lèvres. Ce muscle *(risorius Santorini)*, quelquefois très-fort, fait naître par ses contractions les fossettes indiquées plus haut, et qui donnent chez la femme de la grâce à la physionomie. Il est placé dans les lamelles du tissu cellulaire sous-cutané. En bas de la région, se trouve le triangulaire, séparé de la peau par le peaucier, et dont les fibres viennent en convergeant à l'angle labial. Le buccinateur est ici le muscle principal. En arrière, il est séparé de la peau par la masse graisseuse indiquée, et par le *risorius;* en avant, il la touche presque immédiatement. Sa face externe est recouverte par une expansion

fibreuse que lui donne le conduit parotidien avant de le traverser; cette expansion, en se prolongeant en arrière, se confond avec l'aponévrose bucco-pharyngienne, qui s'attache à la base de la crête coronoïdienne, et sur l'aile externe de l'apophyse ptérygoïde. C'est en passant entre cette aponévrose qui est en dedans, le masséter et l'apophyse coronoïde qui sont en dehors, qu'un corps étranger quelconque, une épée, par exemple, pourrait pénétrer dans la fosse zygomatique, même dans le fond de la région parotidienne, et blesser ainsi l'artère maxillaire interne, le nerf maxillaire inférieur, la carotide et la jugulaire internes, les nerfs pneumo-gastrique, grand sympathique, etc. En dedans, le buccinateur est séparé de la membrane buccale par une lame celluleuse dense et mince, dans laquelle se trouvent, en arrière, les glandes molaires, quelquefois très-grosses, qui sont bien de véritables glandes, ayant chacune leur conduit excréteur, et non pas de simples follicules. Quand on est obligé de pratiquer des incisions en dedans de la joue, il faut se rappeler que les fibres buccinatrices sont à peu près horizontales.

4°. Le Canal de Sténon.

Longé par une branche assez volumineuse du nerf facial, il se termine dans cette région en se courbant sur le bord antérieur du masséter, quatre ou cinq lignes au devant duquel il perce le buccinateur: alors la distance qui le sépare de la pommette est aussi d'environ quatre lignes. Il suit de cette disposition que le procédé de M. *Deguise* pour guérir les fistules salivaires, n'est pas si simple qu'on pourrait le croire; en effet, l'extrémité postérieure de la canule ou de la tente est obligée de traverser une assez grande épaisseur de parties avant d'arriver dans la bouche; en outre, ce procédé doit être bien rarement applicable, puisqu'on ne pourrait

l'admettre que dans les cas où la maladie serait à quelques lignes au devant du masséter. Or, le peu de trajet que parcourt le canal dans ce lieu, et la profondeur à laquelle il est placé, l'empêchent de pouvoir être souvent blessé. On en peut dire autant du conseil que nous avons donné en 1823 (1), de faire au conduit, en pénétrant par la bouche, une ouverture plus reculée que celle qui constitue la fistule à la peau. Il en est de même des procédés de *Leroy, J.-L. Petit*, *Duphénix*, etc., dans lesquels on a pour règle de percer la joue d'une manière quelconque. Les parois du conduit excréteur de la salive s'épaississent d'une manière bien marquée dans la région génienne; ce qui augmente considérablement son volume. En traversant le buccinateur, il laisse sur la face externe de ce muscle l'enveloppe fibreuse que lui avait donnée l'aponévrose parotidienne; de sorte qu'entre les fibres charnues, il est bien plus grêle qu'avant d'y pénétrer. Son ouverture interne se fait à quatre ou cinq lignes au-dessous du point où la membrane muqueuse s'unit aux gencives, en général, vis-à-vis l'avant-dernière dent molaire. Depuis le masséter jusqu'à l'orifice, le canal de *Sténon* représente un arc de cercle dont la convexité regarde en devant et en dehors. De là l'utilité de renverser le devant de la joue en dehors, avec un ou deux doigts introduits dans la bouche, pendant qu'avec le pouce on enfonce en dedans la portion qui avoisine le muscle, comme le recommande *Louis*, quand on y veut passer un stylet, une sonde, un séton, etc. C'est cette courbure, en effet, et la mollesse de l'organe qui s'opposent à l'entrée des instrumens dans la bouche ou dans le conduit, et non pas une prétendue valvule qui réellement n'existe pas.

(1) Thèse inaugurale.

5°. Les Artères.

Il n'y en a qu'une qui soit importante : c'est la faciale. Elle entre dans la région en bas de la limite postérieure, c'est-à-dire au devant du masséter. Là, elle est appliquée sur l'os maxillaire, derrière le muscle triangulaire, séparée de la peau par du tissu cellulaire et les fibres du peaucier. Cette position superficielle permet de la comprimer sûrement dans cet endroit, quand on pratique quelque opération à la face. Il serait aussi très-facile d'en faire la ligature, si quelques maladies des organes où vont se distribuer ses branches, semblaient l'exiger. Pour la comprimer d'ailleurs, si le masséter ne se dessinait pas assez à travers la peau, il suffirait de remarquer qu'en venant de l'angle maxillaire, on rencontre bientôt une échancrure superficielle dans laquelle elle est toujours placée. En s'éloignant de ce point, l'artère faciale suit, en serpentant, la direction des fibres postérieures du triangulaire qu'elle traverse, pour arriver dans la région zygomato-maxillaire; elle est encore dans la région génienne, quand elle donne la coronaire labiale inférieure. Du reste, elle fournit un assez grand nombre de petits rameaux qui s'anastomosent en arrière avec la faciale transverse, en avant avec la mentale, en haut avec la sous-orbitaire : toutes ces branches, en effet, se terminent en partie dans la région que nous examinons. On y trouve aussi la buccale venant de la maxillaire interne, sur la face externe du muscle buccinateur, et communiquant en dedans avec les alvéolaires et la dentaire inférieure : mais tous ces rameaux ne peuvent être l'objet d'aucune considération chirurgicale.

6°. Les Veines.

Une seule mérite quelque attention : c'est la grosse veine faciale. Dans la région zygomato-maxillaire, elle s'était éloi-

gnée de l'artère; en traversant la région génienne, elle s'en rapproche, et la recouvre enfin au moment où celle-ci passe dans la région sus-hyoïdienne. Ce défaut de parallélisme entre les deux principaux vaisseaux de la face tient à ce que la veine n'offre pas de courbure en venant du grand angle de l'œil au devant du masséter, tandis que l'artère, en parcourant le même trajet, est très-flexueuse. Il faut noter que, malgré le volume considérable qu'a la veine au bas de la face, il serait dangereux d'y pratiquer la phlébotomie, à cause du voisinage de l'artère.

7°. Les Lymphatiques.

Ils sont encore assez mal connus : ce sont les mêmes que nous avons indiqués dans le haut de la face; ils tombent dans les ganglions sous-maxillaires; on en trouve aussi de profonds qui se portent dans les ganglions carotidiens ou cervicaux sous-mastoïdiens.

8°. Les Nerfs.

Le nerf propre à cette région s'épanouit dans le muscle buccinateur, et porte pour cela le nom de *buccal*. Les autres sont, en avant et en haut, des rameaux de terminaison du mentonier et du sous-orbitaire, qui paraissent être les nerfs sensitifs; en arrière, des filets du facial, qui semblerait plutôt destiné au mouvement. Nous avons déjà dit qu'une branche assez considérable accompagnait le bord supérieur du canal parotidien.

9°. La Membrane muqueuse.

Elle est ici lisse, fine, très-adhérente à la joue, et s'introduit dans le canal de Sténon, qu'elle tapisse jusque dans ses radicules. C'est par le moyen de ce prolongement muqueux que les parotides s'enflamment quelquefois sympathiquement à la suite des maladies de la bouche. En se repliant sur les

arcades dentaires, cette membrane devient très-dure et très-épaisse; elle forme la partie externe des gencives. Là, on ne distingue ni follicules ni villosités; mais dans tout le reste de la région génienne la membrane muqueuse est recouverte d'un *épithelium* très-distinct.

10°. Le Squelette.

Il renferme la portion de l'os maxillaire inférieur comprise entre l'apophyse coronoïde et le trou mentonier, ainsi que la face externe des arcades dentaires inférieure et supérieure, jusqu'à la dent canine. Il faut remarquer que, quand le maxillaire inférieur est fracturé dans cette région, les muscles élévateurs, étant fixés sur le fragment postérieur, le tiennent appliqué contre la mâchoire supérieure. Le fragment antérieur, au contraire, tend à être entraîné en bas par les abaisseurs fixés sur l'os hyoïde.

SECTION VII.

RÉGION MENTALE.

Singulièrement bornée de chaque côté par la précédente; en haut, par la rainure labiale inférieure, et en bas, par la région sus-hyoïdienne, elle forme la partie inférieure de la face, et fait une saillie qui varie, et dont la profondeur augmente suivant l'âge, le sexe, l'embonpoint, l'âge surtout; assez souvent elle offre au milieu et en bas une petite dépression ou fossette pendant l'élévation de la lèvre inférieure.

PARTIES CONSTITUANTES.

1°. La Peau.

Beaucoup plus épaisse que dans les régions précédentes; la peau revêt la plupart des caractères de celle du crâne, c'est-à-dire qu'elle est dense, serrée, très-adhérente aux parties

qu'elle recouvre. Elle est perpendiculairement traversée par les poils nombreux qui l'ombragent chez l'homme adulte, et qui constituent la barbe; elle renferme des follicules sébacés qui sont en assez grande quantité, mais peu développés. En s'enflammant, ces cryptes donnent naissance à la dartre pustuleuse du menton; la matière sébacée s'y accumulant, il en résulte ces autres petits boutons rouges et douloureux qu'on guérit en les pressant entre deux doigts pour en faire sortir une concrétion blanche, après en avoir ouvert le sommet. Si cette accumulation s'y fait d'une manière plus lente, les cryptes, grossissant davantage, deviennent des tannes.

2°. Le Tissu cellulaire.

Peu abondant, il ne forme point ici de couches sous-cutanées; il est confondu avec les muscles, et ne tient à la peau que par des filamens très-courts et très-serrés. En arrière, entre les muscles et l'os seulement, il y a une certaine quantité de tissu lamelleux. Les vésicules adipeuses sont assez nombreuses, mais d'une finesse extrême; jamais leur volume n'augmente d'une manière bien prononcée, ce qui fait que l'embonpoint du menton proprement dit ne peut guère varier. C'est dans le tissu cellulaire le plus rapproché de la peau, entre les fibres charnues, que se voient les bulbes pileux. La texture serrée de l'élément cellulaire, son union intime avec la peau, et la densité très-marquée de cette dernière membrane, sont trois particularités qui s'opposent à ce que, dans cette région, les phlegmasies ne se terminent par des abcès, et font que, le plus souvent, les inflammations qui y naissent, se présentent sous la forme érysipélateuse.

3°. Les Muscles.

On rencontre sur les côtés une petite portion du triangulaire dont les fibres remontent en arrière; plus en avant, le

carré, dont les fibres internes se confondent avec celles du même muscle du côté opposé; en entrant dans la région labiale, quelques fibres du peaucier qui s'interposent parmi celles du précédent, et recouvrent la face externe du triangulaire; au milieu, dans le triangle que laissent entr'eux les deux carrés, la houppe du menton. Ce petit muscle, qui s'attache par deux pédicules fibreux sur les côtés de la symphyse, dans deux petites fossettes qui s'y rencontrent, est en rapport avec la muqueuse, en haut et en arrière; en avant, il s'attache à la peau, et est recouvert un peu par le carré; comme ses fibres sont perpendiculaires à l'axe du corps, il doit, en se contractant, rapprocher la peau de la mâchoire, repousser la lèvre inférieure en haut, et devenir par-là élévateur.

4°. Les Artères.

Entre l'os, la muqueuse labiale et le muscle carré, on trouve, en dehors et sous la peau, la terminaison de la dentaire inférieure; en bas, des rameaux de la sous-mentale qui s'anastomosent supérieurement avec d'autres petites branches fournies par la coronaire inférieure; ensuite quelques ramuscules qui se détachent de la faciale, au-dessous de l'origine de l'artère principale de la lèvre inférieure. En somme, toutes ces artères sont d'un trop petit calibre, pour que des blessures de la région mentale puissent donner lieu à des hémorragies inquiétantes. Dans les opérations, si leur ligature devenait nécessaire, il faudrait s'attendre à quelques difficultés, attendu qu'elles se retirent dans les muscles, et qu'enveloppées dans un tissu cellulaire serré, il n'est pas facile de les saisir avec les pinces : d'où il suit qu'il vaudrait mieux employer le *tenaculum* ou faire la compression.

5°. Les Veines.

Elles sont disposées comme les artères; quelques-unes,

sous-cutanées et assez volumineuses, descendent dans la région sus-hyoïdienne pour se jeter dans la veine linguale. Les veines superficielles sont principalement ramifiées dans la peau; elles peuvent devenir variqueuses, et déterminer cette teinte rouge, plus ou moins foncée, que présente habituellement le menton de certains sujets.

6°. Les Lymphatiques.

Ces vaisseaux n'ont rien de particulier, et se jettent presque immédiatement dans les ganglions sous-maxillaires. Aussi, dans la plupart des maladies du menton, ces ganglions se gonflent-ils avec la plus grande facilité.

7°. Les Nerfs.

Ils viennent du cou, de l'os maxillaire inférieur et de la région génienne. Les premiers sont quelques filets du mylo-hyoïdien et de la branche sous-mentale du plexus cervical. Les derniers sont des rameaux de la branche inférieure du facial. Tous ces ramuscules sont superficiels. Enfin le nerf dentaire, qui sort de l'os maxillaire par le trou mentonnier, reste profond et se distribue dans les muscles; il est placé de manière que, s'il était le siége d'une névralgie, on en ferait aisément et sans danger la section; pour cela, il suffirait d'inciser le dedans de la lèvre, au niveau de la dent canine ou de la première molaire; on le trouverait à quelques lignes plus bas, appliqué sur l'os, entouré d'un tissu cellulaire lamelleux, et recouvert par le muscle carré.

8°. Le Squelette.

Constitué par le corps seul de la mâchoire, il présente, sur la ligne médiane, la symphyse, assez peu solide chez l'enfant pour permettre la disjonction des deux pièces osseuses, sous l'influence d'une force extérieure, d'un coup par exemple; au-dessous de cette ligne, une petite surface triangulaire qui

n'est recouverte que par la peau; enfin, le trou mentonnier, tout près des limites de la région, vis-à-vis la première dent molaire; ce qui fait qu'on peut amputer une grande partie du menton, sans aller jusqu'à cette ouverture; et, dans ce cas, la branche principale du nerf dentaire ne serait pas divisée : d'où moins de douleurs et d'accidens à redouter. Dans cette amputation, on a conseillé de scier l'os de manière que ses deux faces conservassent la même longueur, c'est-à-dire perpendiculairement à sa direction; mais ce précepte ne nous semble pas de rigueur : il vaudrait peut-être mieux, au contraire, les couper en biseau au dépend de la face interne, parce qu'autrement la courbure ne permettrait pas aux deux bouts de se toucher par tous leurs points, si on voulait les tenir rapprochés. Chez l'adulte, l'os maxillaire est si épais dans cette région, que les fractures directes sont presque impossibles. La saillie qu'il forme est plus grande chez l'enfant à cause de l'absence des dents et de l'ouverture de l'angle de la mâchoire. Chez le vieillard, cette saillie augmente de nouveau; ce qui tient à la chute des dents, et à ce que l'angle, devenu très-prononcé chez l'adulte, s'émousse et devient plus obtus. Son périoste n'a rien de particulier. Les muscles en sont séparés par un tissu cellulaire plus distinct que celui qui est sous la peau; ce qui fait que l'inflammation y revêt plus souvent le caractère phlegmoneux; et, comme la muqueuse buccale est seule derrière et en haut, ces petits abcès s'ouvrent toujours dans la bouche. Tous les tissus, d'ailleurs, offrant moins de densité dans ce sens qu'en approchant de la peau, il en résulte que les foyers, de quelque nature qu'ils soient, ont plus de tendance à s'y porter que vers l'extérieur. C'est aussi par-là qu'on doit pénétrer dans ces foyers, afin de produire moins de douleurs, et d'éviter les cicatrices à l'extérieur.

SECTION VIII.

RÉGION LABIALE.

Elle comprend les deux lèvres, et se trouve limitée : en haut, par le nez et le sillon naso-labial; en bas, par la gouttière mento-labiale (1); et, sur les côtés, par la fossette de l'angle des lèvres: elle est par conséquent de figure elliptique.

LÈVRE SUPÉRIEURE.

Sa face externe présente, au milieu, une sorte de gouttière circonscrite par deux crêtes qui descendent de la cloison du nez sur le bord libre de la lèvre. Suivant *Blumenbach* et quelques anatomistes modernes, ces deux crêtes seraient les traces de l'ancienne cicatrisation des trois portions qu'ils admettent, dans cette lèvre, pendant les premiers tems de la vie intra-utérine. D'après cette idée aussi, le bec-de-lièvre tiendrait à ce que l'une de ces cicatrices ne s'est pas complétement opérée : d'où il suivrait que cette division congéniale n'aurait jamais lieu sur la ligne médiane, et que, si l'union des deux portions latérales avec la moyenne venait à manquer en même tems, on aurait un bec-de-lièvre double. Le bord libre de cette lèvre forme une courbure légère, à concavité inférieure, et qui est divisée en deux, sur la ligne médiane, par une petite saillie en dos-d'âne. Cette saillie est la terminaison de la portion de lèvre sur laquelle est creusée la gouttière qui vient d'être indiquée sur la face antérieure. Puisque cette disposition entre dans la conformation normale, on doit s'efforcer de la rétablir quand on pratique l'opération du bec-de-lièvre. C'est dans cette intention qu'on recommande de faire parcourir à la première aiguille qui tra-

(1) Dans la doctrine *physiognomonique* du docteur *Jadelot*, ce sillon constitue le trait mental, et se rattache aux affections de poitrine.

verse les parties, un arc de cercle dont la concavité regarde en arrière et en haut.

PARTIES CONSTITUANTES.

1°. La Peau.

C'est elle qui supporte les moustaches, chez l'homme adulte; elle est un peu moins épaisse que celle du menton, et d'autant plus intimement confondue avec les tissus sous-jacens, qu'elle est plus voisine du bord libre. En approchant de ce bord, elle s'amincit aussi, puis elle change tout à coup de caractère, pour former la pellicule fine et rosée qui le recouvre, et se continuer, en arrière, sous le nom de muqueuse labiale. Les poils qu'on y remarque la traversent de la même manière qu'au menton; elle renferme des follicules sébacés qui peuvent être le siége des mêmes altérations que dans la région précédente, mais moins fréquemment.

2°. Le Tissu cellulaire.

Sa finesse est très-grande, et sa quantité si peu considérable, qu'on peut à peine le distinguer des autres élémens, qui sont confondus, dans la lèvre, de manière à ne former qu'une masse homogène. Les vésicules graisseuses sont plus petites encore que dans la région mentale.

3°. Les Muscles.

Nous avons surtout à considérer la moitié supérieure du labial. Sur le milieu de la face antérieure de ce muscle, on voit souvent deux petits faisceaux qui montent perpendiculairement vers les côtés de la cloison nasale, et qui correspondent aux saillies que nous avons d'abord remarquées à travers la peau. On les a nommés incisifs supérieurs. Derrière le labial et la membrane muqueuse, sur les côtés de l'épine nasale antérieure, on trouve le petit myrtiforme, appliqué sur l'os même; le bord convexe du premier reçoit, de la ligne médiane vers

les côtés, la terminaison de l'élévateur commun, de l'élévateur propre, du petit zygomatique, du canin, du grand zygomatique et d'une partie du buccinateur. L'union du muscle orbiculaire avec la muqueuse est moins intime qu'avec la peau; elle est opérée au moyen d'une couche mince de tissu cellulaire lamelleux, dans laquelle se voient un assez grand nombre de glandes labiales. La membrane muqueuse elle-même est d'autant plus facile à séparer du muscle, qu'elle s'approche davantage de son point de réflexion sur l'os maxillaire : ce qui explique pourquoi les abcès de la lèvre viennent presque toujours se faire jour dans ce point. . .

4°. Les Artères.

On trouve d'abord la coronaire supérieure que donne la faciale lorsqu'elle passe à travers les fibres du canin, vers l'extrêmité externe du sillon naso-labial. Cette coronaire est placée trois lignes au-dessus du bord libre de la lèvre, dans le plan postérieur des fibres charnues, dont elle suit la direction. Avant de s'unir en arcade avec celle du côté opposé, elle fournit une branche assez grosse qui monte vers la cloison. Une incision en travers, sur la ligne médiane, pourrait diviser ces artères ascendantes, et produire une hémorragie, tandis que la même blessure, portée un peu plus en dehors, n'en produirait pas, à moins qu'elle ne se prolongeât jusqu'au sillon naso-labial, près duquel serpente la faciale même. L'arc de cercle que forment les deux coronaires supérieures réunies donne une immense quantité de rameaux qui descendent ou montent parallèlement les uns aux autres, et se terminent, pour la plupart, dans les glandes labiales et dans la membrane muqueuse. Ce sont ces rameaux qui constituent le réseau riche et compliqué qu'on voit dans cette dernière, en renversant la lèvre en dehors. Comme le tronc de cette

artère touche presque immédiatement la muqueuse, il en résulte qu'en appliquant le doigt derrière la lèvre, on la sent aisément battre, et qu'elle est plus facilement blessée, dans ce sens, que si l'instrument pénétrait de la peau vers les os. Quelquefois, l'artère de l'aile du nez donne aussi un rameau d'un certain volume à la lèvre supérieure; il n'est pas très-rare même que l'artère faciale ne s'enfonce plus ou moins dans le muscle orbiculaire, avant de passer dans l'intervalle des régions nasale et zygomato-maxillaire.

5°. Les Veines.

Elles sont plus nombreuses et plus grosses encore que les artères, et se ramifient dans le tissu propre de la lèvre, où elles deviennent assez souvent variqueuses. Cette grande quantité de vaisseaux, dans l'organe que nous étudions, explique la fréquence des tumeurs érectiles qui s'y développent, et l'espèce de gonflement actif dont il est susceptible dans l'état normal. Cette vascularité remarquable, jointe au mélange intime des divers élémens qui entrent dans la composition des lèvres, explique encore la rapidité avec laquelle elles se gonflent, et le volume considérable qu'elles peuvent acquérir dans les inflammations aiguës.

6°. Les Lymphatiques.

Ces organes passent dans la région génienne pour se rendre aux ganglions sous-maxillaires, et n'ont rien de remarquable.

7°. Les Nerfs.

Quoiqu'il n'y en ait pas de propres à la lèvre supérieure, elle en reçoit cependant un grand nombre : ce sont des filets de terminaison du nerf sous-orbitaire du buccal, et de la branche temporo-faciale de la septième paire. Tous ces nerfs suffisent pour expliquer l'exquise sensibilité de cette

lèvre, ainsi que les vives douleurs qui accompagnent ses maladies aiguës.

8°. Le Squelette.

Il offre une partie de la face antérieure des os maxillaires supérieurs et de l'arcade dentaire correspondante jusqu'aux dents canines; par conséquent, on y trouve: au milieu, la symphyse de la mâchoire supérieure, surmontée par l'épine nasale antérieure; un peu plus en dehors, la fossette myrtiforme; puis, la ligne ondulée des alvéoles et la face externe des dents. C'est dans cette région que l'os maxillaire offre le plus de résistance; ce qui explique la rareté de ses fractures. Il n'est pas rare de le voir fendu d'avant en arrière, un peu en dehors de la ligne médiane; on rencontre quelquefois même une fente semblable de chaque côté : disposition qui accompagne souvent le bec-de-lièvre simple ou double. L'os moyen alors est le rudiment de l'os incisif ou intermaxillaire des mammifères, qui, par anomalie de développement, ne se serait pas réuni à ceux entre lesquels il est encadré dans l'état normal. Le plus ordinairement, il supporte les deux premières dents incisives, et fait une saillie plus ou moins marquée en avant. Il dépasse surtout le niveau des os maxillaires, chez les adultes, dont les trois portions de la lèvre n'ont jamais été réunies; et cela semble tenir au manque de pression que devrait naturellement exercer sur lui la lèvre supérieure en se réfléchissant sur les os. La membrane muqueuse forme un repli qu'on appelle le frein de la lèvre : on ne doit pas manquer d'opérer la section de ce frein, avant de rafraîchir les bords de la division, dans l'opération du bec-de-lièvre. Sans cette précaution, il gênerait le passage des ciseaux, et pourrait empêcher leur branche postérieure d'arriver aussi haut qu'il convient. Il en serait de même pour la plaque qu'on introduit entre la lèvre et l'os

maxillaire, quand on se sert du bistouri. C'est par la rainure qui sépare des os la face postérieure du bord supérieur de la lèvre, que *Desault* a proposé de pénétrer dans le sinus maxillaire. Rien n'est plus simple en effet : il suffit de détacher la muqueuse entre la racine de la dent canine, et la crête mousse qui descend de l'éminence malaire, pour y arriver en glissant quelques lignes plus haut. On parviendrait de la même manière au nerf sous-orbitaire, si on voulait aller le couper par la bouche. Il faut noter cependant qu'il serait difficile de ne pas diviser le muscle canin; mais cet inconvénient ne peut balancer les avantages qu'on trouve à ne pas laisser de cicatrices sur la peau, chez les femmes surtout. La face postérieure de la lèvre supérieure étant concave, il en résulte que, pour éviter une rainure en arrière de la cicatrice, lors de l'opération du bec-de-lièvre, on doit passer les aiguilles de manière qu'elles traversent les chairs à la réunion des deux tiers antérieurs avec le tiers postérieur de leur épaisseur.

LÈVRE INFÉRIEURE.

Elle est généralement un peu plus épaisse que la précédente, et plus renversée en avant. Au lieu d'être saillant sur la ligne médiane, son bord libre offre, au contraire, une dépression en rapport avec la forme de la crête labiale supérieure. A partir de la ligne médiane, ce bord est légèrement convexe, et ses extrémités s'inclinent en bas. Il résulte, de cette disposition normale, que les boutons cancéreux, etc., peuvent être enlevés dans un lambeau taillé en demi-lune à convexité inférieure; et, quand même ce lambeau comprendrait tous les tissus jusqu'à la rainure mento-labiale, l'échancrure qui en résulterait ne serait pas aussi marquée qu'on pourrait le croire, après la cicatrisation. En effet, le bord libre n'a pas besoin d'être convexe pour recevoir la lèvre

d'en haut. Son renversement naturel en devant n'est pas indispensable à ses fonctions; ce qui fait qu'après l'opération, la lèvre, quoique plus courte, remonte cependant assez pour toucher celle qui est au-dessus. En troisième lieu, la peau du cou étant très-mobile, la cicatrice, en se faisant, l'entraîne au devant du menton, et finit par allonger ainsi la lèvre. Un grand nombre d'opérations pratiquées par MM. *Dubois*, *Richerand*, *Dupuytren*, etc., confirment ces assertions.

La face antérieure de la lèvre inférieure ne présente point de crête ni de rainure verticales; ce qui tient à ce qu'elle ne paraît être formée que de deux portions latérales. En conséquence, si le bec-de-lièvre congénial s'y rencontrait quelquefois, il devrait être sur la ligne médiane.

Son bord libre, en se réunissant avec celui de l'autre lèvre, forme les commissures labiales. Ces commissures sont assez souvent le siége d'excoriations, d'ulcères, de plaies, etc., qui méritent une attention particulière, à cause des rétrécissemens de la bouche qui pourraient s'ensuivre. Quant aux plaies qui prolongeraient l'une ou l'autre de ces commissures en dehors, on doit nécessairement les traiter par la suture entortillée, si l'on veut éviter une difformité plus ou moins marquée. Autrement, en effet, le mouvement des lèvres n'en permettrait pas la cicatrisation. Ce précepte s'applique également aux plaies des paupières.

PARTIES CONSTITUANTES.

Elles sont absolument les mêmes que celles de la lèvre supérieure; leur arrangement seul présente quelques différences que nous allons indiquer.

1°. La Peau.

Cette membrane n'est pas recouverte d'un aussi grand

nombre de poils; elle n'en supporte guère qu'un petit groupe penicillé, qui est placé dans la fossette sous-labiale.

2°. Le Tissu cellulaire graisseux.

Disposé comme dans l'autre lèvre, peut-être est-il un peu plus abondant.

3°. Les Muscles.

Ce sont les mêmes que dans la lèvre supérieure, si ce n'est que le labial reçoit sur son bord convexe l'extrémité de la houppe, du carré et du triangulaire, au lieu de ceux qui entrent dans la composition de cette dernière.

4°. Les Artères.

Elles sont un peu différentes. Ainsi, la coronaire, pour y arriver, se sépare de la faciale, à une distance plus considérable de la commissure; ensuite, l'arcade, qu'elle forme avec sa semblable, ne donne point de branche verticale inférieure: de sorte qu'une plaie en travers sur la ligne médiane, ne produirait pas ici d'hémorragie; de plus, elle n'est pas tout-à-fait aussi rapprochée du bord libre que la coronaire supérieure, si ce n'est au milieu. Il suit de cette disposition qu'en divisant la lèvre de haut en bas, on tomberait d'autant plus promptement sur l'artère, qu'on opérerait plus loin de son origine. Au reste, il est facile de reconnaître assez exactement le trajet de ce vaisseau: il suffit d'imaginer une courbe passant à trois lignes du bord de la lèvre, et tombant par ses extrémités au devant de la partie inférieure du masséter. La lèvre inférieure reçoit encore quelques ramuscules de la mentale; la coronaire elle-même lui donne, en outre, une branche d'un certain calibre, qui s'en sépare peu après sa sortie de la faciale.

5°. Les Veines et les Lymphatiques.

Ces vaisseaux présentent les mêmes caractères qu'au menton et à la lèvre supérieure.

6°. Les Nerfs.

Les filets de terminaison du dentaire inférieur, et quelques uns de ceux du buccal se distribuent dans les parties profondes. Les rameaux superficiels appartiennent à la branche cervico-faciale du respirateur de la face, et viennent aussi des branches ascendantes du plexus cervical. En somme, les nerfs sont ici moins nombreux qu'à la lèvre supérieure : aussi la sensibilité y est-elle moins vive.

7°. La Membrane muqueuse.

Elle offre également un repli qui s'attache à la symphyse maxillaire; mais il est un peu moins long. Les glandes labiales qui séparent cette membrane des muscles sont plus nombreuses, plus grosses, et leur canal excréteur est plus distinct qu'à la lèvre supérieure.

8°. Le Squelette.

Il comprend le devant de l'arcade alvéolaire inférieure, et la face externe des dents incisives et canines.

SECTION IX.

RÉGION OLFACTIVE. (*Voyez* Planche 1re.)

Elle présente tout l'intérieur des fosses nasales. Ces dernières sont limitées : en haut, par le tiers antérieur de la base du crâne et la face interne du nez proprement dit; en bas, par la voûte palatine; en dehors, par la fosse zygomatique, l'orbite et le sinus maxillaire; en arrière, par le pharynx, et en avant, par l'ouverture du nez. Une cloison verticale les sépare l'une de l'autre dans toute leur étendue; mais cette cloison s'incline souvent plus d'un côté que de l'autre; et quand ce défaut de symétrie est porté très-loin, il peut influer sur le

timbre de la voix, sur la respiration, et faire croire à l'existence de polypes. Plusieurs fois cette erreur a été commise, et des chirurgiens, par des manœuvres inconsidérées, ont fini par détruire la cloison elle-même, sous prétexte d'arracher ces prétendus polypes. Nous avons vu cette année même se présenter à la consultation de M. le professeur *Bougon* deux malades chez lesquels on avait fait des tentatives de ce genre. Chez tous deux, la portion cartilagineuse de la cloison touchait le cornet inférieur; chez l'un, on s'y était repris à trois fois différentes pour extraire le polype supposé, et on y était allé avec si peu de ménagemens, que les deux fosses nasales communiquaient par une ouverture dans laquelle on introduisait facilement le bout du petit doigt.

Les cavités nasales étant très-compliquées, nous croyons devoir les examiner dans leurs différentes parties; ainsi, nous verrons successivement les ouvertures antérieures, la voûte, le plancher, les parois interne, externe, et l'ouverture postérieure.

1°. Les Ouvertures antérieures des Narines.

Elles regardent plus ou moins directement en bas, suivant que le lobule du nez est plus ou moins relevé. Leur forme est celle d'un ovale, dont la petite extrémité est antérieure. La membrane muqueuse y est épaisse, adhérente, peu colorée, et participe encore à la plupart des caractères de la peau; elle supporte des poils, sorte de *vibrises* destinées à arrêter les corpuscules étrangers qui pourraient s'introduire dans les narines. Leur squelette est formé par le cartilage à double branche, que nous avons indiqué en parlant du bout du nez, dans la région nasale. De tous côtés, ce cartilage est renfermé entre la peau et la membrane muqueuse; il ne touche pas, par l'extrêmité postérieure de sa branche interne, à l'épine nasale antérieure; au contraire, cette extrémité se contourne

en dehors, et tend à compléter le cercle, en se rapprochant de celle de la branche externe, qui, de son côté, s'incline en dedans. Il résulte de cette disposition que la grosse extrémité de l'ouverture antérieure du nez se trouve véritablement dans la lèvre supérieure, et qu'elle est placée plus bas que le plancher des fosses nasales : d'où il suit que, pour introduire une sonde, une pince, le doigt, un corps étranger quelconque dans le nez, il faut d'abord marcher obliquement en haut, dans l'espace de plusieurs lignes, avant d'incliner l'instrument vers la ligne horizontale; d'où il suit aussi que, pour voir dans ces cavités, il est nécessaire de relever assez fortement le lobule.

2° La Voûte.

La voûte est la paroi la plus longue des narines; on peut la diviser en trois portions : l'une antérieure, inclinée en bas, dans la direction du nez, au dos duquel elle correspond; dans cette portion qui forme, en s'unissant avec la cloison, une rainure assez profonde, la muqueuse est fine et villeuse, mais ne présente pas beaucoup de follicules; cette membrane est moins adhérente ici qu'à l'ouverture qui vient d'être examinée; les polypes s'y développent rarement; mais, d'un autre côté, les ulcères sanieux ou cancéreux, appelés *ozènes*, y ont fréquemment leur siége. Le squelette qui entre dans la composition de cette partie de la voûte des fosses nasales est formé, de haut en bas, par une petite portion de l'échancrure nasale du frontal; par la face postérieure de l'os nasal qui est incliné en dehors vers l'apophyse montante du maxillaire supérieur; ce qui détermine la rainure indiquée plus haut; par la face interne du cartilage triangulaire et de celui de l'extrémité libre du nez. Il faut remarquer que la gouttière nasale, en se terminant sous

ce dernier, y forme une espèce de cul-de-sac, qui rend le lobule beaucoup moins épais qu'on ne serait tenté de le croire en l'examinant à l'extérieur; ce qui fait que, dans l'ablation ou la cautérisation des boutons cancéreux, il faut se garder d'aller trop profondément, si on ne veut s'exposer à produire des plaies qui communiqueraient avec l'intérieur du nez, et qui resteraient fistuleuses. Un cas de ce genre se voit maintenant dans l'Hôpital de la Faculté. Un ulcère chancreux occupait le côté gauche du lobule chez une femme de soixante-dix ans. On extirpa le tissu désorganisé, et la pâte arsénicale fut appliquée. Cette femme est guérie; mais il lui reste une ouverture entre le lobule et l'aile du nez.

C'est entre l'aile du nez et la membrane muqueuse que sont placés les vaisseaux et nerfs venant de l'orbite. Une artériole et une veinule assez grosses traversent l'os vers son milieu, pour se porter au lobule, ou rester sur le dos de l'organe, dont la rougeur habituelle est produite chez certains sujets, par l'état variqueux des capillaires de la veinule. La circulation activée dans l'artériole explique aussi la coloration qui se manifeste dans les mêmes parties pendant le cours de quelques maladies; coloration qui indique, en général, un épistaxis, et qui dirigea le célèbre pronostic de *Galien*. Le nerf naso-lobaire est renfermé dans un petit sillon qui le conduit au bord inférieur de l'os, là où une petite échancrure lui permet de passer sur la face externe des cartilages.

D'après ce qui précède, on voit que cette partie de la paroi supérieure des fosses nasales est très-solide, et disposée de manière à présenter une grande résitance aux agens externes qui tendraient à la déprimer, à la fracturer, etc.

La seconde portion, ou partie moyenne, est horizontale, et correspond à la fosse ethmoïdale du crâne. Elle a deux ou

trois lignes de largeur seulement. La muqueuse, dans cet endroit, est épaisse, molle et villeuse : la lame criblée de l'ethmoïde et, en arrière, une très-petite portion des apophyses d'*Ingrassias* en forment le squelette. Comme ces lames osseuses sont extrêmement minces et fragiles, c'est par-là que les projectiles, les corps étrangers de toute nature, poussés avec une certaine force, peuvent, en pénétrant dans le nez, arriver dans le crâne, et tuer sur-le-champ en dilacérant le cerveau. De toute manière, c'est le point où les blessures sont le plus dangereuses; car, quand bien même leur effet ne s'étendrait pas jusque dans la boîte encéphalique, elles produiraient au moins la perversion de l'odorat, à cause de l'épanouissement du nerf olfactif dans la membrane de *Schneider*. C'est à l'endroit où cette portion de la voûte s'unit à la précédente que se trouve sur les côtés de l'apophyse *crista-galli*, la petite fente de la lame criblée, qui laisse passer du crâne dans le nez le filet ethmoïdal du nerf ophthalmique et l'artère du même nom.

La fréquence des maladies dans cette portion des narines, le peu d'épaisseur de l'os, qui est souvent carié dans la syphilis invétérée, et ses rapports anatomiques avec le crâne, expliquent comment pourraient s'effectuer dans le nez les hernies du cerveau, dont parle M. *Boyer*.

La troisième portion, ou la plus reculée, correspond à la selle turcique; elle est inclinée en bas et en arrière. La membrane muqueuse, un peu plus serrée dans ce point, présente des follicules, et se continue avec celle de la voûte du pharynx. Le squelette est formé par un prolongement de l'apophyse orbitaire de l'os palatin, un aileron du vomer, qui, avec le corps du sphénoïde, constitue un petit canal, que parcourent l'artère et le nerf ptérygo-palatins; plus en devant, par le corps du sphénoïde encore et les cornets de *Bertin*. Ici,

se trouve une ouverture inégale, qui varie pour les dimensions, et qui conduit dans les sinus du sphénoïde. S'il était plus facile de reconnaître les maladies de ces sinus, on y pénétrerait assez aisément, comme nous le dirons en parlant de la paroi externe. Quelques raisons portent à croire que l'odeur infecte qu'exhalent certains sujets dépend d'ulcérations de la membrane qui tapisse ces cavités, dont la capacité est susceptible de variations nombreuses, et qui sont, toutes choses égales d'ailleurs, d'autant plus grandes que l'âge est plus avancé. C'est en général dans cette partie de la voûte que viennent se perdre les divers rayons du mouvement dans les coups portés sur le vertex; mais comme l'os est spongieux et fort épais, les fractures s'y effectuent rarement.

3°. Les Parois internes.

Elles sont formées par les faces de la cloison. La membrane pituitaire y est très-épaisse, vasculeuse, et doublée par une lame fibreuse extrêmement forte, qui existe bien dans toute l'étendue des fosses nasales, mais qui n'est nulle part aussi prononcée qu'ici. Cette lame paraît donner naissance aux polypes fibreux, tandis que les polypes mous ont surtout leur siége dans la membrane villeuse; cette remarque, au reste, est applicable à tous les autres points de l'intérieur du nez. Quoique assez fortement unie à la cloison, cette espèce de périoste lui adhère moins cependant qu'à la tunique muqueuse. Outre les rameaux nerveux internes de la première paroi, qui se distribuent entre ces deux lames, le nerf naso-palatin s'y trouve également interposé. La cloison osseuse est formée par la totalité du vomer; plus en avant et en haut, par la lame perpendiculaire de l'ethmoïde; puis, en devant tout-à-fait, par le cartilage de la cloison. Il faut encore y joindre en haut la crête du sphénoïde, engaînée dans le vo-

mer; l'épine nasale du frontal, appuyée sur la lame de l'ethmoïde, et, en bas, l'espèce de crête que forment en s'adossant les os maxillaires supérieurs et les palatins. Les deux épines nasales forment les extrémités antérieure et postérieure du bord inférieur de la cloison. Comme toutes ces parties sont minces et faciles à rompre, l'introduction du doigt ou des instrumens dans le nez exige beaucoup de précautions, si l'on ne veut pas s'exposer à faire communiquer entre elles les deux cavités nasales, et à déranger ainsi plus ou moins l'olfaction et le timbre de la voix. La pression exercée par les polypes sur cette cloison peut en déterminer aussi la perforation, qui d'ailleurs est quelquefois congéniale, comme nous en avons vu plusieurs exemples.

4°. La Paroi inférieure ou Plancher.

Formée par la face supérieure de la voûte palatine, cette paroi a deux pouces environ de longueur, et trois pouces, si on la prolonge jusqu'à l'extrémité du nez. Elle est concave et régulière en travers; plane d'avant en arrière, et légèrement inclinée vers le pharynx; son bord antérieur est un peu relevé: ce qu'il ne faut pas oublier, quand on veut sonder le canal nasal.

La membrane de *Schneider* y présente les mêmes caractères que sur la cloison, mais elle reçoit beaucoup moins de nerfs, et devient rarement le siége de polypes; les ulcères syphilitiques et cancéreux, au contraire, s'y remarquent fréquemment.

L'apophyse palatine du maxillaire supérieur et la portion horizontale de l'os du palais forment le squelette de cette paroi; on y voit par conséquent une suture transversale qui réunit ces deux os; et il en existe quelquefois une seconde en avant, qui indique la persistance de l'os intermaxillaire. Cette dernière a été vue chez l'homme par *Ve-*

sale (1), *Colombus* (2), etc., et, dans ces derniers tems encore, par M. *Lobstein*. C'est l'écartement de cette suture anormale qui co-existe si souvent avec le bec-de-lièvre double ou simple; entre elle ou le point qu'elle occupe, quand elle existe, et la cloison, tout près du bord antérieur, se remarque l'ouverture nasale du canal palatin antérieur : c'est par cette ouverture que le nerf naso-palatin va se jeter dans le ganglion du même nom. Cet orifice est bouché par la membrane muqueuse, et ne peut se voir que sur les os dénudés.

5°. La Paroi externe.

C'est la plus compliquée et la plus importante. Aussi étendue que la précédente en bas, elle est plus longue au milieu de sa hauteur, et plus courte tout-à-fait en haut. La membrane muqueuse y est plus épaisse, plus rouge, plus vasculeuse que partout ailleurs; seulement elle devient fine et mince en pénétrant dans les cavités accessoires, ou plutôt sa doublure fibreuse l'abandonne alors. Sur le bord libre de chaque cornet, elle forme un repli, qui semble donner plus de largeur à ces coquilles, et les prolonger davantage en avant et en arrière. Son adhérence au squelette est très-forte, et, comme elle renferme beaucoup de vaisseaux, il suffit d'une congestion très-légère pour produire l'épistaxis : de là, la fréquence de cette hémorragie. Les anfractuosités qu'elle est obligée de tapisser sont probablement la cause principale des engorgemens, des tumeurs et des maladies de nature diverse qu'on y rencontre si souvent. Il faut être en garde contre le boursouflement des replis qu'elle forme sur le bord des cornets, parce que plus d'une fois ils ont été pris pour des polypes, et déchirés comme tels; plus d'une fois aussi ils ont été ar-

(1) *De Fabric. corporis humani*, etc.

(2) *De re anatomicâ*, etc., lib. 1er.

rachés en cherchant de ces mêmes productions qui n'existaient pas, et l'on a vu des chirurgiens irréfléchis prendre ces lambeaux pour des portions de la tumeur qu'ils voulaient trouver à toute force. Cette membrane rétrécit aussi la plupart des ouvertures que nous allons examiner plus bas; mais nulle part elle ne renferme de fibres charnues.

Tout-à-fait en haut et un peu en arrière de cette paroi, on trouve une courte rainure, peu profonde, séparée de la voûte par une petite crête, dans laquelle entre ce que *Gavard* appelait *Lamelle carrée de l'ethmoïde.* Cette rainure ne conduit à aucune cavité importante. Plus bas, se voit le cornet supérieur ou de *Morgagni*, qui finit, en avant, vers le milieu de la longueur de la paroi. La gouttière qui circonscrit ce cornet est plus large et plus superficielle en arrière qu'à la partie antérieure. Dans le premier sens, elle conduit à deux ouvertures. L'une, supérieure, communique avec les cellules ethmoïdales postérieures et le sinus sphénoïdal, dans lequel on arriverait assez facilement en faisant glisser un stylet au-dessus du cornet moyen, tout le long de la paroi externe du méat supérieur, pourvu que, vers la fin de cette gouttière, on eût soin de relever un peu l'extrêmité de l'instrument, en le portant en arrière. L'autre est inférieure, et placée sur la paroi externe; elle va directement dans les fosses ptérygo-maxillaire et zygomatique. C'est par elle qu'arrivent dans le nez les vaisseaux et nerfs sphéno-palatins. Des polypes peuvent aussi la traverser, passer des fosses nasales dans la fosse zygomatique, et se prolonger ensuite jusque dans l'épaisseur de la joue, au devant du masséter. Nous avons vu, en 1824, un exemple remarquable de ce genre sur un jeune homme de vingt ans, qui est resté long-temps dans l'hôpital de l'Ecole de Médecine. Cette ouverture est située juste au-dessous de l'extrémité postérieure du cornet supérieur, et

l'on y conduirait très-facilement un stylet dont on aurait légèrement recourbé l'extrêmité; en avant, le méat se termine sur une surface plane, qui ne présente rien de notable.

Au-dessous, se trouve la coquille ethmoïdale ou moyenne, qui se prolonge en pointe jusque près de l'ouverture pharyngienne des narines; l'extrémité antérieure de ce cornet se relève un peu, et finit à quatre ou cinq lignes de l'os nasal. Il s'ensuit qu'il est plus saillant, et conséquemment que le méat moyen est plus profond au milieu que vers les deux bouts. Ce méat est beaucoup plus évasé en avant qu'en arrière. On y rencontre deux ouvertures qui méritent de fixer notre attention : l'une, plus élevée que l'autre, est placée sous l'extrêmité antérieure du cornet; une petite excavation y conduit de derrière en devant, de bas en haut et de dedans en dehors : c'est l'orifice inférieur des cellules ethmoïdales antérieures, ou de l'*Infundibulum* par lequel on pénètre dans le sinus frontal. C'est par cette communication que des vers, etc., ont pu s'introduire du nez dans le sinus du front, et tromper quelques personnes sur leur véritable origine. Elle fait aussi que les plaies du sinus frontal avec perte de substance restent, en général, fistuleuses; que les divers produits morbides formés dans le nez peuvent s'introduire entre les lames du frontal, et réciproquement les polypes, le pus, etc., du sinus descendre dans les fosses nasales. A la rigueur, il serait possible de faire des injections par cette ouverture, si on les croyait utiles.

L'autre ouverture est située vers le milieu de la longueur du méat, un peu plus haut que le bord inférieur du cornet, à un pouce et demi environ de l'ouverture nasale antérieure. Dans cet endroit, la gouttière nasale est excavée; ce qui permet à l'orifice en question de regarder légèrement en bas et en dedans : d'où il résulte que, pour y pénétrer, l'instru-

ment devrait être porté de bas en haut et de dedans en dehors. Cette petite opération est extrêmement aisée sur le cadavre, si on se conduit de cette manière. Au contraire, si le cathéter est d'abord porté trop haut ou trop en arrière, on rencontre le plus souvent beaucoup de difficultés, et c'est à cette circonstance sans doute qu'est dû l'abandon dans lequel les chirurgiens ont laissé cette opération, tant vantée par *Jourdin* et par *Alouelle* fils, qui la rapportait à son père. La membrane muqueuse qui borde cette ouverture est épaisse, et forme un repli circulaire, dans lequel se trouvent en grand nombre des follicules volumineux, dont plusieurs anatomistes ont fait une glande. Ce repli, comme tous ceux qu'on voit sur le bord libre des cornets, est susceptible de se boursoufler, et de fermer ainsi l'ouverture de l'antre d'*Hygmore*; mais il ne forme point de valvule, et ne renferme point de sphincter qui puissent empêcher d'arriver dans cette cavité. L'antre d'*Hygmore*, ou le sinus maxillaire, est une partie fort importante dans la face : sa figure est pyramidale; sa paroi supérieure répond au plancher de l'orbite, et c'est dans cette paroi que se trouvent le nerf et les vaisseaux sous-orbitaires. L'antérieure correspond à la fosse canine, et renferme les nerfs dentaires antérieurs et supérieurs venant du sous-orbitaire : la rupture, la déchirure, ou une lésion quelconque de ces nerfs, peuvent expliquer, jusqu'à un certain point, les accidens très-graves que l'on remarque quelquefois à la suite de l'extraction de la dent canine. On a vu que cette paroi était perforée, dans le procédé de *Desault*, pour arriver dans le sinus.

La paroi inférieure appuie sur les alvéoles des dents molaires, et il n'est pas très-rare de la voir percée par la racine de ces organes. C'est la troisième ou quatrième dent de cet ordre qui se rapproche le plus de la cavité maxillaire : aussi

est-on dans l'habitude de choisir leurs alvéoles pour la perforation de ce sinus. Ce procédé assez généralement suivi est encore préféré, parce que l'ouverture artificielle correspond au point le plus déclive; ce qui favorise la sortie du pus ou de tout autre corps étranger que l'on veut extraire. Les rapports des grosses dents avec l'antre d'*Hygmore* expliquent aussi les fistules et autres accidens qui suivent chez certains sujets l'arrachement de ces os. La paroi postérieure est arrondie et concave; elle renferme les filets nerveux qui vont se rendre aux racines des dents molaires, et correspond à la fosse zygomatique; le sommet se prolonge dans l'éminence molaire, et là, se rapproche quelquefois assez de l'extérieur pour avoir fait penser à quelques chirurgiens que c'était le point le mieux disposé pour permettre la térébration, entre autres à *Lamorier*, qui conseillait d'entrer dans le sinus maxillaire en le perforant au-dessous de la pommette. La base en est la paroi la plus large; elle correspond à toute l'étendue du méat moyen, et c'est dans son milieu qu'est percée l'ouverture dont nous parlions à l'instant, un peu plus près cependant de la partie supérieure que de l'inférieure: ce qu'il est utile de noter, afin de comprendre comment il se fait que le pus, ou les autres matières accumulées dans le sinus, en sortent mieux par une ouverture artificielle pratiquée à travers les alvéoles ou au bas de la fosse canine, que par l'orifice naturel qui se trouve dans le nez.

Au reste, le méat moyen ne présente plus rien de remarquable jusqu'à sa partie postérieure, qui conduit dans la trompe d'*Eustache*.

Après ce méat, vient le cornet maxillaire ou inférieur, le plus long et le plus large de tous, qui se termine en pointe allongée en approchant de l'ouverture pharyngienne, et par

un repli légèrement incliné en bas vers l'ouverture faciale des narines. Le bord libre de ce cornet est tantôt éloigné de trois, quatre et même cinq lignes du plancher et de la paroi externe des fosses nasales; d'autres fois, au contraire, il en est tellement rapproché, que le méat inférieur est converti en un véritable canal. On trouve ensuite tous les degrés intermédiaires; et de là les résultats différens obtenus par divers chirurgiens, dans les tentatives qu'ils ont faites pour pénétrer dans le canal nasal, comme l'avaient conseillé *Bianchi*, *Laforest*, etc. Cependant, comme cette opération ne paraît pas mériter l'oubli dans lequel elle est tombée; comme dans ce moment même quelques chirurgiens distingués, entre autres M. *Gensoul*, de Lyon, cherchent à la remettre en vogue, en conseillant d'agir sur le canal nasal, quand il y a tumeur ou fistule lacrymale, de la même manière que l'on agit sur le canal de l'urètre, par la méthode de *Ducamp*, dans les rétrécissemens de ce conduit, nous croyons devoir nous arrêter un peu sur la disposition anatomique du méat inférieur. C'est une gouttière formant les trois quarts d'un canal, qui correspond en dehors, et de derrière en devant, à la portion verticale de l'os palatin, à la face interne de la portion nasale de l'os maxillaire supérieur, c'est-à-dire au quart inférieur de la base du sinus maxillaire; enfin, à la gouttière inférieure de l'apophyse montante de ce même os. En haut, elle est formée par la face concave du cornet inférieur, et en bas par la partie externe du plancher des fosses nasales. Le canal nasal s'ouvre dans ce méat à l'union de ses parois interne et externe, mais de manière à se prolonger une ligne et demie de plus sur cette dernière; c'est-à-dire qu'il est taillé en biseau aux dépens du cornet, et qu'il regarde en dedans et un peu en arrière; ce qui fait que le biseau de la canule doit regarder aussi dans ce

sens, quand on opère la fistule lacrymale par le procédé de *Foubert;* de même que pour le cathétérisme, il faut que le bout de la sonde se relève de derrière en devant et de dedans en dehors. L'orifice de ce canal est situé à six lignes environ de l'ouverture du nez, et nous ne pensons pas que cette distance soit aussi variable que le prétend *Morgagni*, et qu'on l'a répété depuis. En effet, sur cent têtes, M. *Vésigne* (1) n'a trouvé que de très-légères différences; après avoir nous-même recherché ces variations, nous n'en avons rencontré que de très-peu prononcées, et qui n'étaient point capables d'empêcher d'entrer aisément dans le conduit. Il est limité en devant par un renflement qui tient au bord postérieur de la base de l'apophyse montante; en haut, sous le cornet, cette saillie est séparée de l'ouverture du canal nasal par une espèce de petit cul-de-sac, dans lequel la sonde a beaucoup de tendance à s'engager, si on n'y fait pas attention, et d'après nos propres essais, il nous semble que c'est là une des difficultés qu'on a le plus souvent rencontrées. Une autre cause de difficulté aussi tient à ce que l'on ne courbe pas assez l'instrument : en effet, il convient de relever son extrémité plus qu'à angle droit sur le manche; sans cela, on arcboute contre la paroi postérieure du canal, et l'on pénètre dans le sinus maxillaire si on fait quelques efforts. La raison de cette particularité se trouve dans la direction du canal lui-même, qui est oblique en haut, en avant et très-légèrement en dehors, et surtout dans la membrane qui rétrécit cette ouverture. Ce repli est disposé de manière que l'orifice par lequel il remonte dans le canal, est plus près du demi-cercle postérieur du conduit osseux, que de sa moitié antérieure.

Au résumé, nous croyons que généralement il serait facile, en se rappelant les particularités anatomiques qui viennent

(1) Thèse, 1824.

d'être relatées, avec un peu d'habitude, d'introduire dans le canal nasal, par le méat inférieur, des sondes, des bougies, des stylets, dans le but d'y faire des injections, de le désobstruer, de le cautériser, etc.

C'est encore par le méat inférieur que la sonde peut être conduite du nez dans le pharynx, pour arriver dans la trompe d'*Eustache*; mais alors il faut se donner de garde de relever trop l'instrument, parce qu'on ne manquerait pas de fracturer le cornet. C'est pour éviter cet inconvénient que, dans la ligature des polypes ou le tamponnement des fosses nasales, il vaut mieux porter les instrumens sur la paroi inférieure, entre la voûte et le cornet, que de les glisser par le méat même.

Les os qui entrent dans la composition de la paroi externe des cavités nasales ne sont remarquables que par leur plus ou moins de fragilité. Ainsi, en arrière, le squelette est assez solide, parce qu'il est formé par la face interne de l'apophyse ptérygoïde et les parties postérieures des maxillaires supérieurs, sur lesquels s'applique la portion verticale de l'os du palais. Dans la partie moyenne, il est extrêmement facile à briser, vu qu'il ne comprend là que les lames foliacées de l'ethmoïde et la paroi interne du sinus nasal, qui sont très-minces et très-cassantes. Aussi les opérations pratiquées dans ce point entraînent-elles presque toujours la destruction de ces lames osseuses. En avant, la solidité est considérable, parce que l'apophyse nasale du maxillaire supérieur remplace toutes ces lamelles. Il convient de remarquer, avant de finir, que si cette fragilité des os est nuisible dans une foule de cas, on a essayé néanmoins de l'utiliser dans quelques autres. Par exemple, c'est sur le peu de résistance de l'os unguis que l'on s'est appuyé pour conseiller d'établir une route artificielle aux larmes, soit en suivant le procédé de

Wolhouse, soit en adoptant celui de *Hunter*, *de Scarpa*, etc. On sait que le but de toutes ces opérations est de faire communiquer le canal nasal avec le bas du méat moyen, et que *Hunter* voulait qu'une plaque d'ébène fût appliquée entre les cornets supérieur et moyen, pour servir de point d'appui à son emporte-pièce. Quant à cette plaque, la disposition des parties permet de croire qu'il ne serait pas impossible de s'en servir, si l'on voulait tenter la méthode du chirurgien anglais. Du moins cette question nous paraît mériter un nouvel examen.

6°. L'Ouverture postérieure des Fosses nasales.

Cette ouverture est double et formée par la terminaison des quatre parois. Sa figure est celle d'un carré allongé verticalement; elle est un peu plus large en bas qu'en haut; son diamètre perpendiculaire est d'un pouce environ; transversalement en bas, elle n'a que six lignes. Il faut se rappeler ces dimensions quand on est obligé de porter le doigt, des tampons, etc., du pharynx dans le nez, afin de mettre la plus grande largeur des corps étrangers en rapport avec les plus grands diamètres des ouvertures que l'on veut traverser.

Il nous reste peu de choses à dire sur les vaisseaux et les nerfs des narines.

A. Les Artères.

Elles viennent de la maxillaire interne, par le trou ptérygo-palatin; de l'ophthalmique, par les rameaux ethmoïdaux; de la faciale, par la coronaire labiale, etc. Le calibre de ces vaisseaux est trop peu considérable pour donner lieu à des remarques chirurgicales importantes; seulement il convient de dire qu'en se ramifiant dans la membrane muqueuse, ils deviennent très-superficiels, ce qui les dispose aux hémorragies.

B. Les Veines.

Une veine collatérale accompagne chaque artère, qu'elle surpasse en volume; mais il y en a de plus qui communiquent par le trou borgne avec la pointe du sinus longitudinal de la dure-mère, et d'autres qui vont dans le sinus coronaire, par les porosités du sphénoïde, etc. *Vicq-d'Azyr* pensait que ces dernières pouvaient expliquer les hémorragies actives qui ont lieu dans les maladies cérébrales. Toujours est-il que ces veinules lient la circulation des fosses nasales à celles de l'encéphale.

C. Les Lymphatiques.

Ils sont peu connus.

D. Les Nerfs.

Ces organes sont fournis par la première paire qui se distribue en entier dans cette région; par la cinquième qui donne de nombreux rameaux, venant du ganglion sphéno-palatin, de la branche ophthalmique, etc. D'après les expériences récentes de M. *Magendie*, les rameaux de la première sont affectés à la sensation spéciale de l'olfaction; ceux de la cinquième, au contraire, président à la sensibilité générale.

SECTION X.

RÉGION OU CAVITÉ BUCCALE. (*Voyez* Planche 2.)

Elle est circonscrite en avant et sur les côtés par la face interne des deux arcades alvéolaires; en arrière, par le pharynx; en haut, par les fosses nasales, et par le plan du bord de la mâchoire inférieure en bas. Elle forme une cavité naturellement remplie par la langue, lorsque les mâchoires sont appliquées l'une contre l'autre. En faisant abstraction de l'organe de la parole, elle a dix-huit à vingt lignes de

hauteur dans son milieu, et quelques lignes de moins en avant et en arrière. Nous allons l'examiner successivement en haut, sur les côtés, en bas et en arrière.

LA VOUTE PALATINE.

Cette partie forme la paroi supérieure, et s'incline sur les côtés et en avant pour se continuer avec les arcades dentaires; elle est fortement concave, et se continue en arrière par le voile du palais.

PARTIES CONSTITUANTES.

1°. La Membrane muqueuse.

La couche muqueuse dense, serrée, peu colorée, non villeuse, et présentant beaucoup de rides transversales très-dures, surtout en avant, devient plus molle et plus rouge en arrière. Elle est couverte d'un *epithelium* facile à démontrer, et qui se soulève dans un assez grand nombre de maladies. La texture serrée de cette membrane explique la rareté de ses affections.

2°. Le Tissu sous-muqueux.

C'est une lame fibro-cellulense très-forte et peu extensible, qui fait l'office de périoste relativement aux os, et de membrane lamelleuse relativement à la muqueuse; c'est-à-dire, que sa surface superficielle est filamenteuse et moins serrée que sa surface profonde. Les cryptes sont placés sur la première de ces surfaces, entre elle et la membrane muqueuse. Cette couche donne quelquefois naissance à des corps fibreux extrêmement durs, et qui acquièrent rarement un grand volume. Elle adhère très-solidement aux os, principalement à l'endroit de leurs sutures.

3°. Les Artères.

Ces vaisseaux arrivent par les trous palatins postérieurs; leur branche principale suit le contour de la voûte, entre les

os et le tissu fibreux d'abord, puis entre les couches fibreuse et muqueuse. Si l'une de ces artères devenait anévrysmatique, comme M. *Delabarre* en a rencontré un exemple, il serait fort difficile de traiter le mal autrement que par le cautère actuel; car l'inégalité des os et la dureté des parties empêcheraient d'y appliquer la compression ou la ligature.

4°. Les Veines.

Elles sont disposées comme les artères.

5°. Les Lymphatiques.

Peu connus, il n'offrent rien de remarquable.

6°. Les Nerfs.

Ils viennent tous du ganglion sphéno-palatin, mais par deux chemins différens : d'abord, le nerf palatin supérieur, qui descend par le canal de ce nom pour arriver avec l'artère, et suivre le même trajet dans la voûte; ensuite le naso-palatin, qui vient former le ganglion du même nom dans le trou palatin antérieur. Après quoi, ce ganglion, découvert par MM. *Jacobson* et *H. Cloquet*, donne un pinceau de filamens qui se jettent dans la membrane palatine derrière les dents incisives.

7°. Le Squelette.

On y trouve l'apophyse palatine du maxillaire supérieur et la portion horizontale de l'os du palais. Il résulte de l'adossement de ces quatre pièces osseuses une suture cruciale, dont le point de jonction se rencontre, sur la ligne médiane, à l'union des deux tiers antérieurs avec le tiers postérieur de la voûte. Ces os sont souvent affectés de carie ou de nécrose dans la maladie vénérienne : d'où naissent si fréquemment entre le nez et la bouche ces communications, qu'on fait assez heureusement disparaître, il est vrai, à l'aide

d'obturateurs convenablement disposés, mais qui influent toujours d'une manière plus ou moins marquée sur le timbre de la voix. Quelquefois la suture médiane de cette voûte osseuse ne s'est point effectuée : alors l'écartement se prolonge en arrière, sans se porter en avant, jusqu'aux lèvres; et, dans ce cas, il y a division du voile du palais. D'autres fois, sans se porter vers le pharynx, l'écartement se prolonge en avant; et deux circonstances peuvent se présenter : dans l'une, la fente médiane se bifurque, et les deux branches de sa bifurcation, en renfermant entre elles l'os interne maxillaire, coïncident ordinairement avec un bec-de-lièvre double; dans l'autre, il n'y a pas de bifurcation, mais la fente n'arrive pas jusqu'à la lèvre supérieure, en suivant la ligne médiane; elle se porte obliquement en dehors et en avant, et coïncide avec un bec-de-lièvre simple. Enfin, il est possible que la fente palatine s'étende d'un bout de la voûte à l'autre. Tous ces cas sont ordinairement des dispositions congéniales, et les os sont alors en général moins développés que dans l'état de bonne conformation.

Il peut exister encore une anomalie plus singulière. Sur le cadavre d'un homme âgé d'environ quarante ou cinquante ans, apporté dans les pavillons de l'Ecole-pratique, nous ne trouvâmes ni portion horizontale du palatin, ni apophyse palatine du maxillaire; la membrane palatine avait le double de son épaisseur naturelle, et la dureté du fibro-cartilage; celle du plancher des narines était dans le même état; elles étaient séparées l'une de l'autre par un espace d'une ligne et demie, rempli d'une espèce de mucus, et qui formait une cavité intermédiaire à la voûte palatine et à la paroi inférieure des fosses nasales.

LA CIRCONFÉRENCE DE LA CAVITÉ BUCCALE.

Elle ne présente à considérer que la partie interne des gen-

cives, dans lesquelles on trouve les mêmes élémens que dans la voûte; seulement elles sont plus épaisses, plus vasculeuses, et d'une texture beaucoup moins serrée que la membrane du palais : ce qui explique pourquoi les maladies s'y développent plus souvent. En se continuant avec la membrane muqueuse de la paroi supérieure de la bouche, les gencives ferment, en arrière et en avant, l'ouverture inférieure des canaux palatins; en sorte que ces trous n'existent, à proprement parler, que sur le squelette.

La face interne des dents forme, en avant, une rainure plus ou moins profonde, suivant que ces petits os sont plus ou moins déjetés vers les lèvres. En arrière, entre le pilier antérieur du voile du palais et les dernières molaires, existe un espace qui peut admettre l'extrémité du petit doigt, et qui correspond, chez la plupart des sujets, à la face interne de l'apophyse coronoïde, ou plutôt au devant de son bord antérieur; cet espace fait communiquer avec la cavité buccale les grandes rainures qui séparent les lèvres et les joues de la face extérieure des arcades dentaires. En se boursouflant ou en s'enflammant, la membrane muqueuse des joues, de la langue, etc., s'engage quelquefois dans cette ouverture, et se trouve ainsi douloureusement comprimée, quelquefois même offensée pendant la mastication, parce qu'elle peut s'avancer jusque sous les dents. Il pourrait encore arriver qu'un instrument ou un corps étranger quelconque pénétrât par cette ouverture dans l'intérieur de la bouche, du pharynx, et blessât les organes qu'on y remarque, quoique les deux mâchoires fussent fortement serrées l'une contre l'autre. Chez beaucoup de personnes, on voit aussi entre les dents d'autres petits espaces qui produisent cette disposition ondulée qu'on remarque à la circonférence de la langue, quand elle est le siége d'une inflammation.

Au reste, il faut remarquer que la paroi des alvéoles se confond presque immédiatement en dedans avec l'apophyse palatine, et se trouve plus courte et plus forte dans ce sens qu'en dehors. Cette particularité semble indiquer qu'en appliquant le talon de la clef de *Garengeot* sur le côté palatin des alvéoles, on s'exposerait moins, dans l'extraction des dents, à briser les parois de ces cavités, qu'en le plaçant sur la face externe : le point d'appui serait plus solide en effet, et les racines dentaires étant naturellement un peu courbées, ces dents sortiraient avec moins d'effort.

LA PAROI INFÉRIEURE.

Cette paroi n'a pas de squelette; elle se confond avec la région sus-hyoïdienne, et présente, dans son milieu, la langue, qui remplit assez complétement la bouche lorsque cette cavité n'est pas ouverte. La face supérieure de la langue est libre dans toute son étendue, et se prolonge, par l'isthme du gosier, jusqu'à l'épiglotte. Cette face est convexe d'avant en arrière, et même transversalement; cependant elle présente une légère dépression sur la ligne médiane. De l'épiglotte vers la pointe de l'organe, sa face inférieure est adhérente dans ses deux tiers postérieurs : c'est par-là qu'elle reçoit les muscles, les vaisseaux, les nerfs, etc. Son tiers antérieur est libre, ou fixé seulement par un repli membraneux derrière la symphyse du menton. C'est ce repli ou frein qui, lorsqu'il est trop court, empêche les enfans à la mamelle de tirer la langue et d'exercer convenablement la succion; d'où l'indication de le diviser. Quand il est trop long, au contraire, quelques personnes, *J. L. Petit* entre autres, ont paru craindre qu'il ne permît à la langue de se renverser en arrière, et de produire la suffocation, en glissant sur la voûte palatine pour se porter dans le pharynx. Mais si ces craintes ne sont pas chimériques, elles sont au

moins exagérées. L'extrémité postérieure de la langue est fixée sur l'os hyoïde, qui participe à la plupart de ses mouvemens; ce qui lie la fonction de la parole à celles de la déglutition et de la respiration.

PARTIES CONSTITUANTES DE LA LANGUE.

1°. La Membrane d'enveloppe.

Sur la face dorsale, elle est très-épaisse, et couverte d'un grand nombre de petits reliefs appelés papilles; en arrière, ces papilles sont larges, aplaties, présentent un pertuis dans leur centre, et constituent des organes de sécrétion, de véritables cryptes, qui se réunissent autour de l'excavation nommée *trou borgne*. Au milieu, ainsi qu'à la pointe et sur les bords, où la membrane est beaucoup plus fine, ces papilles deviennent, au contraire, coniques ou fongiformes; elles sont alors petites, érectiles, et forment des organes de sensation. L'examen de ces petits corps mérite la plus grande attention dans les maladies aiguës, et n'est pas sans importance dans les affections chroniques. Les nuances de leur couleur et la saillie qu'elles forment varient presqu'à l'infini dans les divers dérangemens de la santé; mais on peut dire en général que, si elles sont pâles et *peu développées*, si la langue est lisse ou plus ou moins chargée, les organes de la digestion, et l'estomac en particulier, supporteront sans danger les médicamens évacuans ou excitans, s'ils semblent d'ailleurs indiqués; tandis que, si elles étaient rouges, relevées sur la muqueuse, qu'elles parussent *tendres*, il faudrait y aller avec beaucoup de précaution. La texture serrée de cette membrane sur le dos de la langue, et son peu d'extensibilité font qu'il s'y manifeste souvent des gerçures, et que les tumeurs qu'on y remarque sont presque toujours dures et d'un petit volume. Tout-à-fait en arrière,

elle s'amincit, et forme trois replis, deux sur les côtés, qui vont envelopper les piliers glossiens du voile palatin; l'autre, sur la ligne médiane, qui unit la langue à l'épiglotte. A la face inférieure, elle est souple, mince, peu adhérente, et d'une couleur brunâtre, teinte que lui donnent par transparence les veines ranines, qu'elle recouvre immédiatement. En se réfléchissant sur la paroi inférieure de la bouche, la membrane muqueuse forme une espèce de crête frangée, dans laquelle se trouvent quelques vésicules adipeuses. C'est à l'endroit où cette crête vient s'unir avec celle du côté opposé que se trouve, près du frein, l'orifice du canal de *Warthon* : les petits conduits de la glande sous-linguale s'ouvrent un peu plus en arrière.

2°. Le Tissu cellulaire.

Il est souple, très-fin, et excessivement divisé dans l'intervalle des fibres charnues. C'est à la laxité de l'élément cellulaux qu'on doit recourir pour expliquer la rapidité avec laquelle la langue se gonfle quelquefois, et l'énorme volume qu'elle peut acquérir.

3°. Le Tissu propre ou charnu.

Ce tissu est composé de fibres extrêmement déliées et diversement entre-croisées, mais dont la majeure partie se dirige d'avant en arrière : ce qui fait que les incisions doivent être faites dans ce sens, et que les tumeurs cancéreuses du bout de la langue doivent être emportées dans un lambeau triangulaire dont la base soit en avant, afin de pouvoir réunir ensuite les deux côtés de la division parallèlement à la direction des faisceaux musculaires. Ces fibres sont fournies par le lingual, le génio-glosse, l'hyo-glosse, le stylo-glosse et différens autres plans, dont MM. *Bauer*, *Blandin* et *Gerdy* se sont occupés avec avantage, dans ces derniers tems.

4°. Les Artères.

La langue en renferme un grand nombre qui sont toutes données par la carotide externe; mais les seules qui méritent notre attention sont la dorsale de la langue, la palatine inférieure, qui se distribuent aux environs des tonsilles et dans le tissu de ces organes, et surtout la ranine. Cette dernière est placée à la face inférieure, d'abord entre les muscles hyo-glosse, génio-glosse et lingual, qui la rendent assez profonde en arrière; ensuite elle devient très-superficielle en approchant de la pointe, où la membrane muqueuse la recouvre presque seule : ce qui l'expose à l'action des instrumens dans l'opération du filet chez les enfans. C'est pour éviter sa division, dans ce cas, qu'on doit porter la pointe des ciseaux en bas plutôt que vers la plaque de la sonde cannelée, avec laquelle on relève la langue en distendant son frein. Il faut remarquer que cette branche est assez volumineuse pour donner lieu à une hémorragie inquiétante, et qu'en outre, la marche tortueuse, la mollesse et la mobilité des tissus qui l'enveloppent, font qu'après sa section, elle se rétracte beaucoup, et devient par-là très-difficile à lier. D'un autre côté, l'humidité naturelle des parties, en s'opposant à l'action astrictive de l'air sur les tissus divisés, rend encore l'hémorragie plus grave. Il suit de cette réunion de circonstances que la cautérisation avec le fer chaud, ou la compression avec des pinces, *un valet à patin*, etc., sont les seuls moyens que l'art puisse mettre en usage dans la blessure des artères ranines.

5°. Les Veines.

Plus nombreuses, plus grosses que les artères, les veines communiquent directement avec celles des amygdales et du pharynx; ce qui explique les résultats avantageux qu'obte-

naient les anciens par la saignée de la ranine dans les angines et autres maladies du gosier. Elles forment un réseau, qui se remarque principalement à la face inférieure de la langue; et c'est dans la portion libre de cette face, où elles se trouvent immédiatement au-dessous de la membrane muqueuse, que ces veines, en se rassemblant, constituent la ranine. Placée plus superficiellement et plus en dehors que l'artère, cette dernière veine est d'un calibre assez considérable pour que son ouverture puisse produire un dégorgement prompt et utile dans les maladies de la bouche en général, et de la langue en particulier; mais il faut avoir égard à ses rapports avec l'artère. En la divisant, il vaut mieux enfoncer la pointe de la lancette obliquement en arrière et en haut, et l'incliner en même tems plutôt en dehors qu'en dedans. Cette disposition du système veineux indique aussi qu'il est plus rationnel, dans le gonflement aigu et dans les autres maladies de la langue qui exigent des scarifications, de les pratiquer sur les côtés de la face inférieure que sur la face dorsale. Il est bien de noter néanmoins que la quantité de sang qui coule à la suite de ces incisions, ne suffit pas toujours pour expliquer le soulagement subit et quelquefois étonnant qu'elles produisent. En 1818, était couché dans une des salles de l'hôpital général de Tours un malade affecté d'un gonflement énorme de la rate et de vomissemens journaliers. Un soir, il sentit, sans cause appréciable, sa langue se gonfler; il était cinq ou six heures; à huit heures, la tuméfaction était considérable, la suffocation imminente, et la langue sortait de la bouche. Etant de garde, nous fûmes appelés et donnâmes deux coups de lancette; il ne s'écoula pas plus de deux cuillerées de sang, et cependant, le lendemain, la langue était rentrée dans son état naturel.

6°. Les Lymphatiques.

Ils vont se rendre dans les ganglions sous-maxillaires et cervicaux.

7°. Les Nerfs.

Ces cordons sont nombreux et viennent de trois branches: le glosso-pharyngien appartient principalement à la base de la langue, et ses filets peuvent être suivis jusque dans les papilles lenticulaires; la branche linguale de la cinquième paire, ramifiée une foule de fois dans les fibres musculaires, finit par se terminer dans les papilles coniques et fongiformes; l'hypo-glosse se perd dans les muscles. C'est d'après ces vues anatomiques qu'on a dès long-tems regardé ce dernier nerf comme affecté au mouvement, et les deux premiers comme présidant à la gustation et à la sensibilité. Quelques expériences avaient déjà été tentées pour résoudre cette question, et n'avaient donné que des résultats contradictoires; mais les recherches récentes de M. *Magendie* sur le nerf trifacial ont prouvé manifestement cette vérité. La différence d'action des nerfs de la langue rendrait raison de la persistance du goût qui se remarque quelquefois chez des personnes affectées de paralysie de cet organe, et dans d'autres cas, de l'abolition de la fonction gustative, quoique les mouvemens de la langue soient libres. On trouve aussi des rameaux assez nombreux du grand sympathique qui viennent se rendre à la base de la langue, en suivant ses principaux vaisseaux; et ce sont ces filets qui la font participer aux fonctions de la vie intérieure.

8°. Le Squelette.

Chez l'homme, la langue n'en présente pas, mais elle renferme dans son centre, sur la ligne médiane, un fibro-cartilage, placé de champ (1) et qui se prolonge en arrière vers

(1) Blandin, *Archives*, 1823.

l'épiglotte. Cette plaque, quelquefois peu marquée, donne attache à des fibres charnues qui entrent dans la composition des muscles propres de cet organe, et en forme véritablement la partie solide.

Sous la membrane muqueuse, entre la langue et l'os maxillaire inférieur, se trouvent la glande sous-linguale en avant, et un prolongement de la sous-maxillaire en arrière. Ces deux organes forment ici une saillie allongée, susceptible de varier considérablement; mais il faut remarquer que souvent les ganglions lymphatiques s'élèvent assez en se gonflant, pour en imposer sur ce point, et faire croire à une maladie des glandes salivaires. Si la première était affectée de cancer ou de toute autre maladie qui en exigeât l'extirpation, on devrait commencer par la détacher du côté de l'os, en la soulevant avec une érigne; il serait alors très-facile de l'enlever sans courir aucun risque, pourvu qu'on ne fît pas d'échappée, avec l'instrument, vers les artères ranine et sublinguale. Quand le canal de la seconde se dilate de manière à produire la *grenouillette*, cette tumeur, étant soutenue en dehors par la mâchoire, repousse en haut la langue, et peut tellement rétrécir l'isthme du gosier, que la suffocation devienne à craindre. L'ouvrage de *Burns* renferme un exemple remarquable de ce genre. « Un homme, qui portait depuis long-tems une tumeur sous la langue, était venu pour consulter M. *Cline*, et attendait dans son antichambre. Tout à coup ce médecin entend le bruit d'une chute et des gémissemens étouffés ; il sort de son cabinet, et voit le malade étendu par terre et sur le point d'être suffoqué. Soupçonnant un corps étranger dans la trachée-artère, il se disposait à pratiquer la bronchotomie, lorsqu'il aperçut la langue du malade poussée fortement en arrière par une grenouillette qui, de plus, faisait saillie au dehors. Il plongea dans la

tumeur une lancette, et donna issue à une grande quantité de pus et de lymphe. »

Comme ces tumeurs, en grossissant, déjettent assez loin les vaisseaux et les nerfs de la langue, on peut, sans danger, faire l'excision d'une portion très-étendue de leur paroi.

Suivant *Marochetti*, les *lysses* ou pustules, qui, au dire des paysans et même des médecins grecs, entr'autres du docteur *Xanthos*, se développent sous la langue, du troisième au neuvième jour après la morsure d'un animal enragé, auraient leur siége dans le tubercule où viennent s'ouvrir les canaux excréteurs des glandes sous-maxillaires et sublinguales. Ces pustules ne seraient, d'après ce chirurgien, qu'une dilatation opérée dans l'extrémité de ces conduits, par l'accumulation du virus rabique. Si cette opinion se confirmait, et qu'on fût assez heureux pour empêcher l'hydrophobie de se manifester par l'ablation de ces pustules, l'opération ne serait ni difficile ni dangereuse; la disposition anatomique des parties permettrait en effet de pénétrer assez profondément dans ce point, sans courir le risque de blesser les artères. Cependant il nous semble qu'il vaudrait mieux saisir la vésicule avec une érigne ou des pinces, et l'enlever avec des ciseaux courbes sur leur plat, que d'employer le rasoir ou le bistouri.

L'ISTHME DU GOSIER.

Cette ouverture est formée : en bas, par la face dorsale de la langue; en haut, par le voile du palais et la luette, et par les piliers du voile, sur les côtés.

Le voile du palais est un prolongement de tous les tissus mous des parois supérieure de la bouche, et inférieure des fosses nasales; mais, de plus, il renferme un certain nombre de muscles qui déterminent ses mouvemens. On y trouve par conséquent : d'abord une membrane muqueuse, épaisse,

peu extensible, facile à déchirer, en général plus colorée que celle de l'intérieur du nez et de la bouche, et doublée d'une couche de tissu cellulaire filamenteux et dense, dans laquelle se remarquent un grand nombre de follicules très-gros; ensuite une autre couche lamelleuse qui réunit cette dernière aux muscles. C'est dans la première de ces couches que se font les infiltrations purulentes, œdémateuses, etc., et ce sont ces follicules qui paraissent jouer le principal rôle dans les maladies excessivement variées du voile du palais. Dans ces lames, se ramifient des vaisseaux et des nerfs qui n'ont ici rien d'important sous le rapport chirurgical. Il convient de remarquer seulement que les capillaires veineux y sont surtout très-abondans: ce qui permettrait d'expliquer peut-être les résultats prompts et avantageux que beaucoup de personnes obtiennent en touchant avec le nitrate d'argent la membrane muqueuse dans certaines inflammations.

Nous avons traité un homme qui ressentit tout à coup une douleur très-vive dans le haut de la bouche; nous aperçûmes une rougeur violacée, large comme une pièce de deux francs, sur la face antérieure du voile du palais; tout le reste du gosier était dans l'état naturel. Nous touchâmes cette tache avec un crayon de nitrate d'argent; une heure après il n'y avait plus de douleurs, et le lendemain la rougeur était disparue.

Les muscles viennent enfin; ce sont : les péristaphylins internes, qui entraînent le voile vers les fosses nasales; les externes, qui l'élargissent en le tirant horizontalement, à cause du crochet de l'apophyse ptérygoïde qui les réfléchit en formant une poulie; les pharyngo et glosso-staphylins, qui l'abaissent vers la base de la langue; enfin, le palato-staphylin, qui appartient spécialement à la luette. Comme tous ces muscles, à l'exception de l'*azygos uvulæ*, sont placés sur les

côtés, il est facile d'expliquer comment se fait l'écartement qui a lieu entre les deux moitiés du voile du palais, dans les cas où cet organe est divisé; mais il n'est pas aussi facile de se rendre compte de leur rapprochement spontané, dans quelques mouvemens convulsifs du pharynx, comme cela se voit souvent, par exemple, quand on pratique la *staphyloraphie*. Nous avons eu occasion d'observer ce phénomène d'une manière très-prononcée, sur une dame, opérée dans les derniers jours de juin par M. le professeur *Roux*. Nous vîmes en effet, et M. *Roux* nous le fit remarquer à plusieurs reprises, les deux lèvres de la division se porter l'une vers l'autre, et se mettre en contact, pendant que ce chirurgien habile cherchait à les saisir avec des pinces ou des aiguilles. Les lois connues de la contraction musculaire ne nous semblent pas expliquer ce fait d'une manière satisfaisante.

Le voile, comme la voûte du palais, semble formé par le rapprochement de deux parties latérales. Or, si ce rapprochement ne s'effectue pas, il en résultera une division congéniale, qui pourra exister seule, et former ainsi une espèce de bec-de-lièvre simple en arrière de la bouche; ou bien être accompagnée d'un écartement plus ou moins grand de la suture palatine, se prolonger plus ou moins en avant, et coïncider avec un bec-de-lièvre véritable, simple ou double. C'est pour cette infirmité, regardée jusqu'à nos jours comme incurable, que M. *Roux* a inventé la staphyloraphie. Cette opération, simple et facile en elle-même, mais délicate et longue, à cause de la profondeur des organes sur lesquels on doit agir, a déjà été pratiquée près de vingt fois par le célèbre chirurgien de la Charité, sinon toujours avec un succès complet, du moins avec une amélioration sensible dans les circonstances qui ne pouvaient permettre une réunion parfaite. Au premier abord, on pourrait craindre

que les fils ne coupassent les parties molles qu'ils doivent embrasser; mais l'observation a montré qu'il n'en est rien, et cela s'explique par la texture serrée de la membrane muqueuse, et surtout de son tissu cellulaire, qui est presque fibreux; par celle du péristaphylin externe, qui forme aponévrose dans ce lieu, et par celle enfin du palato-staphylin, dont tout le corps se trouve compris dans l'anse de la suture. L'attache du voile du palais au bord postérieur de la voûte, quand elle participe au vice de conformation, peut gêner la réunion des parties molles; dans ce cas, M. *Roux* fait une incision transversale, sépare cette membrane de chaque côté, en longeant le bord postérieur du plancher des narines; après quoi rien ne s'oppose au rapprochement immédiat des deux lèvres rafraîchies. Cette opération est, sans contredit, une des plus belles conquêtes de la chirurgie du dix-neuvième siècle.

Le bord libre du voile palatin se prolonge dans son milieu par une éminence conique, dont la longueur varie considérablement. Ce petit corps, qui s'attache d'autre part à l'épine postérieure des fosses nasales, porte le nom de luette, et n'existe pas chez les animaux, si ce n'est chez les singes qui en offrent un rudiment. Il renferme les mêmes élémens que le voile du palais, et sa figure est calquée sur celle du muscle *azygos uvulæ*, qui en détermine la rétraction et en partie l'élévation. La membrane muqueuse en forme la plus grande partie; elle le constitue même en totalité, avec des follicules, dans la moitié inférieure de sa portion libre. Ces follicules sont tellement gros et nombreux, qu'il en résulte une couche épaisse qui donne à la luette une apparence glanduleuse très-prononcée. M. *Lisfranc* dit qu'il en existe trois surtout très-volumineux à l'extrémité de l'organe. C'est à leur gonflement, à l'inflammation du tissu cellulaire qui les renferme, ou à l'infiltration des lames de la muqueuse,

qu'est dû ce que l'on appelle vulgairement la chute de la luette. De quelque nature que soit cet allongement, sans être très-considérable, il peut gêner beaucoup, et produire une toux incommode, par l'irritation qu'il entretient dans le gosier en titillant la langue. Dans tous ces cas, s'il n'y a pas encore d'induration, et que la maladie ne soit pas très-ancienne, la cautérisation avec le nitrate d'argent est un moyen qui manque rarement de guérir. Mais si cette méthode échouait, la résection serait alors la seule ressource qui présentât quelques chances de succès. C'est dans cette circonstance que l'emploi des ciseaux inventés par *Percy*, c'est-à-dire qui présentent à l'extrémité de l'une des lames un petit prolongement transversal, pour empêcher l'organe d'échapper sous l'instrument qui le presse, nous semble ce qu'il y a de mieux. On peut néanmoins parvenir au même but en saisissant le bout de la luette avec une érigne ou des pinces, pour la couper ensuite avec des ciseaux mousses droits ou courbes. Quand le gonflement de la luette est très-marqué, on peut en enlever la plus grande partie sans inconvénient; plusieurs fois même on a cru l'avoir réséquée jusqu'à sa racine; mais comme on n'avait réellement emporté que ce qui était au-dessous du muscle palato-staphylin, le dégorgement qui suit une pareille opération a permis aux tissus de reprendre leur position respective; et la luette paraissant alors presque aussi longue que dans l'état naturel, quelques chirurgiens ont pensé qu'elle s'était régénérée.

Sur chaque côté de la luette, le bord du voile du palais forme une arcade qui se bifurque en descendant, pour donner naissance aux piliers, et constituer ainsi les parties latérales de l'isthme pharyngien. La branche ou le pilier antérieur de cette bifurcation renferme le muscle glosso-pharyngien, et vient se perdre sur les côtés de la langue. La postérieure

descend dans la paroi latérale du pharynx, et semble aller se fixer sur le corps de l'os hyoïde : celle-ci renferme le muscle pharyngo-staphylin. Ces deux piliers laissent par conséquent entre eux un espace triangulaire dont la base est en bas, et dans lequel sont placées les tonsilles. Ces derniers organes sont composés d'un grand nombre de cryptes muqueux, qui sont serrés les uns contre les autres, et entre lesquels cependant la muqueuse s'interpose, en leur adhérant d'une manière assez intime. Les amygdales s'enflamment de deux manières différentes, c'est-à-dire, que l'état phlegmasique peut se manifester à la surface du tissu muqueux, et produit, pour l'ordinaire, des fausses membranes de différentes espèces, qui en ont maintefois imposé pour des ulcères, et même pour de la gangrène; ou bien c'est dans le tissu cellulaire inter-folliculaire et sous-muqueux que les phénomènes inflammatoires ont principalement leur siége. Dans ce dernier cas, ils tendent à former un abcès, et constituent un véritable phlegmon; en se reproduisant un grand nombre de fois, ils déterminent souvent aussi l'induration, et, dans les deux circonstances, l'instrument tranchant devient quelquefois utile. En conséquence, il convient de préciser davantage les rapports de la glande en question, dans sa partie externe surtout. C'est dans ce lieu en effet qu'elle avoisine l'artère carotide interne, dont elle n'est séparée, dans l'état naturel, que par le constricteur du pharynx, du tissu cellulaire, des filets nerveux et un plexus veineux assez compliqué. En général, l'artère est à huit ou dix lignes en arrière et en dehors de la glande; ce qui fait qu'en plongeant le bistouri entre les piliers du voile du palais, il serait d'autant plus facile d'atteindre les vaisseaux, qu'en se gonflant, la tonsille pourrait s'en être beaucoup rapprochée. Pour éviter cet accident terrible, puisqu'il doit être à peu près constamment mortel, il faudrait avoir soin de diriger la pointe de l'instru-

ment plus vers le pharynx que du côté de la branche de la mâchoire. Quoique *Burns* en rapporte un exemple, M. *Portal* un second, et *Béclard* un troisième, ce malheur doit être très-rare, et ne peut guère arriver qu'à ceux qui, par distraction ou autrement, oublient totalement l'anatomie de l'arrière-bouche. Dans l'extirpation de la glande devenue squirrheuse, il y a moins de risques encore, attendu que l'organe étant saisi avec des pinces, il ne paraît guère possible, en le coupant avec des ciseaux, le bistouri ou quelqu'autre instrument, d'aller jusqu'à l'artère. Mais ce qu'il ne faut pas omettre, c'est que, pendant cette opération, le voile du palais, les piliers et la langue s'élèvent et s'abaissent alternativement, en sorte que la glande fait saillie dans un moment, et paraît enfoncée dans l'autre : d'où résulte l'indication d'employer de préférence les ciseaux, parce qu'avec le bistouri, quoique boutonné et conduit par une main habile, on blesserait le plus souvent d'autres organes que celui qu'on veut enlever. Quant à l'hémorragie qui doit suivre cette opération, elle est, dans certains cas, assez considérable pour effrayer les chirurgiens qui ne s'expliqueraient pas comment elle peut avoir lieu. Elle tient à ce que les artères palatines supérieures et inférieures forment dans la glande amygdale un réseau très-développé, et à ce que, chez certains sujets, le cercle tonsillaire qui en résulte est quelquefois assez volumineux pour laisser couler une certaine quantité de sang. Ce fluide provient plus souvent encore de veines nombreuses et d'un assez gros calibre qui forment une espèce de plexus appliqué en dehors et contre la paroi postérieure du pharynx.

C'est dans le même enfoncement qui loge les tonsilles, et sur elles-mêmes, que se développent le plus souvent les ulcères syphilitiques du gosier; c'est aussi sur elles que les concrétions croupales commencent à se former dans la

grande majorité des cas : d'où il suit que ces parties doivent être examinées avec la plus minutieuse attention, quand on a quelques soupçons de maladies semblables.

SECTION XI.

RÉGION OU CAVITÉ PHARYNGIENNE.

Plus large au milieu qu'à ses extrêmités, elle semble formée de deux cônes adossés par leur base, dont le supérieur se recourbe en avant pour se continuer avec les fosses nasales, tandis que l'autre, inférieur, descend presque perpendiculairement.

On peut considérer le pharynx en avant, en arrière, de chaque côté, en haut et en bas.

1°. La Partie antérieure.

C'est la plus compliquée. De haut en bas, elle offre d'abord :

L'ouverture postérieure des narines, dont les parois supérieure et inférieure s'inclinent assez fortement en bas pour entrer dans le pharynx, en formant une courbe, et non pas un angle droit. Cette disposition explique la facilité avec laquelle les matières qui reviennent de l'estomac s'engagent dans le nez, quand le voile du palais est abaissé, et réciproquement pourquoi les sondes ou autres corps étrangers descendent aisément dans l'arrière-bouche, après avoir traversé les fosses nasales ;

La face postérieure du voile du palais et de la luette. Il importe de remarquer que cette partie prolonge d'un pouce et demi en arrière la voûte palatine : d'où il résulte que les matières qui viennent des fosses nasales dans l'arrière-bouche tombent en arrière du larynx, et sont éloignées, par ce moyen, des voies respiratoires. Il en résulte aussi que les sondes ou autres tubes qu'on voudrait porter dans le larynx, n'y arriveraient que difficilement par le nez, tandis que, pour

pénétrer dans l'estomac, on y parvient plus sûrement par cette route que par la bouche;

L'ouverture buccale postérieure, que nous avons examinée dans la région précédente. Cette ouverture est disposée de telle sorte, qu'elle conduit très-obliquement en bas dans le pharynx, ou plutôt qu'elle semble continuer cette dernière cavité en haut et en avant; ce qui fait que les alimens, réunis en bol sur la base de la langue, sont entraînés par leur propre poids dans l'arrière-bouche, dès que l'isthme du gosier ne s'y oppose plus. Cette disposition anatomique explique aussi pourquoi les matières du vomissement ont plus de tendance à sortir par la bouche que par le nez, et cela d'autant mieux, que le voile du palais se prolongeant dans le pharynx, les substances, en remontant de l'estomac, rencontrent sa face inférieure, et l'obligent ainsi presque mécaniquement à s'appliquer derrière les fosses nasales;

Enfin, la face postérieure du larynx et son ouverture épiglottique. Dans le milieu de cette portion, on voit une saillie qui correspond aux cartilages cricoïde et arythénoïde, saillie plus marquée, mais aussi plus étroite en haut qu'en bas. Sur les côtés de cette espèce de crête, on distingue deux gouttières profondes, surtout en se reportant vers la bouche, dans laquelle elles vont se perdre après avoir passé sur les côtés de l'épiglotte. Ces gouttières et l'éminence qui les sépare font que les liquides se divisent naturellement en deux colonnes pour descendre dans l'œsophage; ce qui les empêcherait de s'engager dans le larynx, quand même l'épiglotte n'existerait pas (1). Elles sont circonscrites sur les côtés par la face interne du cartilage thyroïde, revêtu de sa membrane villeuse. L'ouverture laryngienne est une fente d'environ neuf à dix lignes d'avant en arrière, et d'une ligne et demie à trois lignes seu-

(1) M. Magendie.

lement en travers; plus large vers les cartilages arythénoïdes qu'en avant, et dont l'extrémité postérieure est moins élevée que l'antérieure; ce qui fait qu'elle regarde en haut et légèrement en arrière. Elle est surmontée par l'épiglotte, qui forme là une espèce de soupape fixée au larynx par un pédicule dans l'angle rentrant du cartilage thyroïde, et sur les côtés, par les ligamens arythéno-épiglottiques. La position de cette plaque cartilagineuse est telle qu'elle ne ferme réellement la fente du canal aérifère que pendant la déglutition, et quand il est nécessaire de retenir une grande quantité d'air dans les poumons, par exemple, dans l'action de porter de lourds fardeaux, etc. (1); autrement, elle est relevée presque perpendiculairement; de manière que sa face antérieure regarde l'arcade dentaire supérieure, tandis que sa face inférieure regarde le bas de la paroi postérieure du pharynx. Il suit de là que, lors de l'expiration, l'air est poussé dans le haut et en arrière de cette dernière cavité, au-dessus du voile du palais, et qu'il doit naturellement sortir par les fosses nasales. Il en résulte encore qu'au moment de la déglutition, pour que l'épiglotte s'abaisse, il faut que la base de la langue s'élève. En conséquence, quand il s'agit de placer un tube dans la glotte pour rétablir la respiration, chez les enfans nouveau-nés, par exemple, ou les asphyxiés, on doit commencer par déprimer l'extrémité postérieure de la langue: sans cette précaution, l'instrument pénétrera le plus souvent dans le pharynx. Enfin, c'est pour cette raison aussi qu'on est moins sûr d'arriver dans le larynx en conduisant la sonde sur la ligne médiane, qu'en la faisant glisser sur les côtés de la base de la langue. Si l'on procède ainsi, en effet, on tombe dans les gouttières laryngées, et le bout de l'algalie étant recourbé

(1) M. Isidore Bourdon, *Recherches sur le mécanisme de la respiration*, etc.; Paris, 1820.

en dedans, on ne pourra manquer de rencontrer l'ouverture épiglottique en remontant du pharynx vers la bouche. Il est bien de noter, en outre, que cette opération doit se faire en passant de préférence par la bouche, attendu que, par le nez, on irait arcbouter contre la paroi postérieure du pharynx, et qu'il serait difficile d'entrer dans le conduit aérifère, à moins d'y engager l'extrêmité de l'instrument avec le doigt porté profondément dans la gorge.

2°. La Paroi postérieure.

Elle n'offre rien de bien remarquable; seulement la membrane muqueuse y est très-épaisse, surtout en haut, et renferme des follicules nombreux et très-gros; ce qui explique la fréquence des ulcères et des inflammations dont elle peut être le siége. La couche charnue de cette paroi comprend les trois muscles constricteurs, et offre les rapports suivans : en haut, elle est séparée des vertèbres atlas et axis, et de leurs ligamens par la tête des muscles grands et petits droits antérieurs; en descendant, elle n'est séparée du devant des autres vertèbres cervicales, sur la ligne médiane, que par le ligament prévertébral, et par le grand droit antérieur seulement et le long du cou, sur les côtés ou devant les apophyses transverses. Il n'y a par conséquent derrière cette paroi aucun organe bien essentiel, et qu'il soit dangereux de blesser : c'est pour cette raison que certains bateleurs introduisent impunément dans leur gosier des barres de fer, etc., d'un poids considérable; l'extrémité de la tige métallique qui est dans le pharynx, s'appuie sur le devant des vertèbres, et les mâchoires maintiennent l'équilibre. L'adhérence de la paroi postérieure du pharynx avec les organes sus-mentionnés a lieu au moyen d'un tissu cellulaire lamelleux, très-lâche et très-extensible, dans lequel se ramifie l'une des branches

de l'artère pharyngée inférieure; des veines bien plus grosses et bien plus nombreuses, qui se réunissent et se séparent plusieurs fois pour former un plexus, dont les troncs vont, en dernier résultat, se jeter dans la jugulaire interne; enfin, des filets du glosso-pharyngien, du pneumo-gastrique et du grand sympathique.

3°. Les Parois latérales.

C'est dans leur partie supérieure que se rencontre la trompe d'*Eustache*; cet organe constitue là une espèce de pavillon ou d'entonnoir très-important à étudier, et renferme un fibro-cartilage qui forme les deux tiers ou les trois quarts d'un canal complété par la membrane muqueuse qui enveloppe d'ailleurs toute la portion du cartilage libre dans la cavité pharyngienne, et plonge même dans son intérieur, pour se porter à l'oreille. Ce canal est placé quelques lignes en arrière du méat moyen des fosses nasales, et c'est dans ce sens, c'est-à-dire en devant et en haut, que regarde la portion échancrée du cartilage. Entre la racine de l'apophyse ptérygoïde et l'apophyse basilaire, existe un cul-de-sac ou une excavation, dans laquelle il serait facile de porter la sonde, lorsqu'on cathétérise les trompes, en pénétrant par le méat moyen. En effet, si, en arrivant dans le pharynx, le bout de l'instrument est tant soit peu plus relevé qu'il ne convient, et s'il ne tombe pas juste dans le canal guttural du tympan, on arrivera presque toujours dans cette excavation; ce qui est d'autant plus important à noter, que très-souvent on ferait les injections dans ce lieu, croyant les faire dans le canal naturel. Pour éviter cette méprise, il est plus sûr de sonder par le méat inférieur, attendu que l'algalie une fois arrivée derrière l'extrémité du cornet maxillaire, on n'aura besoin que d'en relever un peu

l'extrêmité en dehors, pour qu'elle glisse presque d'elle-même dans le point convenable; ce qui tient à ce que le muscle péristaphylin interne, en descendant dans le voile du palais, représente une colonne oblique de haut en bas, de derrière en devant et de dehors en dedans. Ce muscle, l'apophyse ptérygoïde et le péristaphylin externe circonscrivent un triangle à base supérieure, et dans lequel se trouve renfermée la trompe d'*Eustache;* en sorte qu'en arrivant à la partie postérieure du méat ou du plancher des fosses nasales, l'instrument se trouve précisément dans le sommet de ce triangle. Alors, en suivant la gouttière qu'il représente, jusqu'en haut, on arrivera directement dans la trompe; mais il faudra bien se garder d'aller au-delà du pilier charnu, parce que l'ouverture que l'on cherche deviendrait dans ce cas difficile à trouver. Il faut remarquer encore que le repli membraneux qui enveloppe le cornet inférieur, va se perdre le plus ordinairement dans la paroi supérieure du conduit guttural de l'oreille; ce qui rend extrêmement facile l'opération, en suivant les indications précédentes. Au reste, on doit se rappeler que ce conduit se dirige en dehors, en arrière et légèrement en haut, et que, pour y faire pénétrer des tubes à quelque profondeur, soit pour détruire des obstructions, soit pour y injecter des médicamens, ces instrumens ne doivent présenter qu'une très-légère courbure.

Le pilier postérieur du voile du palais forme une seconde colonne qui descend en arrière et en dehors, dans la paroi latérale du pharynx. Plus bas, cette paroi se rétrécit graduellement, et ne présente plus rien d'intéressant à noter. Sa membrane muqueuse offre les mêmes caractères que dans la paroi précédente; les follicules et les villosités y sont abondans, et la couleur y est en général assez foncée.

Ses muscles sont aussi les trois constricteurs, et le stylo-

pharyngien; le stylo-hyoïdien, le pharyngo-staphylin et le péristaphylin interne en font également partie.

Elle correspond à la région parotidienne, et, par conséquent, est côtoyée par l'artère carotide primitive en bas; un peu plus haut, par les deux branches qui terminent ce tronc; plus haut encore, par la carotide interne; et dans toute sa longueur, par la veine jugulaire qui est collée à la face externe des artères, et qui se place tout-à-fait en arrière, en restant un peu en dehors de l'artère cérébrale antérieure, avant de plonger dans le trou déchiré postérieur; par le nerf glosso-pharyngien qui vient en partie s'y perdre; par le ganglion cervical supérieur, ses nombreux filets et la huitième paire qui sont derrière et entre les vaisseaux, ainsi que par le spinal dans la partie supérieure seulement; enfin, par le grand hypoglosse, et d'une manière plus éloignée, par l'apophyse styloïde, son bouquet musculaire, la glande parotide, et l'artère carotide externe. Il suffit d'indiquer ces rapports pour faire sentir le danger et la gravité des blessures de ce côté du pharynx, surtout de celles que peuvent produire les balles et les instrumens piquans ou tranchans. Cette disposition anatomique oblige aussi le chirurgien à la plus grande circonspection, lorsqu'il veut pratiquer dans ce lieu quelques opérations.

4°. L'Extrêmité supérieure ou Voûte du pharynx.

Cette extrêmité n'est formée que par la paroi postérieure qui se recourbe fortement en avant, pour se continuer avec la voûte des narines : disposition évidente, au moins pour la membrane muqueuse, qui est plus molle, plus épaisse et plus rouge encore dans cet endroit que dans le reste de l'organe. Le muscle constricteur supérieur s'attache aussi très-près du sphénoïde, sur l'apophyse basilaire, puisqu'il est

éloigné de plus d'un pouce du trou occipital par la masse charnue des muscles droits antérieurs de la tête. Il résulte de là que le voile du palais, en se relevant, ne tarde pas à se trouver en contact avec la voûte, ou le haut de la paroi postérieure du pharynx qui s'incline en avant, et fait que ce voile n'est pas obligé de fermer à lui seul la totalité de l'ouverture pharyngienne des fosses nasales, lors de la déglutition, du vomissement, etc. Le squelette qu'on trouve au-dessus des parties molles appartient à la base du crâne; il se compose de l'apophyse basilaire, et d'une partie des sutures occipito-pétrées. L'os principal étant spongieux et très-épais, l'encéphale se trouve ici suffisamment protégé. Mais c'est à la partie postérieure de cette paroi, ou, si l'on veut, dans le commencement de la paroi postérieure, que se trouve l'articulation occipito-atloïdienne; et comme, entre l'occipital et l'arc antérieur de l'atlas, il se trouve un espace assez considérable qui n'est rempli que par des ligamens, un instrument vulnérant porté obliquement en haut et en arrière par le pharynx, pourrait, sans grande difficulté, pénétrer dans le canal rachidien, ou dans le crâne, et diviser la moelle allongée.

5°. L'Extrêmité inférieure.

Elle se rétrécit considérablement, pour se terminer, en se continuant avec l'œsophage, au niveau du cartilage cricoïde. C'est à cause de l'étroitesse de cette ouverture que les corps étrangers d'un certain volume s'y arrêtent le plus souvent. Il faut remarquer que les tissus constituans du pharynx changent ici de caractère : ainsi, la membrane interne rouge et remplie de follicules dans la cavité que nous venons d'examiner, devient tout à coup pâle et presque lisse. On pourrait trouver peut-être dans cette différence de structure

la raison pour laquelle dans la *diphthérite* ou inflammation pelliculaire (1), la membrane accidentelle cesse brusquement à l'entrée de l'œsophage, chez la plupart des sujets. Les fibres de la couche charnue, qui étaient transversales, prennent subitement une direction perpendiculaire, et ce canal se sépare alors tout-à-fait du larynx.

(1) C'est ainsi que M. *Bretonneau* désigne plusieurs affections connues jusqu'ici sous les noms de croup, d'angine maligne, etc., et sur lesquelles il publie actuellement un travail très-important.

CHAPITRE II.

DU COU.

Le cou, ou le col, est une partie rétrécie du corps, placée entre la tête et le thorax, et qui varie presqu'à l'infini pour la longueur, suivant l'embonpoint et la constitution. Chez quelques sujets, le cou est gros et très-court; chez d'autres, au contraire, il est grêle et très-long. Si le premier cas ne tient pas à l'embonpoint seul, il coïncide ordinairement avec la disposition apoplectique. Le second se remarque souvent chez ceux qui sont prédisposés à la phthisie. Nous diviserons le cou en portion antérieure et en portion postérieure.

ARTICLE PREMIER.

PORTION ANTÉRIEURE DU COU.

Cette partie comprend l'ensemble des organes placés au devant de la portion cervicale du rachis. Sur la ligne médiane, elle offre : en bas, la fossette sus-sternale; puis, en remontant, la saillie laryngée; plus en dehors, une autre saillie oblique, qui se porte du sternum derrière l'oreille, et qui est surtout marquée quand on tourne la tête de côté, en l'inclinant vers l'épaule; c'est la saillie sterno-mastoïdienne. Entre ce relief et la saillie laryngée, la fossette sus-sternale se prolonge dans la région parotidienne, et forme ainsi, de chaque côté, une gouttière, large et assez profonde en haut, superficielle et à peine distincte au milieu; ces deux rainures

se réunissent et se confondent dans la fossette que nous avons d'abord indiquée. En dehors de la saillie sterno-mastoïdienne, on voit la fosse sus-clavieulaire, limitée en arrière par la proéminence du trapèze.

Ces divers objets divisent naturellement eette portion du cou en trois régions : une première supérieure, que nous nommerons sous-maxillaire ou sus-hyoïdienne, et qu'on pourrait appeler aussi région sous-linguale; une seconde inférieure et moyenne, ou sous-hyoïdienne; enfin la sus-elaviculaire, qui est inférieure et latérale.

SECTION PREMIÈRE.

RÉGION SUS-HYOÏDIENNE.

Ses limites sont : en haut, la base de la mâehoire et la paroi inférieure de la bouehe; un peu plus en arrière, la région parotidienne; en bas, l'os hyoïde et ses branehes arbitrairement prolongées jusqu'au musele sterno-mastoïdien; sur les côtés, le bord antérieur de ee musele. Plus large dans le milieu, elle se rétréeit graduellement ensuite, pour se terminer en pointe sur les eôtés. Elle forme d'avant en arrière et de haut en bas un plan oblique qui s'élève ou s'abaisse, suivant les mouvemens qu'exéeute la langue ou le larynx, et suivant les divers sujets. Chez quelques personnes, il forme un relief très-prononeé, ou une saillie en demi-lune, séparée de la mâchoire par une rainure plus ou moins profonde : d'où résulte ee que l'on appelle double menton; en arrière, il devient plus concave à son entrée dans la gouttière parotidienne.

PARTIES CONSTITUANTES.

1°. La Peau.

Fine, mince et très-extensible chez les enfans et les femmes, la peau est plus épaisse chez l'homme adulte, à cause de la

barbe qu'elle supporte; elle présente assez souvent des rides transversales qui ne s'effacent point, quelle que soit la position de la tête, et qui dépendent des contractions du muscle peaucier. Les follicules y sont plus nombreux et plus gros que dans les autres régions du cou, mais moins qu'à la face; aussi les affections pustuleuses, les tannes, les loupes, etc., sont-elles plus communes dans cette région que dans les autres. Elle est très-vasculeuse, et souvent les *nævi materni*, des tumeurs érectiles s'y développent.

2°. La Couche sous-cutanée.

Elle se compose de trois lames:

La première est formée par du tissu cellulaire filamenteux, serré, dans lequel se trouvent des cellules adipeuses, ordinairement très-fines, mais qui peuvent devenir très-grosses, et qui constituent dans ce cas la saillie sous-mentale dont il a été question plus haut. Cette lame celluleuse unit intimement à la peau le muscle thoraco-facial; ce qui explique pourquoi, dans ses contractions, ce dernier organe entraîne avec lui l'enveloppe cutanée. C'est pour la même raison que si l'on vient à pincer une portion de cette membrane, le muscle s'y trouve toujours compris. Enfin, d'après cette disposition, on conçoit facilement pourquoi les tumeurs qui s'y développent sont toujours globuleuses, saillantes, et acquièrent rarement un grand volume avant de percer les tégumens.

La seconde lame est constituée par le peaucier lui-même. Tantôt très-épaisses, tantôt à peine distinctes, les fibres de ce muscle montent obliquement en avant et en dedans, pour entrer dans les régions de la face, ou se fixer au bord de la mâchoire; en sorte qu'elles laissent entre elles, sur la ligne médiane, un petit espace triangulaire, dont la pointe est au

menton; ce sont ces fibres qui déterminent les rides, dont il a été parlé plus haut.

La troisième est formée par du tissu cellulaire lamelleux, dans lequel on ne rencontre pas de vésicules adipeuses, et qui réunit le peaucier à l'aponévrose cervicale. Cette lame, unie d'une manière assez lâche à l'aponévrose sur laquelle elle glisse aisément, adhère plus fortement au peaucier, dont elle suit les mouvemens. C'est au-dessous d'elle que se trouvent les veines jugulaires antérieures, et une petite portion de l'externe, en arrière. Sa texture lâche et lamelleuse fait que les inflammations y revêtent souvent le caractère phlegmoneux, que le pus s'y rassemble facilement en foyer; mais que ce fluide peut, par la même raison, fuser aisément en bas, et produire promptement un décollement considérable. Aussi doit-on, dès que la fluctuation est évidente, ouvrir ces abcès; et alors, le peaucier devant être traversé, il convient de faire l'incision parallèlement à ses fibres. Il faut encore noter que ces abcès, ainsi que toutes les autres tumeurs qui ont leur siége dans cette couche, peuvent acquérir un très-gros volume, sans désorganiser la peau, et qu'en même temps elles conservent, en général, beaucoup de mobilité. Cette particularité peut être fort utile pour établir le diagnostic de certaines maladies de la région sus-hyoïdienne.

3°. L'Aponévrose.

Simple lame celluleuse chez quelques sujets, elle est, chez d'autres, d'une texture fibreuse très-prononcée. Cette couche vient de l'aponévrose parotidienne et massétérine en arrière; en devant, elle s'attache à la base de l'os maxillaire; en descendant au-dessous du menton, elle est mince dans le principe, mais reçoit, avant de se confondre avec le *fascia cervicalis* sur l'os hyoïde, une lame assez forte du ventre antérieur du digas-

trique. Sur les côtés et en arrière, elle se dédouble pour enveloper la glande sous-maxillaire : alors c'est son feuillet antérieur seulement qui descend dans la région sus-hyoïdienne; le postérieur forme d'abord une gaîne à la glande, à son canal, au prolongement qu'elle envoie entre le mylo-hyoïdien et l'hyo-glosse, à la glande sous-linguale même, et finit par se perdre dans la paroi inférieure de la bouche; ce feuillet donne ensuite des lames moins serrées, qui s'engagent entre les muscles de la langue.

L'étude de cette aponévrose est importante, surtout à cause des différences qu'elle entraîne dans le développement des maladies qui ont leur siége entre sa surface externe et la peau, et celles qui se forment derrière elle ou au-dessus. Les abcès ou les collections de fluides, en effet, qui se manifestent dans ce dernier sens, ont une grande tendance à se porter vers la bouche ou le pharynx, à cause de la résistance qu'ils rencontrent en avant, et sont, en outre, difficiles à reconnaître à cause de la fluctuation, qui peut rester long-temps obscure, quoique le foyer soit assez considérable. On peut en dire autant des tumeurs de toute autre nature, qui, avant de faire saillie à l'extérieur, auront, en général, acquis un grand volume vers les parties profondes. Le chirurgien doit se rappeler toutes ces particularités, quand il veut pratiquer l'ouverture des uns et l'extirpation des autres. Cette aponévrose forme une toile lamellée, dans laquelle la direction des fibres n'est pas très-distincte. Cela fait qu'elle se résout facilement en tissu cellulaire, et donne raison des variétés d'épaisseur qu'elle présente.

4°. Les Muscles.

Les uns sont destinés aux mouvemens du larynx et de la mâchoire inférieure; les autres appartiennent plus spécialement à la langue.

Les premiers sont :

Le ventre antérieur du digastrique, qui remonte obliquement de l'os hyoïde aux fossettes sous-mentales. En contact en dedans avec son semblable, recouvert en avant par l'aponévrose, et cachant en arrière une partie du mylo-hyoïdien dans cette région, ce faisceau musculaire forme une arcade renversée, et se trouve séparé de l'os maxillaire par un espace qui varie à chaque instant pendant l'élévation et l'abaissement du larynx ou de la mâchoire. Cet espace est toujours rempli par la glande sous-maxillaire. Le ventre postérieur du mastoïdo-génien, en remontant dans la région parotidienne, est placé entre l'artère maxillaire externe, qui est en dehors, le nerf hypo-glosse, l'artère linguale et quelquefois la veine faciale, qui sont en dedans;

Le stylo-hyoïdien, qui se trouve dans les mêmes rapports vasculaires et nerveux que le digastrique, en arrivant à la grande corne de l'os hyoïde : ce petit muscle ne présente rien de bien remarquable relativement à la chirurgie; il se bifurque pour laisser passer le tendon du précédent, fournit une expansion à l'aponévrose cervicale, et se fixe sur l'os;

Le mylo-hyoïdien, recouvert par le digastrique, par une portion de la glande sous-maxillaire, par quelques ganglions lymphatiques, par l'artère sous-mentale et du tissu cellulaire. En haut, il est séparé de la membrane buccale par la glande sublinguale, le nerf mylo-hyoïdien, du tissu lamineux et quelques vésicules graisseuses; en dedans, un prolongement de la glande sous-maxillaire, son conduit, le nerf hypoglosse, le nerf lingual de la cinquième paire, et l'artère linguale, l'empêchent d'être en contact immédiat avec le génioglosse et l'hyo-glosse; mais tout-à-fait en avant, il touche le génio-hyoïdien, dont il n'est séparé que par du tissu cellulaire rare et lamelleux;

Le génio-hyoïdien formant une petite colonne qui descend des apophyses géniennes sur le corps de l'os hyoïde, et qui semble n'être que le faisceau le plus inférieur du génio-glosse.

Les seconds sont :

L'hyo-glosse, qui est percé par l'artère linguale obliquement de dehors en dedans, de bas en haut et de derrière en devant, quelques lignes au-dessus de son attache à l'os hyoïde, de sorte que le vaisseau recouvre une petite portion de la face externe du muscle en arrière, tandis qu'il est recouvert ensuite par la face interne de celui-ci. Ce muscle est séparé de l'aponévrose et de la mâchoire par la fin du muscle stylo-hyoïdien, le tendon du digastrique, le nerf hypo-glosse, une grande partie de la glande sous-maxillaire, l'artère et les veines faciales, des ganglions lymphatiques et la branche linguale du maxillaire inférieur; en devant et en haut, par une petite portion de la glande sublinguale et du mylo-hyoïdien. Toutes ces parties sont logées dans un espace triangulaire, dont le côté interne est formé par le muscle, le supérieur par la mâchoire, et l'inférieur par l'aponévrose. Cet espace se perd en arrière dans la région parotidienne; en avant, il se prolonge vers la langue, entre le mylo-hyoïdien et le génio-glosse. Sa face interne n'est séparée du génio-glosse que par les artères linguale et sublinguale en bas et en avant, et par le muscle lingual en haut. Comme le muscle hyo-glosse ne s'attache point à l'os maxillaire, ses rapports ne sont pas changés lors de l'amputation de la mâchoire;

Le stylo-glosse, petit faisceau qui s'épanouit derrière le précédent, et se trouve interposé entre la veine jugulaire et l'artère carotide internes, les nerfs qui sortent par le trou déchiré postérieur, placés en dedans, la carotide externe, les artères et veines faciales, linguales, le nerf hypo-glosse, et

la cinquième paire qu'on voit en dehors. Dans ce dernier sens, il est aussi recouvert par la glande sous-maxillaire, ou par un prolongement de la parotide;

Le génio-glosse, le plus volumineux et le plus important de tous, et qui est attaché par sa pointe aux apophyses géniennes. Ses fibres vont, en divergeant ou en formant une sorte d'éventail, se terminer à toute l'étendue de la face inférieure de la langue; ce muscle n'est séparé de son semblable que par une couche celluleuse peu épaisse; en avant, il est appuyé sur le génio-hyoïdien, et recouvert en dehors par la glande sous-linguale, qui le sépare du mylo-hyoïdien, par l'artère et les deux principaux nerfs glossiens, et par le muscle basio-glosse; de plus, tout-à-fait en haut, par le lingual qui le sépare en arrière du précédent. Le génio-glosse ayant pour fonction principale de porter la base de la langue en avant lors de la déglutition, en même tems qu'il élève le larynx en le tirant dans le même sens, il en résulte qu'après l'amputation de la mâchoire, ces mouvemens peuvent être empêchés; ce qui forme un des principaux obstacles à la réussite complète de l'opération. En effet, après l'enlèvement du menton, ce muscle n'a plus de point fixe : par conséquent, le pharynx ne peut plus être distendu dans le sens antéro-postérieur, puisque la langue et le larynx ne peuvent plus que s'élever et s'abaisser, sans se porter en avant. La déglutition devient donc par-là très-difficile, sinon impossible, à moins qu'on ne la facilite par des moyens artificiels; et, quand même l'ablation de l'os aurait été faite avec toute l'habileté nécessaire, quand même elle aurait parfaitement réussi comme opération, le malade n'en eût pas moins fait qu'échanger une affection grave sans doute, peut-être même mortelle, contre une infirmité capable aussi de le conduire au tombeau. Ces remarques, que nous faisons avec M. le professeur *Richerand*, sont malheureusement

trop fondées, et nous avons vu plusieurs individus périr de cette manière. Entre autres, il vint à l'hôpital Saint-Louis, en 1822, un homme d'une cinquantaine d'années, portant un énorme cancer sur la mâchoire; on fit l'amputation; M. *Richerand* fut obligé d'emporter l'os jusqu'au-delà du trou mentonnier; les deux bouts furent légèrement rapprochés; leur intervalle se remplit de bourgeons celluleux qui se transformèrent bientôt en substance fibreuse; au bout de trois semaines, tout paraissait dans le meilleur état; la cicatrice semblait solide; on donna des soupes, mais le malade ne put les faire passer dans le pharynx; il fallut continuer l'ingestion artificielle du bouillon dans cette cavité; cet homme s'épuisa graduellement, et finit par succomber six semaines après l'opération, autant par le défaut d'alimentation que par la suffocation produite par la salive épaissie et les mucosités qui s'accumulaient dans l'arrière-bouche, à cause de l'immobilité de la langue. On peut conclure de ce fait que l'amputation du devant de l'os maxillaire inférieur est extrêmement grave, et qu'on ne doit jamais la pratiquer que dans les cas de nécessité bien reconnue; encore ne devrait-on se permettre de le faire que lorsque le mal ne s'étend pas jusqu'au-delà du muscle triangulaire des lèvres. Cependant M. le professeur *Dupuytren* paraît avoir obtenu des succès permanens dans un assez grand nombre de circonstances; ce qui doit encourager les chirurgiens. Alors cela ne s'explique guère qu'en admettant que la portion d'os enlevée n'était pas considérable, et que, pendant la cicatrisation, les extrémités divisées des muscles génio-glosse et génio-hyoïdien se sont collées à la face postérieure du nouveau menton (1).

(1) Depuis la rédaction de cet article, nous avons vu M. *Dupuytren* pratiquer cette section de la mâchoire dans un cas très-remarquable.

Il a été question du lingual, en parlant de la langue proprement dite.

5°. Les Artères.

On trouve en arrière une petite portion des deux carotides; l'externe est en dehors de l'interne; elle est croisée de ce côté par les muscles digastrique et stylo-hyoïdien, le nerf hypo-glosse, et recouverte par la glande parotide et l'aponévrose; derrière cette artère, on voit la veine jugulaire interne et les branches anastomotiques du nerf grand sympathique, et des premières paires cervicales; en dedans, elle est séparée de la carotide interne par l'artère pharyngée inférieure, les muscles stylo-glosse et stylo-pharyngien.

L'artère carotide interne se trouve ici dans les rapports qui ont été indiqués dans les régions pharyngienne et parotidienne.

La faciale ou maxillaire externe traverse la région, en suivant la direction d'une ligne qui partirait de l'extrémité postérieure de la grande corne de l'os hyoïde, pour aller se terminer au devant du masséter. Dans ce trajet, elle est tortueuse, et recouverte par le digastrique, le stylo-hyoïdien, la veine faciale et la glande sous-maxillaire surtout, à la partie postérieure et interne de laquelle elle est quelquefois collée; plus en dehors, par l'aponévrose, le peaucier et la peau; enfin, par plusieurs ganglions lymphatiques; en dedans, elle appuie sur les muscles stylo-pharyngien, constricteur moyen et hyo-

La maladie força ce chirurgien célèbre à scier l'os jusqu'auprès de ses branches. Un mois s'est écoulé depuis ce moment, et la malade est presque guérie. D'après ce fait, nous serions porté à modifier l'opinion que nous venons d'émettre sur cette opération; mais il faut l'adresse et toute l'habileté de M. *Dupuytren* pour réussir dans des cas aussi graves. Nous devons noter cependant qu'un des premiers chirurgiens de l'Allemagne, M. *Groefe*, de Berlin, est allé plus loin encore, et qu'il a osé désarticuler l'os maxillaire et l'enlever dans sa totalité.

glosse, avant de se recourber sur le bord de la mâchoire. C'est au-dessous de cet os qu'elle fournit la sous-mentale qui longe l'attache du mylo-hyoïdien, pour s'anastomoser avec sa semblable du côté opposé, en passant entre ce muscle et le ventre antérieur du digastrique. Cette branche est la seule qu'on doive nécessairement diviser dans l'amputation de la mâchoire, et il est rare qu'elle soit assez volumineuse pour donner lieu à une hémorragie de quelque importance; d'ailleurs, la ligature en serait facile. Avant de donner naissance à la sub-mentale, l'artère faciale fournit un nombre variable de rameaux très-volumineux qui plongent aussitôt dans la glande sous-maxillaire, et rendent difficile l'extirpation de cet organe. Enfin, avant d'arriver là, ce tronc a fourni quelques branches dorsales de la langue, et d'autres rameaux pour les parties environnantes; mais ces derniers ne méritent que peu d'attention.

D'après cette disposition assez superficielle, on voit que l'artère faciale peut être ouverte dans un assez grand nombre de blessures et d'opérations; qu'elle le serait presque inévitablement surtout, si on tentait l'enlèvement de la glande qui la renferme en partie. En conséquence, il est utile de remarquer que sa ligature ne serait pas difficile à opérer: nous pensons qu'elle doit précéder toute opération qui a pour but d'extirper les tumeurs, quoique peu volumineuses, situées profondément sous la mâchoire, dans le trajet de l'artère dont il s'agit ici. On la découvrira sans peine entre la corne de l'os hyoïde et la glande sous-maxillaire; il suffira, pour y parvenir, de faire une incision qui s'étende de ce dernier organe jusqu'au devant du muscle sterno-mastoïdien, en suivant la ligne indiquée plus haut. On aura à diviser la peau, le peaucier, enveloppé entre ses deux lames celluleuses; l'aponévrose, dont l'artère n'est sé-

parée que par du tissu cellulaire, et quelquefois la veine faciale, entre la glande sous-maxillaire et le digastrique.

La linguale est située un peu plus bas que la précédente, et sur son côté interne; avant son passage dans le muscle hyo-glosse, elle est croisée par le nerf de la neuvième paire. Jusque-là ses rapports avec les muscles sont les mêmes que ceux de la faciale; ensuite, en s'avançant entre les muscles hyo-glosse et génio-glosse, elle est longée en bas et en dehors par le nerf hypo-glosse. Après avoir donné la sous-linguale, cette artère se termine en prenant le nom de ranine. Dans son trajet, depuis l'os hyoïde jusqu'à la partie supérieure du muscle hyo-glosse, elle ne fournit que des petites branches peu importantes, parmi lesquelles on distingue seulement la palatine inférieure, qui va se perdre dans la glande amygdale, etc., et quelquefois la sub-mentale, quand elle n'est pas donnée par la faciale.

Il suit de ces rapports que, pour appliquer une ligature sur l'artère linguale, comme *Béclard* l'a conseillé dans diverses maladies de la langue, et notamment à l'occasion du *fungus hœmatodes*, l'incision devrait se rapprocher un peu plus de la ligne horizontale que de la partie antérieure du masséter, afin que son extrémité antérieure tendît à venir vers le menton. La ligature devrait être aussi placée quelques lignes au-dessous de la glande sous-maxillaire : alors on pourrait saisir l'artère derrière l'hyo-glosse, en écartant le nerf qui la croise, ou bien sous ce muscle lui-même, en divisant les fibres qui forment une couche très-mince sur le vaisseau. Au reste, il suffira, pour ne jamais confondre ce tronc avec celui de la maxillaire externe, de remarquer que cette dernière passe au-dessus et en dedans de la glande sous-maxillaire, tandis que la linguale se trouve plus bas.

6°. Les Veines.

Grosses et plus nombreuses que les artères, dont elles ne suivent pas exactement la direction, ces veines sont, en général, moins sinueuses ; la faciale surtout doit être remarquée sous ces différens rapports : d'abord placée en dehors, puis en arrière de l'artère du même nom, elle s'en écarte en descendant, et va se rendre dans la jugulaire interne, en passant sur la face externe des muscles digastrique et stylo-hyoïdien. Cette veine, qui plonge ordinairement sous l'aponévrose en allant de la région génienne dans la sous-maxillaire, se porte quelquefois, au contraire, entre le *fascia* du cou et le peaucier; elle forme alors ce que l'on a nommé jugulaire antérieure, et, dans ce cas, se termine plus ou moins bas dans la jugulaire externe. Néanmoins, il faut noter que cette jugulaire antérieure peut exister en même temps que la faciale suit son trajet habituel.

Les autres veines de la région entourent, en général, les artères, et se jettent toutes dans la jugulaire interne.

7°. Les Ganglions lymphatiques.

Ils sont très-nombreux; plusieurs se rencontrent en arrière, en dehors et en avant des carotides; d'autres entourent la glande sous-maxillaire; il y en a deux ou trois au-dessus de cette glande, qui sont appliqués sur les vaisseaux faciaux; on en voit enfin quelques-uns entre le muscle mylo-hyoïdien, la mâchoire, le digastrique et l'aponévrose. Ces divers ganglions recevant les lymphatiques du pharynx, de tout l'intérieur de la bouche, ainsi que ceux de la face, il en résulte que l'inflammation *diphthérique* des gencives, des joues, des tonsilles, etc., détermine promptement leur gonflement. Un grand nombre de maladies aiguës ou chroniques, surtout celles qui donnent lieu à quelques produits morbifiques,

sont dans le même cas. L'examen de ces organes mérite par conséquent la plus grande attention : d'une part, parce que leur développement peut faire découvrir des maladies qu'on n'eût pas soupçonnées dans les organes qui leur envoient des vaisseaux blancs; d'autre part, parce qu'ils peuvent en imposer pour des affections d'une autre nature. Ainsi, les plus reculés peuvent faire croire à l'existence d'un anévrysme. On a quelquefois pris ceux qui avoisinent la glande maxillaire pour cette glande elle-même, lorsqu'on la croyait fortement gonflée. Les plus antérieurs, étant assez étroitement serrés contre l'os par l'aponévrose, ont été regardés comme des cancers adhérens, auxquels on n'osait pas toucher. A cette occasion, nous dirons avec *Colles*, *Burns*, etc., que la plupart des extirpations de la glande sous-maxillaire doivent être rapportées à des ablations de ganglions lymphatiques.

Au mois d'octobre 1823, on admit à l'hôpital de l'Ecole de médecine une jeune personne de vingt ans, pour y être traitée d'une tumeur grosse comme un œuf de poule, très-dure, et située sous l'os maxillaire, dans le lieu correspondant à la glande de ce nom. Les avis furent partagés sur le siége de cette tumeur. Quelques personnes pensaient qu'elle était due au gonflement d'un ou de plusieurs ganglions, et un plus grand nombre penchait à croire que c'était une augmentation de volume de la glande elle-même. Quelles que fussent, au reste, les opinions sur la position précise du mal, tout le monde convint qu'il en fallait tenter l'extirpation. M. le professeur *Bougon* la pratiqua en effet, et l'on vit alors une excavation profonde entre l'os maxillaire et le muscle hyo-glosse. Dans ce moment, on crut d'abord que la glande salivaire avait été enlevée; mais en examinant attentivement le fond de la plaie, on reconnut

bientôt qu'elle avait simplement été repoussée en dedans, et que la tumeur qu'on venait d'emporter était formée par plusieurs ganglions désorganisés.

8°. La Glande sous-maxillaire.

Cette glande est renfermée dans un sac fibreux, qui est en même tems un prolongement de la gaîne parotidienne et du feuillet postérieur de l'aponévrose, comme il a été dit à l'occasion de cette lame. Elle se continue souvent avec la glande parotide en arrière; en avant, elle se bifurque pour embrasser le bord postérieur du muscle mylo-hyoïdien, et de manière que le sac fibreux qui l'enveloppe, en se continuant sur la portion glandulaire qui s'engage en dedans de ce muscle, se termine par une gaîne autour du canal de *Warthon*, et s'épanouit ensuite sur la glande sublinguale. La glande maxillaire remplit presque la totalité de l'espace prismoïde indiqué en parlant du muscle hyo-glosse; en effet, en dehors et en bas, elle touche l'aponévrose et peut être sentie sous la peau; la veine faciale est aussi quelquefois appliquée sur elle dans ce sens. En dehors et en haut, elle appuie sur la face interne de la mâchoire : c'est par ce côté qu'elle reçoit l'épanouissement du nerf mylo-hyoïdien; en dedans, elle n'est séparée du muscle mylo-hyoïdien que par une lame celluleuse, le nerf lingual du maxillaire et l'hypo-glosse; enfin, c'est à sa partie postérieure, interne et supérieure, que se trouve l'artère faciale, qui en est tellement rapprochée dans certains sujets, qu'elle est pour ainsi dire enveloppée dans ses granulations. L'artère linguale ne lui est jamais collée, et se trouve toujours vis-à-vis la face interne de son bord inférieur, dont elle est bientôt éloignée par l'épaisseur du muscle hyo-glosse. Limitée en bas par l'anse du digastrique, la glande suit tous les mouvemens que le muscle imprime au

larynx; il faudra donc, si on veut la rendre aussi saillante que possible, renverser fortement la tête en arrière : ce serait encore cette position qu'il conviendrait de donner au malade, dans l'extirpation de cet organe. Ce que nous avons dit des lymphatiques doit faire douter que cette opération ait réellement été pratiquée; d'ailleurs, les rapports anatomiques des parties, comme on a pu le voir, devraient la rendre difficile et très-dangereuse, à moins qu'on n'eût lié d'avance l'artère faciale; encore aurait-on à craindre de blesser le nerf lingual et les deux grosses branches nerveuses qui portent à la langue le principe du mouvement et du sentiment. Si néanmoins cette glande était seule malade, comme elle est pour ainsi dire enkystée, il nous semble qu'après avoir fait la ligature de l'artère faciale, il serait possible de l'extraire sans blesser les organes qu'il est important de ménager.

Le canal de *Warthon* se trouve toujours dans le prolongement qui s'engage entre le muscle mylo-hyoïdien et le génio-glosse, pour gagner la glande sous-linguale et les côtés du frein. Les deux nerfs principaux de la langue le suivent au-dessus et au-dessous dans une certaine étendue. Il est formé par trois tuniques, dont la plus résistante est la gaîne qu'il reçoit de l'aponévrose. C'est sa dilatation qui constitue la *grenouillette*, et ses rapports montrent que, s'il est vrai qu'on puisse, sans danger, emporter par la bouche une large portion de cette tumeur, il n'en serait pas de même par la région sous-maxillaire.

9°. Les Nerfs.

On en trouve ici de profonds et de superficiels.

Les premiers comprennent : l'hypo-glosse, qui, d'abord placé en dehors de la carotide externe, en dedans et au-dessus des muscles stylo-hyoïdien et digastrique, passe ensuite

par-dessous la glande sous-maxillaire, croise l'artère linguale, et remonte sur la face externe de l'hyo-glosse, au devant duquel il fournit de nombreux filets, pour se perdre enfin dans la langue. Ce tronc, qui fait communiquer la cinquième paire avec la huitième, par ses rameaux sus-hyoïdiens et glossiens; qui établit en second lieu quelques rapports entre ses branches et le plexus cervical par le moyen du *ramus descendens noni*, serait facilement mis à découvert dans presque toute son étendue, et notamment dans la direction d'une ligne demi-circulaire, qui descendrait du bord antérieur du sterno-mastoïdien, à partir du niveau de l'angle de la mâchoire, pour aller se terminer sur le corps de l'os hyoïde : l'incision devrait suivre alors la courbe qui sépare du muscle mastoïdo-génien la demi-circonférence inférieure de la glande sous-maxillaire;

La branche linguale du trifacial, qui descend au-dessous de la membrane muqueuse de la bouche, au-dessus de la glande sous-maxillaire, entre la partie supérieure du muscle hyo-glosse, dont elle est très-rapprochée, et la face interne de l'os mandibulaire, dont elle est éloignée par la glande. Arrivé devant le muscle basio-glosse, ce nerf s'enfonce dans le génio-glosse, pour aller aux papilles; mais auparavant il s'est anastomosé, d'une part, au-dessus de l'organe sécréteur, avec les rameaux mylo-hyoïdiens du nerf dentaire inférieur; de l'autre, avec l'hypo-glosse, avant de plonger dans les fibres charnues, en dedans du conduit salivaire de *Warthon*. Si la section de ce tronc devenait nécessaire, on serait obligé de l'aller chercher par derrière la branche de la mâchoire, attendu qu'il serait à peu près impossible de le faire par la région que nous examinons.

Il y a bien encore à la partie postérieure quelques filets du glosso-pharyngien, et surtout le pneumo-gastrique et le nerf

ganglionnaire qui descendent derrière les carotides et la jugulaire interne.

Les seconds sont donnés par le plexus cervical et la branche inférieure du facial. Les uns restent appliqués sur la face externe de l'aponévrose; les autres rampent plus particulièrement dans la couche celluleuse interne du peaucier. Ces différens filets s'anastomosent entr'eux, et comme ils sont nombreux et renfermés dans un tissu dense, on explique de cette manière la vive sensibilité de la peau dans cette région, et les douleurs violentes, ainsi que les accidens nerveux qui accompagnent quelquefois ses inflammations.

10°. Le Tissu cellulaire.

Entre les muscles, il est très-fin; sous l'aponévrose, il est lamelleux, et renferme des vésicules adipeuses. La glande sous-maxillaire en renferme une assez grande quantité qui enveloppe chacune de ses granulations, entre lesquelles on remarque des prolongemens filamenteux de son aponévrose.

C'est ce tissu cellulaire qui fournit la suppuration lorsque l'inflammation se manifeste dans cet organe salivaire. Il en est de même de la parotide et de toutes les glandes du même genre. Cette particularité tient à ce que le tissu glandulaire ne paraît pas susceptible de s'enflammer ou au moins de suppurer (1). Mais cette suppuration peut être consécutive au gonflement qui survient dans la sous-maxillaire, à la suite des inflammations de la membrane muqueuse qui se prolonge dans les radicules de son canal, et c'est même ce qui arrive le plus souvent.

11°. Le Squelette.

Le squelette de la région sus-hyoïdienne n'existe pas à

(1) *Gariot*, maladies de la bouche, etc.

proprement parler ; on ne peut faire entrer dans sa composition que l'os hyoïde et la moitié inférieure de la face interne de l'os maxillaire. Le premier, presque rudimentaire chez l'homme, tandis que dans les autres vertébrés il forme un os très-compliqué (1), se prolonge quelquefois jusqu'à l'apophyse styloïde, par le moyen du ligament stylo-hyoïdien, qui alors est ossifié. C'est pour cette raison que la petite corne qui donne naissance à ce prolongement renferme ordinairement plusieurs grains osseux. On conçoit qu'une disposition semblable, si elle était reconnue, pourrait être fort utile pour découvrir les artères maxillaire et linguale, etc.

Quoi qu'il en soit, l'os hyoïde donne attache à presque tous les muscles abaisseurs de la langue et de la mâchoire, et élévateurs du larynx : il en résulte qu'une blessure qui diviserait transversalement les parties au-dessus de l'os, deviendrait extrêmement dangereuse, à part même l'hémorragie, en paralysant tous les mouvemens confiés à ces muscles. Il convient de remarquer qu'une plaie de ce genre tomberait au-dessus de l'épiglotte, et n'entraînerait par conséquent point de danger sous le rapport de la respiration.

La seconde partie du squelette de cette région présente l'apophyse génienne, pour l'attache des muscles génio-glosse et génio-hyoïdien ; la fossette sous-génienne, pour celle du digastrique ; l'excavation sous-linguale, pour la glande de ce nom ; la fosse sous-maxillaire, qui se prolonge jusqu'à l'angle ; et plus haut, la crête mylo-hyoïdienne. Elle forme là une paroi solide. Tous les organes qui s'y trouvent appliqués étant sou-

(1) En y joignant les apophyses styloïdes, M. *Geoffroy-Saint-Hilaire* admet onze pièces distinctes dans cet os. Ces pièces sont ainsi désignées par lui : le *basihyal*, l'*urohyal*, l'*entohyal*, pour le corps ; les *apohyaux* et les *cérato-hyaux*, pour les petites cornes ; enfin les *glosso-hyaux* et les *stylhyaux*.

tenus, d'autre part, par l'aponévrose cervicale, il s'ensuit qu'en se gonflant ils font plutôt saillie dans la bouche que sous le menton.

On doit conclure de ce qui précède que, dans la région sous-maxillaire, les blessures seront, en général, d'autant plus dangereuses, qu'elles se rapprocheront davantage de ses extrêmités. Dans ce sens, en effet, un instrument piquant ou tranchant ne peut pas pénétrer à plus de quelques lignes, sans courir le risque d'atteindre les artères faciale ou linguale, l'une des carotides, ou la jugulaire interne, ou bien enfin les nerfs hypo-glosse, pneumo-gastrique ou grand symphatique. Plus profondément, on arriverait dans le pharynx. Sur la ligne médiane, le danger est beaucoup moindre, puisqu'il n'y a point d'artères volumineuses.

L'ordre de superposition des parties est le suivant : 1° la peau; 2° du tissu cellulaire dense; 3° le peaucier; 4° du tissu cellulaire lamelleux, dans lequel serpentent les nerfs superficiels; 5° l'aponévrose; 6° le digastrique, le stylo-hyoïdien, le mylo-hyoïdien, la glande sous-maxillaire, l'artère faciale et sa veine collatérale, les ganglions lymphatiques, une petite portion de l'artère linguale, la sous-mentale et le nerf hypoglosse; 7° le génio-glosse, le canal de *Warthon*, l'hyo-glosse, l'artère linguale, le nerf de ce nom fourni par le maxillaire inférieur, les carotides, la jugulaire interne, et les nerfs situés derrière ces derniers vaisseaux; 8° le génio-glosse et la langue; 9° enfin, la bouche en haut, et le pharynx en arrière et en dedans.

SECTION II.

RÉGION SOUS-HYOÏDIENNE. (*Voyez* la Planche 3.)

Limitée, sur les côtés, par les saillies sterno-mastoïdiennes; en bas, par l'échancrure sus-sternale, et par la ré-

gion précédente en haut, elle représente un triangle assez régulier, dont la base est supérieure. Sur la ligne médiane, l'œil ou le toucher découvrent de haut en bas : d'abord, une échancrure horizontale demi-circulaire qui correspond à la membrane thyro-hyoïdienne; ensuite, la saillie laryngée formée par le cartilage thyroïde, et bien plus prononcée chez l'homme adulte que chez la femme et les enfans; plus bas, une dépression qui indique la membrane crico-thyroïdienne; ensuite, la saillie due au cartilage cricoïde, puis celle un peu moins relevée que détermine le haut de la trachée-artère; enfin, la dépression sous-thyroïdienne, profondément excavée chez les sujets maigres, superficielle et à peine distincte, au contraire, chez ceux qui ont de l'embonpoint.

Chez un homme adulte et de moyenne stature, la tête étant légèrement renversée, il y a six pouces de l'os hyoïde au sternum; de l'hyoïde au sinus de la glande thyroïde, il y a deux pouces et demi; du bord inférieur de cette glande au sternum, on trouve également deux pouces et demi. En bas, les deux muscles sterno-mastoïdiens sont séparés par un écartement d'un pouce seulement, tandis qu'en haut de la région il y a trois pouces de distance entre eux.

PARTIES CONSTITUANTES.

1°. La Peau.

Elle offre les mêmes caractères que dans la région sus-hyoïdienne; seulement elle est plus mince encore, n'est pas recouverte de poils, renferme moins de follicules sébacés, et est plus extensible.

2°. La Couche sous-cutanée.

Cette couche est également formée de trois lames disposées comme sous la mâchoire; mais le peaucier laisse sur la ligne

médiane un espace libre plus grand, dans lequel les deux feuillets cellulaires sont confondus de manière à donner une densité plus forte au *fascia*, qu'on pourrait nommer *fascia superficialis* du cou; et, pour le dire par anticipation, le *fascia superficialis* existe sur toutes les régions du corps; seulement il revêt les apparences fibreuses dans quelques points, tandis qu'ailleurs il reste celluleux, et cela suivant la nature et les fonctions des organes qu'il recouvre. Ici, par exemple, il est épais et résistant sur la ligne médiane; mais sur les côtés, il est mince et moins distinct, parce que ses lames ont été dédoublées pour loger le peaucier. Du reste, c'est dans ses lames internes que rampent des filets nerveux du plexus cervical et des vaisseaux, parmi lesquels on distingue la veine jugulaire antérieure, quand elle existe.

3°. L'Aponévrose.

Continue, en haut, avec celle de la région précédente, elle passe, en dehors, dans la région sus-claviculaire, et se fixe, en bas, au sternum et à la clavicule. Sa surface externe est égale, et en contact avec le *fascia superficialis;* sa face interne ou postérieure est extrêmement compliquée. Pour rendre sa description plus claire, nous l'examinerons de haut en bas sur la ligne médiane, et la suivrons ensuite de la ligne médiane vers les côtés.

Attachée à l'os hyoïde, elle reste simple jusqu'au-dessus de la glande thyroïde; alors elle se dédouble pour former un sac à cet organe; ses deux feuillets ensuite se rapprochent en formant des gaînes aux veines thyroïdiennes; enfin, ils s'écartent de nouveau, en descendant sur le haut du sternum, pour se fixer, l'un en avant de cet os, et l'autre en arrière. Ce dernier écartement n'est rempli que par du tissu lamineux et des cellules adipeuses; ce qui rend l'exca-

vation sternale plus ou moins profonde, suivant que ces éléments y sont plus ou moins abondans. Il faut noter que des abcès qui se formeraient dans cet espace devraient être ouverts de bonne heure, dans la crainte qu'ils ne se fissent jour en perçant la lame postérieure. Cette lame postérieure, se dédoublant à son tour, constitue les gaînes des vaisseaux thyroïdiens, et pénètre dans la poitrine, où nous la reverrons se continuer avec le péricarde.

En la prenant sur la ligne médiane pour la suivre de chaque côté, l'aponévrose cervicale forme autant de gaînes qu'il y a de muscles, de nerfs et de vaisseaux; c'est-à-dire, qu'arrivées près de chacun de ces organes, les lames du *fascia* s'écartent pour les envelopper. Ainsi, par exemple, nous trouvons une gaîne bien distincte pour le muscle sterno-hyoïdien; une autre pour le sterno-thyroïdien; une troisième pour l'omo-hyoïdien; une quatrième, plus forte que toutes les autres, pour le sterno-mastoïdien; une cinquième pour l'artère carotide; une sixième pour la veine jugulaire interne; enfin, le nerf grand sympathique, la huitième paire, les artères thyroïdiennes, la jugulaire externe en reçoivent aussi chacun un canal fibreux. Elle enveloppe encore la trachée, passe derrière le pharynx, se recourbe ensuite sur le devant des muscles droits antérieurs de la tête, et longs du cou; se porte sur les apophyses transverses, auxquelles elle s'attache; embrasse le scalène antérieur, et va se continuer, d'une part, avec le feuillet externe, qui vient la rejoindre en arrière du muscle sterno-mastoïdien; de l'autre, avec les lamelles de l'aponévrose de la région sus-claviculaire. C'est à cause de cette disposition lamelleuse, sans doute, que le *fascia cervicalis* n'a que rarement été décrit comme une aponévrose : cependant on ne peut lui refuser la texture fibreuse chez un grand nombre de sujets, et notamment chez les vieillards et les in-

dividus maigres. Tous les anatomistes, d'ailleurs, ainsi que les chirurgiens, ont dit que tous les vaisseaux, les nerfs et les autres organes qui entrent dans la composition de la région cervicale, étaient unis par du tissu cellulaire dense, extensible, formé de lamelles plus ou moins fortement appliquées les unes contre les autres. Il est digne de remarque que jamais la graisse ne se développe entre les nombreuses couches de ce *fascia*, et que c'est toujours en dehors de lui qu'elle s'accumule chez les personnes qui ont de l'embonpoint.

Cette disposition anatomique est des plus importantes à connaître; elle explique d'abord la rapidité avec laquelle les abcès se forment dans les inflammations profondes du cou; ensuite pourquoi le pus fuse dans divers sens, plutôt que de faire saillie sous la peau; comment ces inflammations envahissent presque toujours une grande étendue de surface. Elle fait voir aussi que les foyers purulens ou autres doivent être ouverts aussitôt que leur existence est positivement reconnue, si on ne veut s'exposer à les voir se répandre dans la poitrine. La lame externe, plus résistante qu'aucune des profondes, fait que les tumeurs qui naissent au-dessous se portent plutôt en arrière que de proéminer au dehors; qu'elles peuvent ainsi comprimer la trachée, l'œsophage, les vaisseaux, etc., de manière à produire des accidens graves avant que leur volume paraisse considérable à l'extérieur. Enfin, dans les opérations, il est indispensable de se rappeler l'arrangement de l'aponévrose cervicale, quand on veut mettre à découvert quelqu'organe de cette région.

4°. Les Muscles.

Les premiers qui se rencontrent sont les sterno-mastoïdiens. Ces muscles, dont le bord interne forme les limites de la région, méritent une attention particulière, quand on

pratique la ligature de la carotide. C'est leur bord antérieur qui sert de guide pour les incisions; et comme ce bord est mince et aplati chez quelques sujets, il est bien de se rappeler la direction de ses fibres, et de ne pas oublier qu'il est séparé des autres muscles par une lame aponévrotique assez épaisse. Sans cela, on pourrait tâtonner long-tems, et diviser les muscles sterno-hyoïdien et sterno-thyroïdien, au lieu de renverser simplement le sterno-mastoïdien. Nous avons vu bien souvent des élèves tomber dans cette méprise, en leur faisant manœuvrer les opérations sur le cadavre.

Viennent ensuite les sterno-hyoïdiens, qui circonscrivent un triangle très-allongé, dont la base est inférieure, et dans lequel on remarque de haut en bas sous l'aponévrose : le milieu de la membrane thyro-hyoïdienne, l'angle du cartilage thyroïde, la membrane et l'artère crico-thyroïdiennes, le cartilage cricoïde, l'union des deux lobes de la glande thyroïde, les veines thyroïdiennes et la trachée-artère. C'est par conséquent dans ce triangle que se pratiquent la *laryngotomie*, la *bronchotomie*, etc. Enveloppé dans sa gaîne, le sterno-mastoïdien recouvre la partie inférieure du muscle sterno-hyoïdien, dont il est séparé par toute l'épaisseur de l'articulation sterno-claviculaire. Dans le reste de sa surface externe, ce dernier muscle n'est éloigné de la peau que par les veines sous-hyoïdiennes, l'aponévrose et la couche sous-cutanée. Ses usages étant de fixer l'os hyoïde pendant l'abaissement de la mâchoire et de la langue, ou de le rapprocher du cartilage thyroïde, il importe de ne pas le diviser en travers dans les opérations. Il appuie sur le sterno-thyroïdien, seulement dans sa moitié inférieure; ensuite il le dépasse vers la ligne médiane, et recouvre alors immédiatement la glande thyroïde, les cartilages du larynx et le creux thyro-hyoïdien.

Nous avons maintenant à examiner le muscle sterno-thyroï-

dien, qui est un peu plus large que le précédent derrière lequel il est placé, et qui circonscrit, comme lui, avec son semblable, un triangle très-allongé, mais disposé en sens inverse. On voit dans ce triangle les mêmes parties que nous avons indiquées pour l'autre, et de plus, en haut, une portion du muscle sterno-hyoïdien. La face externe du sterno-thyroïdien est croisée par la branche horizontale de l'artère thyroïdienne en haut; l'anastomose du *ramus descendens noni* et le petit plexus qui s'en échappe, la parcourent en bas, et se glissent entre elle et le muscle précédent. Ce muscle repose de bas en haut sur le plexus veineux thyroïdien et la carotide, sur la thyroïde, ses artères, et la face externe du cartilage scutiforme, à laquelle il se fixe. Il correspond aussi, d'une manière plus ou moins éloignée, au tube aérifère, à l'œsophage, aux nerfs récurrens, etc. Les deux muscles sterno-thyroïdiens sont séparés l'un de l'autre par un intervalle d'environ un pouce, vers le milieu de la région : cet intervalle diminue ou s'agrandit ensuite, à mesure qu'on se rapproche du sommet ou de la base du triangle.

En quatrième lieu, nous trouvons la portion antérieure de l'omoplat-hyoïdien, recouvert, au moment où il se dégage de dessous le sterno-mastoïdien, par la veine jugulaire antérieure et par une branche de l'artère thyroïdienne supérieure. Engaîné dans le *fascia cervicalis*, il est séparé de la peau par des rameaux du plexus cervical et la couche sous-cutanée : ce qui fait que, chez quelques individus, on peut le sentir sous la peau. En montant vers l'os hyoïde, il croise la veine jugulaire interne, la carotide, les nerfs grand-sympathique et pneumog-astrique, la branche descendante de l'hypo-glosse, l'artère thyroïdienne supérieure, le muscle thyro-hyoïdien, la membrane de ce nom, enfin les muscles qui viennent d'être examinés.

L'omoplat-hyoïdien circonscrit deux triangles, que le chirurgien doit bien connaître.

L'un est supérieur, et limité par la région sus-hyoïdienne en haut, par le muscle sterno-mastoïdien en dehors ; l'omo-hyoïdien en forme la limite interne et inférieure. Dans ce triangle que nous nommerons *omo-hyoïdien*, on rencontre les organes suivans : la veine jugulaire interne et les troncs de la linguale et de la faciale, le rameau descendant de l'hypoglosse, la huitième paire, le nerf laryngé supérieur, le grand-sympathique, la carotide primitive dans la longueur d'un pouce environ; puis l'origine des carotides externe et interne, celle des artères faciale, linguale, occipitale, et quelquefois de la pharyngée inférieure; la thyroïdienne supérieure s'y rencontre toujours, et c'est là qu'il est facile de la découvrir et de la lier, comme il sera dit plus bas; on y voit enfin le muscle thyro-hyoïdien, une petite portion des constricteurs inférieur et moyen, le cartilage thyroïde, sa corne supérieure, et le côté de la membrane thyro-hyoïdienne.

L'autre, qu'on pourrait appeler *omo-trachéal*, beaucoup plus étendu que le premier, est limité par le muscle omoplat-hyoïdien en haut et en dehors, par le sterno-mastoïdien en dehors et en bas, et par la trachée-artère en dedans. Il présente à considérer : la totalité des muscles sterno-hyoïdiens et thyroïdiens, une petite portion du thyro-hyoïdien, un lobe de la thyroïde, les artères qui s'y distribuent, les veines sous-hyoïdienne , le plexus du nerf hypo-glosse, le côté du cartilage cricoïde, de la trachée, de l'œsophage, le nerf récurrent, l'artère carotide primitive, la thyroïdienne inférieure, les nerfs grand sympathique et pneumo-gastrique, les jugulaires interne et antérieure, enfin l'artère vertébrale.

Les thyro-hyoïdiens sont les derniers muscles superficiels qu'on trouve dans cette région; recouverts par tous les

autres, appuyant à nu sur le cartilage thyroïde, ils sont séparés de la membrane thyro-hyoïdienne par un espace assez considérable. C'est derrière leur bord postérieur que le nerf laryngé s'engage entre l'os hyoïde et le cartilage thyroïde, avant de pénétrer dans le larynx. Ils ne présentent d'ailleurs aucune considération chirurgicale.

Les muscles longs du cou, une partie des grands droits antérieurs de la tête, situés profondément sur les apophyses transverses et le corps des vertèbres cervicales, appartiennent encore à la région sous-hyoïdienne. Entre les premiers et les scalènes, existe un triangle, que parcourt l'artère vertébrale avant de s'engager dans le trou des apophyses transverses.

5°. Les Artères.

Elles sont nombreuses et très-importantes; les artères carotides sont celles qui méritent le plus d'attention.

La carotide droite est plus courte, plus près de la ligne médiane, plus antérieure et plus grosse que la gauche : ce qui tient à ce qu'elle est donnée par le tronc brachio-céphalique. Cette disposition est un motif de plus pour ne pas attaquer l'œsophage de ce côté, pour ne pas appliquer la ligature sur l'artère trop près de la partie inférieure du cou, enfin pour prendre des précautions, quand on pratique la *trachéotomie*. En avant, la carotide gauche est d'abord séparée de la portion sternale du muscle sterno-mastoïdien par un intervalle de l'étendue d'un pouce environ, et rempli par du tissu cellulaire, de la graisse, des veines assez volumineuses, des branches descendantes du plexus cervical, etc. A droite, cet intervalle est moins considérable, et l'artère est plus rapprochée du bord antérieur du muscle. Ces vaisseaux sont ensuite recouverts tous les deux par la face interne de ce même muscle, par le bord postérieur du sterno-thyroïdien, l'omo-hyoïdien, qui les

croise; par le *ramus descendens noni*, appuyé quelquefois sur la gaîne artérielle, par la glande thyroïde elle-même, toutes les fois qu'elle est un peu développée, et médiatement par l'aponévrose cervicale, la couche sous-cutanée et la peau. Mais comme le muscle sterno-mastoïdien se déjette en arrière à mesure qu'il monte, il en résulte que l'artère carotide est d'autant plus superficielle qu'elle est plus supérieure, et, par conséquent, d'autant plus facile à lier. En arrière, elle repose sur le grand-sympathique, sur les filets cardiaques de ce nerf et du pneumo-gastrique, qui sont comme collés à sa gaîne; sur l'artère thyroïdienne inférieure, vis-à-vis du muscle omo-hyoïdien ou un peu plus bas; sur la cervicale ascendante, la vertébrale et sa veine; immédiatement, enfin, sur le devant de la base des apophyses transverses cervicales et du triangle limité par les scalènes antérieurs et longs du cou.

Il suit de ces rapports de la carotide en arrière, qu'à la rigueur, elle pourrait être efficacement comprimée du côté gauche, en attendant qu'on pût y placer une ligature, si elle était ouverte à quelque distance au-dessus du sternum. Toutefois, dans ce cas, il ne faudrait pas oublier que la pression des nerfs ne pourrait pas être supportée long-tems.

En dehors, elle est côtoyée par le nerf de la huitième paire, puis par la veine jugulaire interne, et le nerf diaphragmatique; en bas, par le tronc de l'artère cervicale ascendante, par celui de la thyroïdienne inférieure, le plexus cervical, et les parties qui constituent la région sus-claviculaire. En dedans, elle touche, dans plusieurs points, les constricteurs inférieur et moyen du pharynx, la trachée-artère à droite, et l'œsophage à gauche. Elle en est séparée par du tissu cellulaire dense et lamelleux, par le nerf récurrent et divers filets du grand-sympathique, par l'artère thyroïdienne inférieure; en sorte que, près du sternum,

les deux carotides ne sont éloignées l'une de l'autre que par la trachée, c'est-à-dire par un intervalle d'environ un pouce ou dix-huit lignes. En haut, au contraire, elles sont écartées par toute l'épaisseur du larynx.

En conséquence de ces dispositions anatomiques, on ne peut arriver à l'artère carotide primitive qu'en la cherchant par le côté externe, en dehors du muscle sterno-mastoïdien, dans son tiers inférieur, ou plutôt par son côté antérieur, dans toute son étendue. Dans le premier sens, un instrument ne pourrait l'atteindre qu'après avoir divisé la jugulaire interne; dans le second, au contraire, il n'y a pas de vaisseaux importans au devant d'elle. Aussi, toutes les fois qu'on en fait la ligature, c'est sur sa partie antérieure qu'on cherche à tomber, et voici les organes que l'instrument doit traverser : 1° la peau, parallèlement au sterno-mastoïdien, mais de manière que, si c'est en haut, l'incision soit en dedans du bord musculaire; tandis qu'en bas, il vaudrait mieux qu'elle fût un peu en dehors, à cause de la direction de l'artère : cette remarque n'est rigoureusement applicable qu'à gauche; 2°. l'aponévrose, formant une double lame devant et derrière le muscle, qui doit être renversé en dehors, après la division de ce *fascia;* 3° une lame fibreuse, plus mince, très-extensible, qui se porte des muscles sterno-hyoïdiens et thyroïdiens, ainsi que de la trachée-artère, au devant des vaisseaux, pour aller se confondre en dehors avec la lame profonde du muscle sterno-mastoïdien. C'est dans cette lame que rampent ordinairement quelques filets du plexus cervical, et la branche descendante de l'hypo-glosse; c'est elle qui donne une gaîne au scapulo-hyoïdien, que l'on est obligé de diviser aussi quelquefois, et qui croise la carotide de telle sorte que, pour la lier dans le triangle *omo-hyoïdien*, on doit l'abaisser en le portant en dedans, et le repousser en haut et en dehors au contraire,

si l'opération est pratiquée dans le triangle *omo-trachéal:* de cette manière, on pourra presque toujours se dispenser de couper en travers ce petit muscle; 4° l'étui que l'aponévrose fournit à l'artère, et dont l'ouverture est une des parties les plus délicates de l'opération; si l'on agit trop en dehors, on court risque d'ouvrir la jugulaire; si on incise directement sur l'artère, on pourrait atteindre ce vaisseau lui-même. Cependant, si cette gaîne n'est pas divisée, on comprendra presque immanquablement dans la ligature, en même tems que la carotide, et la branche de l'hypo-glosse, et les nerfs cardiaques, qui adhèrent plus ou moins à sa surface extérieure. C'est pour cette raison qu'après avoir écarté l'artère de la veine, on saisit ce canal fibreux sur la première avec des pinces, pour lui faire une petite incision en dédolant, de la même manière que quand on ouvre un sac herniaire. Alors il sera facile d'agrandir cette incision, si on le juge convenable, à l'aide d'une sonde cannelée, qu'on glissera entre l'aponévrose et le vaisseau. En se comportant ainsi, l'artère seule sera prise, tous les nerfs seront évités, et les suites de l'opération seront moins redoutables.

Toutes les fois qu'on pratiquera la ligature des carotides primitives pour un anévrysme, une blessure, ou bien une maladie quelconque de leurs branches, on devra le faire de préférence dans le triangle *omo-hyoïdien*, attendu qu'ici l'espace est plus large et que les vaisseaux sont plus superficiels. Quand l'anévrysme occupe le tronc, au contraire, on est bien forcé de placer la ligature dans un point plus rapproché du sternum; et, dans ce cas, l'opération sera plus facile à droite, mais aussi plus dangereuse, à cause de la proximité de la sous-clavière, qui gênera la formation du caillot, dans l'origine de la carotide.

La division de la carotide commune se fait vis-à-vis du

bord supérieur du cartilage thyroïde, au niveau de la partie inférieure de la troisième vertèbre cervicale; de sorte que la région sous-hyoïdienne renferme environ un pouce des carotides interne et externe. Ces deux troncs présentent les mêmes rapports généraux que l'artère qui leur a donné naissance. L'externe, qu'il vaut mieux appeler ici superficielle, est placée en avant et même un peu en dedans de l'interne, qui est plus volumineuse, et qui reste située sur le devant du rachis. On ne doit point appliquer de ligature sur ces deux branches dans un point aussi rapproché de leur origine. Dans les cas qui sembleraient l'exiger, la même opération pratiquée sur le tronc commun devrait toujours être préférée.

Avant d'entrer dans la région sus-hyoïdienne, l'artère carotide externe fournit ordinairement la thyroïdienne supérieure, la maxillaire externe, la linguale et la pharyngée.

La première est celle qui offre le plus d'intérêt, sous le rapport chirurgical. Nous avons indiqué les particularités relatives aux autres dans la région sous-maxillaire. Cette branche se sépare du tronc au niveau ou un peu au-dessous de la corne de l'os hyoïde, pour arriver à la partie supérieure et externe de la glande thyroïde; elle suit une direction tortueuse, mais en général oblique en bas et en avant. Enveloppée dans les lames profondes du *fascia cervicalis*, elle est recouverte un peu par le sterno-mastoïdien, par du tissu cellulaire, par l'aponévrose du cou, la couche sous-cutanée et la peau; elle est croisée par le rameau de l'hypo-glosse; derrière elle, se rencontrent le nerf laryngé supérieur, et de nombreux filamens du grand-sympathique. Dans ce trajet, l'artère thyroïdienne supérieure donne un rameau hyoïdien, qui se distribue à la membrane thyro-hyoïdienne, en suivant le bord inférieur de l'os, et qui peut être blessé dans les tentatives de suicide.

Elle en fournit un second qui descend derrière la glande, en dedans et sur le devant de la gaîne carotidienne. Ce rameau devrait être repoussé vers la trachée, si on liait la principale artère du cou dans ce point. Un troisième, le laryngé, s'engage entre les constricteurs et le bord postérieur du muscle thyro-hyoïdien, sur la membrane de ce dernier nom, la traverse, et va se perdre dans le larynx. Ici, l'artère thyroïdienne donne ensuite à la glande des branches nombreuses et d'un gros calibre qui fournissent à leur tour un certain nombre de rameaux, parmi lesquels nous remarquerons surtout le crico-thyroïdien, lorsque nous examinerons le larynx et la trachée. Toutes ces branches se ramifient dans le tissu glandulaire, s'anastomosent avec celles du côté opposé, avec celles de la thyroïdienne inférieure, et constituent dans cet organe un réseau très-riche, qui peut donner lieu quelquefois à des hémorragies très-abondantes, quoique les carotides n'aient pas été blessées. Nous pensons même que, sans mettre en doute la bonne foi des auteurs qui les ont publiées, la plupart des observations d'hémorragies produites par l'ouverture des carotides primitives, interne ou externe, qu'on dit avoir été guéries sans ligature, doivent être rapportées à la division du tronc thyroïdien ou de ses branches, ou bien à celle de la faciale, de la linguale, etc.

D'après sa disposition, le tronc de la thyroïdienne supérieure pourrait facilement être mis à découvert et lié, dans le trajet d'une ligne tirée de la corne de l'os hyoïde au devant et en bas du cartilage thyroïde, ou bien en faisant une incision oblique en bas et en dehors, depuis l'hyoïde jusqu'au muscle sterno-mastoïdien, ou bien enfin en divisant les parties parallèlement à ce dernier muscle dans le triangle *omo-hyoïdien*. Dans cet espace, en effet, l'artère, avant d'arriver à la glande,

n'est recouverte que par le *ramus descendens noni*, quelques veines, l'aponévrose, et les tégumens communs.

On remarque encore dans cette région deux artères considérables : ce sont la thyroïdienne inférieure et la vertébrale.

La première, d'abord placée en arrière de la carotide commune et de la jugulaire interne, des nerfs pneumo-gastrique et grand-symphatique, au devant des muscles scalène et long du cou, remonte ensuite, en serpentant, derrière la partie inférieure de chacun des lobes de la glande thyroïde, où elle se termine, en donnant un grand nombre de branches qui s'anastomosent avec celles du côté opposé, et la thyroïdienne supérieure. Du côté gauche, quand cette artère s'engage très-bas derrière la carotide, elle peut être postérieure au canal thoracique ; elle est en même temps plus rapprochée de l'œsophage qu'à droite. En avant et en dehors, elle est croisée par la branche cervicale du nerf lingual; c'est en dedans et en arrière, au contraire, que se trouve le laryngé inférieur. Presque toujours la thyroïdienne inférieure se rencontre dans le haut du triangle *omo-trachéal*, dans la direction du muscle omo-hyoïdien, derrière lequel elle est aussi quelquefois directement située; circonstance importante à noter pour la ligature de ce vaisseau. Cette opération se pratiquerait sans difficulté en suivant le même procédé que pour la carotide; seulement, au lieu d'ouvrir la gaîne de cette dernière, il faudrait la repousser en dehors, pendant qu'on écarterait en dedans la glande thyroïde et la trachée, et reporter le muscle omoplat-hyoïdien en haut. L'artère se trouvera toujours quelques lignes plus haut ou quelques lignes plus bas dans cet espace, tout près du faisceau charnu. En appliquant la ligature, il convient de ménager les deux nerfs

principaux qui passent devant et derrière le vaisseau; en conséquence, on se conduira différemment, en raison de la position des parties; si les troncs nerveux étaient très-rapprochés de la trachée, la sonde cannelée devrait être portée de bas en haut et de dedans en dehors : on la porterait dans un sens inverse, si ces nerfs étaient plus près de la carotide.

La ligature des artères thyroïdiennes inférieure et supérieure est une opération qui paraît devoir être assez souvent pratiquée; elle peut trouver son application, d'abord, quand l'un de ces vaisseaux est directement ouvert par un instrument tranchant, ou par une autre cause quelconque; ensuite, dans le *bronchocèle*, pour déterminer l'atrophie de la glande thyroïde; enfin, pour l'extirpation du corps thyroïde lui-même : ce qui a déjà été fait par plusieurs chirurgiens de mérite, et notamment par le célèbre *Walther*, de Bonn. Mais il faut se rappeler alors qu'une cinquième artère thyroïdienne existe quelquefois sur la ligne médiane.

Nous avons assez souvent rencontré cette branche, décrite d'abord par *Neubauer*, en 1772, et depuis par presque tous les anatomistes exacts. Elle naît quelquefois du tronc innominé, mais plus souvent de la crosse aortique; elle monte ensuite d'une manière plus ou moins flexueuse vers la partie inférieure de la glande, au devant de la trachée, recouverte par les veines thyroïdiennes, l'aponévrose et la peau. L'existence de cette artère rendrait très-dangereuse la *trachéotomie*, et sa ligature ne serait pas sans quelque difficulté, à cause des veines très-grosses qui existent ordinairement au devant d'elle. Il est bien de savoir aussi que les artères thyroïdiennes varient beaucoup pour le volume, la position, et même pour le nombre. Il faut se souvenir surtout d'une variété indiquée par *F. Meckel*, et dans laquelle la thyroïdienne de *Neubauer*, née de l'artère brachio-céphalique, se portait au lobe gauche

de la glande, en croisant la face antérieure de la trachée; en sorte qu'elle eût été nécessairement blessée, si l'ouverture du canal aérifère avait été pratiquée. D'après M. *Meckel, Burns* a rencontré la même anomalie; mais nous n'avons pas trouvé ce fait dans l'ouvrage de ce dernier auteur.

La deuxième ou la vertébrale, vient aussi de la sous-clavière; pour entrer dans la région sous-hyoïdienne, elle croise très-obliquement, de dehors en dedans et de bas en haut, la veine jugulaire interne et l'artère carotide, derrière lesquelles elle se trouve placée; de manière que chez certains sujets elle déborde un peu en dedans l'artère carotide commune. Le grand-sympathique et la huitième paire la croisent dans le même sens; en sorte qu'en bas, ces nerfs sont en dedans de l'artère, tandis qu'en haut, ils sont en dehors. Son côté interne est longé par le muscle long du cou, puis par le nerf laryngé inférieur, l'œsophage et la trachée; par dehors, elle est en rapport avec le ganglion cervical moyen et les filets qui en partent, avec le diaphragmatique et le muscle scalène antérieur; enfin, elle s'engage dans le canal des apophyses transverses cervicales, qu'elle parcourt pour arriver au crâne.

6°. Les Veines.

Elles sont nombreuses et importantes dans la région sous-hyoïdienne; les principales sont :

a. La jugulaire interne. Cette veine suit le même trajet que l'artère carotide, au côté externe de laquelle elle est placée. Une gaîne cellulo-fibreuse commune enveloppe ces deux vaisseaux; mais néanmoins ils ont chacun leur membrane celluleuse particulière. On distingue la veine de l'artère : d'abord, par le peu d'épaisseur de ses parois, qui s'affaissent, et sont presque transparentes; par sa position toujours externe; enfin, par la couleur du sang.

Sur le cadavre, la veine jugulaire interne est ordinairement applatie, de manière à former un demi-canal applique sur la moitié externe de l'artère carotide. Pendant la vie, son volume relatif est beaucoup plus considérable, en sorte qu'elle recouvre une plus ou moins grande partie de la face antérieure de l'artère; mais ce volume augmente pendant l'expiration, et diminue lors de l'inspiration. Il suit de là que la veine jugulaire interne sera d'autant plus volumineuse pendant la pratique de certaines opérations, que la gêne de la respiration sera plus grande: aussi doit-on s'efforcer de calmer l'agitation des malades, et les engager à faire de grandes inspirations. C'est lors de la ligature de la carotide surtout que ce gonflement et cet affaissement alternatifs causent beaucoup d'embarras à l'opérateur. Il est vrai qu'à la rigueur on pourrait l'empêcher, en comprimant la veine au-dessus du lieu où l'on veut découvrir l'artère. La veine jugulaire interne est recouverte en avant par les parties qui cachent la carotide primitive; seulement, comme elle est plus extérieure, le muscle sterno-mastoïdien est, dans une plus longue étendue, placé devant elle; en dehors, cette veine est côtoyée par le nerf diaphragmatique et par le plexus cervical en général; en dedans, elle touche l'artère carotide, et lui est quelquefois même comme collée; en arrière, elle croise l'artère thyroïdienne inférieure en bas, et les rameaux nerveux du plexus cervical, qui s'anastomosent avec le grand sympathique, en haut. Dans ce dernier sens, elle couvre ordinairement l'artère cervicale ascendante, et repose sur le côté interne du scalène antérieur. C'est entre sa partie postérieure interne et la carotide que sont placés les nerfs de la huitième paire et grand-sympathique; de manière que, pour ne pas courir le risque de blesser ces derniers organes en cherchant à isoler la veine, il conviendrait

de la soulever avec la sonde par sa partie interne. En tombant dans la veine sous-clavière, la jugulaire cache ordinairement l'artère vertébrale. Sa partie antérieure reçoit un grand nombre de veines qui croisent de cette manière la carotide commune, et qui méritent d'être notées, à cause des obstacles qu'elles apportent à l'exécution de la ligature de l'artère principale du cou. Ces branches veineuses nuisent d'autant plus, dans ce cas, qu'elles n'ont rien de fixe, ni pour le nombre, ni pour le volume, ni pour la position. Quoi qu'il en soit, elles appartiennent toutes aux organes qui constituent les régions sus et sous-hyoïdiennes, et sont particulièrement rassemblées au-dessous de la corne de l'os hyoïde, d'une part, et de l'autre, dans le bas de la région, au-dessus de l'articulation sterno-claviculaire. Il faut dire encore que souvent quelques rameaux veineux d'un certain calibre arrivent aussi de la région sus-claviculaire et du devant de la poitrine dans ce dernier point, à gauche surtout, soit qu'ils se rendent directement dans la sous-clavière, soit qu'ils tombent dans la jugulaire interne.

Quand cette disposition existe, il en résulte un plexus plus ou moins compliqué, qui pourrait ajouter aux difficultés que présente la ligature de la sous-clavière en dedans du muscle sterno-mastoïdien (1). Il suit aussi de cet arrangement que, pour éviter plus aisément ces veines, quand on cherche la carotide, il vaut mieux la découvrir immédiatement au-dessous ou au-dessus du muscle omoplat-hyoïdien.

b. La jugulaire externe. Elle appartient ordinairement à la région sus-claviculaire, où nous l'examinerons; mais quelquefois cependant on la trouve dans la région sous-hyoïdienne, où elle peut exister alors en même tems qu'une autre

(1) Langenbeck, *loco cit.*

se trouve dans la position habituelle. Dans ce cas, elle est ordinairement plus petite, et l'autre porte le nom de jugulaire antérieure. Nous avons rencontré quelquefois la jugulaire antérieure avec l'externe, et trois fois nous l'avons trouvée seule sur le cadavre. Tantôt cette dernière veine reçoit la plupart des branches de la face et de la région sous-maxillaire; tantôt, au contraire, elle paraît formée seulement par quelques branches thyroïdiennes qui se sont écartées de leur direction naturelle. Son tronc s'ouvre quelquefois près du larynx, dans la jugulaire interne; plus souvent il descend isolé jusqu'au bas du cou, et s'abouche alors dans le même vaisseau; mais quelquefois aussi il va directement dans la sous-clavière du côté gauche surtout.

Il est des sujets chez lesquels cette veine est très-grosse, en sorte qu'on l'ouvrirait aussi facilement que l'externe, et de la même manière, si la chose était nécessaire.

En général, elle est placée superficiellement sur l'aponévrose, quand elle remplace la veine jugulaire externe; d'autres fois elle rampe entre les muscles et le *fascia cervicalis* qu'elle traverse, et cela arrive spécialement quand elle vient de la glande thyroïde. C'est pour cette raison qu'il faut diviser les tissus avec beaucoup de précaution quand on pratique quelque opération sur les organes profonds, afin de pouvoir la lier ou l'écarter, si on en redoute la division.

c. Les veines thyroïdiennes. Elles sont plus grosses, proportion gardée, chez l'enfant que chez l'adulte, et chez la femme que chez l'homme. En général, leur volume est en raison directe de celui de la glande. On peut les rapporter à deux ordres : les unes suivent la direction de leurs artères collatérales, sont un peu plus superficielles, et croisent antérieurement les carotides pour se rendre dans la jugulaire interne; les autres se rassemblent au-dessous de la glande pour former trois, quatre

ou cinq branches principales qui descendent au devant de la trachée, où elles constituent une espèce de plexus, entre les muscles sterno-thyroïdiens et sterno-hyoïdiens. C'est ce plexus sous-thyroïdien qui rend dangereuse la *trachéotomie*, attendu qu'il est difficile d'éviter toutes ces veines, et par conséquent l'hémorragie. Il est enveloppé dans un tissu cellulaire lamelleux, et ses branches se jettent dans les sous-clavières, en se rapprochant du conduit aérifère. Il convient de remarquer qu'il serait plus facile d'arriver à la trachée, sans blesser ces veines, dans le voisinage du sternum, qu'immédiatement au-dessous de la glande thyroïde, parce que, dans le premier point, ces vaisseaux sont placés parallèlement, tandis que, dans le second, ils s'entre-croisent diversement. Ils sont d'ailleurs situés sous l'aponévrose : ce qui les empêche de se dessiner sous la peau, même dans les cas de dilatation variqueuse.

d. Les autres veines de la région sous-hyoïdienne viennent toutes se rendre dans l'une des branches précédentes, et ne méritent pas d'autre considération. La faciale et la linguale y descendent à la vérité, et se trouvent au-dessous de la grande corne de l'os hyoïde; mais elles font partie de celles qui croisent l'artère carotide en haut, et qui ont été indiquées au commencement de ce paragraphe.

7°. Les Lymphatiques.

Ces vaisseaux sont nombreux et assez bien connus ; il en est qui descendent dans les ganglions du médiastin, d'autres qui vont dans les ganglions de l'aisselle; mais la plupart se terminent sous le muscle sterno-mastoïdien.

Dans cette région, les ganglions sont très-importans à bien connaître, à cause des maladies nombreuses auxquelles ils sont sujets; ils forment d'abord une chaîne très-remar-

quable autour de la carotide et de la jugulaire internes; il y en a quelques autres moins volumineux placés, derrière le plexus sous-thyroïdien, sur le devant de la trachée, et quelquefois enfin on en trouve un sur le devant du larynx (1).

En se gonflant, ces ganglions peuvent en imposer pour différentes affections. Ainsi, le développement lent et graduel de l'un de ceux de la gouttière carotidienne peut faire croire à un anévrysme de la carotide ou de ses branches, ou bien de la thyroïdienne inférieure. L'erreur est quelquefois d'autant plus difficile à éviter, que les lames de l'aponévrose cervicale et le muscle sterno-mastoïdien leur opposant, chez certains sujets, une résistance assez forte, ils compriment fortement les vaisseaux en arrière, et troublent de cette manière la circulation.

Ceux qui sont placés au devant de la trachée-artère peuvent être pris pour un gonflement de la thyroïde; et nous pensons que, plus d'une fois, on a dit avoir enlevé cette glande, quand on avait simplement extirpé quelques-uns des ganglions environnans. Quoi qu'il en soit, comme ils correspondent à l'aponévrose dans les endroits où elle est la plus forte, en grossissant ils pressent la trachée, l'œsophage, et peuvent produire alors des accidens graves, en suspendant la respiration ou la déglutition.

Le ganglion décrit par *Burns* est également susceptible d'acquérir un très-gros volume, comme cet auteur l'a rencontré, de donner lieu à plusieurs erreurs, et d'entraîner des résultats fâcheux.

Enfin, on en rencontre de très-petits entre l'œsophage et la trachée, autour des nerfs récurrens. La profondeur de ces

(1) Burns.

derniers rendrait encore le diagnostic de leur état pathologique bien plus difficile à établir que celui des précédens.

8°. Les Nerfs.

Les nerfs de cette région sont en très-grand nombre, et méritent beaucoup d'attention.

a. Le plexus cervical en fournit de superficiels et de profonds.

Les premiers appartiennent aux rameaux qui remontent devant le larynx et sous le menton, entre l'aponévrose et le peaucier. Ils sont aplatis, durs, et paraissent être affectés à la sensibilité. Ces branches seront nécessairement divisées quand on fera la ligature de la carotide dans le triangle *omo-hyoïdien;* leurs anastomoses avec le facial expliquent les douleurs, quelquefois très-vives, que font naître à la face les tumeurs sous-cutanées du cou.

Les seconds sont les filets de communication avec le grand-sympathique, etc., et spécialement la branche qui s'anastomose en anse avec le *descendens noni.* En se dégageant de dessous le sterno-mastoïdien, cette branche croise très-obliquement le devant de la veine jugulaire avant de s'unir avec le filet de l'hypo-glosse; les autres rameaux du plexus cervical passent derrière les vaisseaux profonds du cou.

b. On trouve ensuite le *ramus descendens noni.* Séparé du tronc, ou plutôt le continuant depuis la hauteur de l'os hyoïde, il marche d'abord en dehors de la carotide interne, puis au devant de la carotide commune, sur laquelle il est souvent comme collé. Quelquefois il abandonne ce vaisseau, pour se rapprocher davantage du larynx ou de la trachée, mais plus communément pour se porter en dehors sur la veine jugulaire. Dans tous les cas, on doit bien se le rappeler lors de la ligature du tronc

carotidien; et nous devons faire remarquer qu'il vaudrait mieux alors faire la section complète de ce nerf, que de le comprendre dans la ligature. C'est aux environs du muscle scapulo-hyoïdien qu'il s'unit à la branche descendante interne du plexus cervical. Les filets qui naissent de cette union forment, chez certains sujets, en arrière ou au-dessous du muscle, une sorte de plexus que quelques personnes ont nommé *plexus cervical superficiel.*

Quoi qu'il en soit, ces filets, avant de se distribuer aux muscles, couvrent l'artère carotide primitive, et gênent plus ou moins, quand on fait la ligature de ce vaisseau dans le triangle *omo-trachéal.*

c. Nous trouvons en troisième lieu le pneumo-gastrique, le plus volumineux et le plus remarquable de tous les nerfs du cou. Placé devant la base des apophyses transverses cervicales et les parties molles qui reposent immédiatement sur elles, ce nerf est recouvert en même tems par la carotide et par la veine jugulaire internes : c'est donc entre et derrière ces deux vaisseaux qu'on le trouve constamment situé, au devant, en dehors et quelquefois en dedans du grand-sympathique, dont il est toujours très-rapproché. Dans ce lieu, le nerf pneumo-gastrique ne peut être confondu avec aucun autre organe. Le tissu cellulaire lamelleux qui l'enveloppe est dense et très-serré; et comme c'est ce même tissu cellulaire qui forme une gaîne à l'artère, il en résulte que, pour lier cette dernière, on doit prendre des précautions afin d'éviter le nerf. C'est pour atteindre plus sûrement ce but, et pour exercer moins de tiraillemens, qu'on porte le bout de la sonde immédiatement en dehors de la carotide, en laissant le pneumo-gastrique à la partie externe.

La chose est encore rendue beaucoup plus facile quand on prend le soin d'inciser la gaîne artérielle; et nous pensons

que cette incision peut toujours être pratiquée sans danger avec le bistouri par une personne un peu exercée. On y parvient sans peine en pinçant cette gaîne et en la soulevant, pour y faire une petite ouverture propre à permettre l'entrée de la sonde cannelée, qui sert alors de conducteur lorsqu'on veut agrandir la division. De cette manière, l'artère est parfaitement isolée, tous les nerfs sont laissés intacts, aucun tissu n'est déchiré, en un mot toutes les parties sont dans la meilleure disposition pour une prompte réunion.

Dans la région sous-hyoïdienne, deux branches principales sont données par le nerf pneumo-gastrique : ce sont les deux nerfs laryngés.

d. Le supérieur se sépare du tronc vis-à-vis de l'os hyoïde, et se trouve d'abord derrière la carotide, près de sa division ; ensuite il glisse en dedans d'elle pour arriver, d'une part, à la partie postérieure de la glande thyroïde, et de l'autre, sur la membrane thyro-hyoïdienne : tantôt il est plus élevé que l'artère thyroïdienne supérieure ; tantôt, au contraire, il est situé plus bas, mais toujours plus profondément. Cependant il suit à peu près la même direction que cette artère : ce qu'il est utile de ne pas oublier quand on veut lier le vaisseau, car la section du nerf entraînerait presque certainement le mutisme.

e. La branche inférieure ou le nerf récurrent, plus longue à gauche qu'à droite, attendu que, dans le premier sens, elle passe sous la crosse de l'aorte, tandis que, dans le second, elle se recourbe autour de la sous-clavière, remonte au larynx, en suivant la gouttière œsophago-trachéale, ou, si on l'aime mieux, entre l'artère carotide qui est en dehors, l'œsophage et la trachée, qui sont en dedans. D'abord plus près de l'artère, ce nerf se rapproche ensuite davantage des conduits respiratoire et alimentaire, auxquels il donne un-

grand nombre de rameaux. Il suit de là que le nerf laryngé inférieur peut être blessé dans *l'œsophagotomie;* il pourrait l'être encore dans l'extirpation de la glande thyroïde, dans la ligature des artères thyroïdiennes inférieures qui passent en avant, dans celle de la carotide commune pratiquée dans le triangle *omo-trachéal* et de la sous-clavière, en dedans du muscle sterno-mastoïdien.

f. Il faut noter aussi les filets cardiaques fournis par la huitième paire. Plus nombreux à gauche qu'à droite, ils restent long-temps derrière le tronc de la carotide ; peu consistans par eux-mêmes, leur ténacité est fortement augmentée par le tissu cellulaire dans lequel ils rampent; c'est surtout à la gaîne artérielle qu'ils adhèrent, notamment dans la moitié supérieure de la région, disposition qui fournit un motif de plus pour ouvrir cette gaîne quand on veut lier la carotide; sans cette précaution, en effet, il arriverait fréquemment que l'un des nerfs cardiaques du pneumo-gastrique serait compris dans l'anse du fil ; ce qui ne pourrait manquer de troubler plus ou moins l'action du cœur.

g. Placé plus profondément que le pneumo-gastrique et en dedans de ce cordon, le nerf de la vie intérieure est aussi caché par l'artère carotide; une partie de son ganglion supérieur, tout le ganglion moyen, quand il existe, les deux nerfs cardiaques, et des filets accessoires en grand nombre se trouvent dans cette région. Enveloppé dans le tissu lamelleux des parties profondes du cou, ayant à peu près les mêmes rapports avec les vaisseaux importans de cette partie, le nerf grand-sympathique est susceptible des mêmes applications chirurgicales que le nerf vague, quand on pratique ici des opérations.

9°. Le Larynx et la Trachée-artère.

Situé sur la ligne médiane, le canal laryngo-trachéal pré-

sente des rapports communs à toutes les parties qui le composent, et en offre aussi de particuliers à chacune d'elles. Il est recouvert dans toute sa longueur, en avant, par le double feuillet de l'aponévrose cervicale, par la couche celluleuse sous-cutanée, puis par la peau; plus en dehors, par les muscles sterno-hyoïdiens, l'aponévrose, le peaucier et les deux lames qui l'enveloppent, enfin par la peau. Plus profondément, les artères carotides, les nerfs pneumo-gastriques, grand-sympathique, et la veine jugulaire, le côtoient dans toute son étendue.

Les diverses portions de ce canal ont ensuite des rapports spéciaux, et doivent être examinées séparément.

a. Nous trouvons d'abord la *membrane thyro-hyoïdienne*, de la nature des ligamens jaunes, et dont la face postérieure écartée de l'épiglotte par un espace triangulaire qui est rempli de cellules adipeuses et qui loge la glande épiglottique, n'est séparée du pharynx que par la membrane muqueuse.

En avant, cette membrane est recouverte par une branche artérielle et quelques petits rameaux venant de la thyroïdienne supérieure; par le nerf laryngé supérieur, qui la perce pour entrer dans le larynx, où se rendent aussi quelques filets du lingual; par une couche cellulaire dans laquelle sont logés les vaisseaux et les nerfs qui viennent d'être notés; par les muscles omoplat-hyoïdien, sterno-hyoïdien et thyro-hyoïdien; de plus, par l'aponévrose, le peaucier et la peau.

La longueur de la membrane thyro-hyoïdienne est d'environ quinze lignes; elle est plus épaisse au milieu que sur les côtés. D'après sa disposition, les corps vulnérans qui la divisent transversalement, ou de toute autre manière, tendent naturellement à se porter dans le pharynx, et peuvent bien, par conséquent, ne pas attaquer la glotte; raison pour laquelle ces blessures ne produisent pas ordinairement le mu-

tisme, puisque la voix se forme incontestablement dans le larynx. Ces plaies néanmoins peuvent donner lieu à des accidens fâcheux, à cause du nerf laryngé et de l'artère thyro-hyoïdienne, qui sont assez fréquemment divisés dans ces sortes de blessures. Cette membrane étant plus enfoncée que l'os hyoïde et le cartilage thyroïde, il en résulte une espèce de rainure entre ces deux organes, et c'est dans cette rainure que les instrumens se placent le plus communément dans les tentatives de suicide ; ce qui explique pourquoi les individus qui veulent ainsi se donner la mort ne réussissent pas toujours. C'est aussi dans cet endroit que s'arrête habituellement le lien dans le supplice de la corde.

b. Le *larynx* proprement dit nous offre à considérer, en premier lieu, le cartilage thyroïde; ensuite, le cricoïde; enfin, la membrane crico-thyroïdienne.

Le premier, plus dur et plus disposé à s'ossifier que le second, est disposé de manière qu'il forme une saillie échancrée sur son bord supérieur, saillie qui proémine fortement en haut, chez l'homme surtout; et, sous ce rapport, la différence est si grande dans les deux sexes, qu'à la rigueur il suffirait de toucher cette partie chez l'adulte pour les distinguer. La longueur de ce cartilage est d'un pouce à peu près; sa face externe forme deux plans inclinés en arrière, et sur lesquels reposent les muscles thyro-hyoïdien et sterno-thyroïdien; sa face interne présente deux autres plans qui renferment les parties essentielles du larynx, c'est-à-dire les parties qui constituent la glotte; et c'est dans l'angle rentrant qui résulte de leur adossement, à deux lignes au-dessous de l'échancrure médiane supérieure, que se trouve l'extrémité antérieure des cordes vocales, puis un peu plus bas, le muscle thyro-arythénoïdien ; en sorte que, dans la *laryngotomie* selon le procédé de *Desault*, il importe beau-

coup de diviser le cartilage justement sur la ligne moyenne; sans quoi on s'exposerait à blesser les ligamens de la glotte.

Le second, ou le cartilage cricoïde, de dimension d'autant plus grande qu'on l'observe plus postérieurement, est surmonté, dans ce dernier sens, par les cartilages arythénoïdes, qui s'articulent avec lui de telle sorte qu'ils peuvent se fléchir en avant et sur les côtés, suivant la plupart des physiologistes, et nous partageons cette opinion; et sur les côtés seulement, d'après M. *Magendie*. En arrière, ce cartilage est recouvert par les muscles crico-arythénoïdiens postérieurs et latéraux; ensuite il correspond à l'origine de l'œsophage, ou bien à la fin du pharynx; sur les côtés, se trouvent les muscles crico-thyroïdiens; en avant, il n'y a point d'organes particuliers, à l'exception de quelques rameaux vasculaires qui s'y rencontrent quelquefois; il est rare que la glande thyroïde soit placée à cette hauteur. C'est à son niveau que le tronc du nerf récurrent se perd dans les tissus, de même que le nerf laryngé supérieur s'épanouit au-dessus du cartilage thyroïde. Ce sont les muscles propres du larynx qui reçoivent les derniers rameaux de ces nerfs; mais on n'est pas d'accord sur le lieu précis où ils se terminent. M. *Magendie* pense que le laryngé supérieur se rend seulement aux muscles arythénoïdien et crico-thyroïdiens, tandis que l'inférieur va fournir ses filets aux crico-arythénoïdiens et aux thyro-arythénoïdiens; en sorte qu'il y aurait un nerf pour les muscles dilatateurs, et un autre pour les constricteurs de la glotte; mais, malgré l'autorité de ce savant, nous ne pouvons partager son opinion, attendu que nous avons suivi bien des fois un filet du nerf récurrent jusque dans le muscle arythénoïdien, etc.

La membrane crico-thyroïdienne, large de quatre à cinq lignes transversalement, de trois à quatre de haut en bas,

est de la même nature, mais beaucoup plus forte que la membrane thyro-hyoïdienne. Il semble qu'elle soit simplement destinée à remplir l'espace qui sépare les cartilages cricoïde et thyroïde; elle est susceptible de se plisser en se raccourcissant, par le mouvement qu'exercent les deux cartilages l'un sur l'autre, soit qu'on admette avec M. *Magendie* que c'est le cricoïde qui remonte derrière le thyroïde, soit qu'on veuille, au contraire, avec les autres physiologistes, que le thyroïde s'abaisse au devant du cricoïde: c'est une première raison qui exige que le menton soit relevé quand on perce cette membrane.

Aucun organe important ne la recouvre en avant, si ce n'est l'artère crico-thyroïdienne; et pour découvrir cette lame, il suffit de diviser la peau, le *fascia superficialis*, le peaucier et la couche qui le supporte, l'aponévrose, et plusieurs feuillets celluleux qui se sont rassemblés sur la ligne médiane après avoir enveloppé les muscles, qu'il serait d'ailleurs aisé d'écarter; mais l'artère mérite la plus grande attention; elle forme presque toujours une anse complète qui croise transversalement cette membrane. Si cette anse était d'un certain volume, comme il arrive souvent, sa division pourrait donner lieu à une hémorragie inquiétante: d'un côté, parce qu'il serait difficile d'arrêter le sang par la pression; de l'autre, parce que ce fluide pourrait s'épancher dans le larynx ouvert, et entraîner les dangers de la suffocation; dans le cas cependant où cette division aurait lieu, on devrait lier aussi promptement que possible les deux bouts de l'arcade artérielle. Au reste, pour éviter un semblable accident, on peut se comporter de plusieurs manières différentes quand on pratique l'opération recommandée par *Vicq-d'Azyr*. Par exemple, veut-on ouvrir la membrane crico-thyroïdienne simplement pour permettre l'entrée de l'air, l'ins-

trument devra diviser les tissus parallèlement à la direction de l'artère, qu'on aura soin d'ailleurs de relever ou d'abaisser avec l'ongle; si, au contraire, l'opération était pratiquée dans le but d'extraire un corps étranger, deux cas pourraient se présenter : ou bien ce corps serait au-dessus du cartilage cricoïde, ou bien il serait au-dessous. Dans le premier cas, on pourrait être obligé de suivre le conseil de *Desault*, c'est-à-dire de diviser le cartilage scutiforme de bas en haut; alors, avant de perforer la membrane, on devrait s'assurer du volume et de la position précise de l'artère. Si le doigt ne la découvrait pas, qu'il ne la sentît pas battre, il est certain qu'elle serait peu volumineuse, et que sa section ne pourrait entraîner aucun danger. Si ses battemens étaient très-sensibles au contraire, que son calibre, en un mot, fût un peu considérable, il conviendrait de l'entraîner le plus possible en bas, afin de commencer l'incision au-dessus d'elle, ou bien, si on ne pouvait se dispenser de la couper, il serait plus sûr d'en faire la ligature auparavant.

Dans le second, il faudrait ordinairement, comme le recommande M. *Boyer*, couper de haut en bas le cartilage cricoïde; et l'artère alors exigerait les mêmes précautions que dans le cas précédent, excepté pourtant qu'on devrait la retirer en haut. Au reste, il faut se rappeler que le canal aérifère, vis-à-vis du point que nous examinons, n'a que sept à huit lignes de diamètre, en sorte que le bistouri doit être tenu de manière que sa pointe n'aille pas blesser la paroi opposée à celle qu'on traverse. C'est pour la même raison que, pour diviser ensuite l'un ou l'autre cartilage, il convient d'employer un bistouri boutonné, et que, si on place une canule, elle doit être assez courte pour que son extrémité reste libre dans le conduit laryngo-trachéal.

c. La trachée. Ses deux tiers supérieurs se rencontrent dans la région sous-hyoïdienne; par sa portion membraneuse ou son quart postérieur, elle est appuyée sur l'œsophage, qui lui est uni par le moyen d'un tissu cellulaire assez lâche, et cette disposition permet d'expliquer comment des corps étrangers arrêtés dans l'œsophage ont pu passer dans la trachée, *et vice versâ;* en devant et sur les côtés, elle est immédiatement enveloppée par la glande thyroïde.

Quoique ce dernier organe n'ait pas de fonctions bien connues des physiologistes, il joue cependant un rôle assez marqué en chirurgie : d'une part, à cause des maladies auxquelles il est exposé; de l'autre, parce que ses rapports sont assez compliqués.

La glande thyroïde est enveloppée dans une espèce de bourse fibro-celluleuse, quelquefois très-dense, et qui rend la fluctuation très-difficile à sentir dans cet organe, quand le pus ou d'autres fluides s'y accumulent; c'est elle aussi qui permet à la glande d'acquérir un volume considérable sans contracter d'adhérence intime avec les tissus qui l'entourent.

Les deux lobes qui la constituent, sont quelquefois presque complétement séparés, ou du moins réunis par une simple bride, qui se trouve placée, tantôt à sa partie inférieure, et laisse tout-à-fait libres dans le sinus qui en résulte, le larynx et trois ou quatre anneaux de la trachée; ce qui permet de pratiquer, sans aucun risque, la laryngo-trachéotomie; tantôt, au contraire, beaucoup plus haut, et quelquefois même au niveau du cartilage cricoïde : alors l'opération précédente ne serait pas sans danger. Il est encore d'autres cas où ces deux lobes sont confondus dans presque toute l'étendue de leur bord interne. Et, d'après cette disposition, le conduit aérien est totalement caché par la glande,

depuis le larynx jusqu'au cinquième, sixième et même quelquefois jusqu'au septième anneau cartilagineux.

En devant, cette glande est convexe et recouverte par le feuillet antérieur de sa capsule, par les muscles sterno-thyroïdien et sterno-hyoïdien et par les parties communes; l'omoplat-hyoïdien passe plus en dehors et au-dessus. En arrière elle est creusée en forme de gouttière pour loger le commencement de la trachée, dont elle n'est séparée que par une couche celluleuse assez dense et par sa tunique propre. Sur les côtés, elle repose sur les nerfs laryngés inférieurs, un peu sur l'œsophage à gauche, sur l'artère carotide primitive et sur l'origine des principales divisions des artères qui portent son nom.

Il résulte de ces rapports que les tumeurs de la glande thyroïde, pressées par l'aponévrose cervicale et les muscles, se portent quelquefois en arrière, et compriment la trachée et les autres organes qui se rencontrent dans ce sens, de manière à faire naître des accidens graves. C'est pour faire cesser ces accidens autant que pour débarrasser le sujet d'une désorganisation funeste par elle-même, que les chirurgiens ont manifesté tant de fois le desir d'enlever le corps thyroïde. Il est facile de comprendre maintenant les difficultés d'une semblable opération; en effet, la section presque toujours indispensable des muscles, doit, en admettant même le succès complet, gêner beaucoup les mouvemens d'abaissement de l'os hyoïde, après la guérison. La division inévitable des quatre ou cinq artères thyroïdiennes exige des ligatures multipliées, et peut donner lieu à une hémorragie très-fâcheuse. Les veines sans nombre que renferme cet organe, doivent fournir aussi du sang en abondance, attendu que, dans ces momens d'angoisses, l'inspiration se fait mal. On doit craindre encore que

l'air ne s'introduise dans les bouches ouvertes de ces mêmes veines, et ne fasse périr instantanément le malade, comme cela pourrait arriver, d'après l'opinion de M. *Larrey*, les expériences de M. *Magendie* et quelques observations recueillies sur l'homme, entr'autres celles de M. *Dupuytren*, etc. Il ne faut pas oublier, en outre, que, lors d'un état pathologique qui en nécessite l'extirpation, la glande thyroïde a acquis un volume qui détermine en général une dilatation marquée de tous ses vaisseaux. Souvent alors elle est tellement étendue en dehors et si intimement unie aux organes qui sont placés en arrière, qu'il est quelquefois difficile d'éviter la trachée-artère, la carotide et même la veine jugulaire interne.

Quoi qu'il en soit de ces circonstances défavorables, l'opération dont il s'agit a été pratiquée déjà un grand nombre de fois, et M. *Hedenus* rapporte six cas de goître dans lesquels elle lui a parfaitement réussi (1).

Le moyen d'éviter la plupart des difficultés et des dangers consiste à lier primitivement les quatre artères thyroïdiennes. Cette opération préliminaire est en général facile sur le cadavre; *Walther de Bonn* l'a pratiquée avec succès sur le vivant pour un goître anévrysmatique. Il serait bien peut-être de lier aussi les gros troncs veineux sous-thyroïdiens, pour empêcher l'air de s'y introduire; enfin, on pourrait encore, à la rigueur, conserver en partie l'action des muscles sur le larynx, en prenant la précaution de les couper en travers, et de les renverser vers leur point fixe pour en rapprocher les extrémités après l'opération.

Au-dessous de la glande thyroïde, la trachée-artère correspond à la fossette sus-sternale de la région sous-hyoïdienne;

(1) *Commentarius de glandulæ thyroïdæ extirpatione. Hedenus filius.* Leipsick, 1822, in-4°.

elle est recouverte immédiatement par du tissu cellulaire lamelleux et filamenteux, dans lequel se rencontrent une assez grande quantité de vésicules adipeuses, et quelquefois un ou plusieurs ganglions lymphatiques, dont le gonflement peut apporter de grands troubles dans l'exercice des fonctions respiratoires et digestives. Ces ganglions malades peuvent en imposer pour un anévrysme du commencement des carotides ou des sous-clavières; il peuvent être pris pour un développement pathologique du thymus, qui, chez l'enfant, remonte naturellement un peu dans l'espace sus-sternal (1). D'un autre côté, ce tissu cellulaire est quelquefois le siége d'inflammations aiguës ou chroniques qui se terminent par suppuration, et les abcès qui en résultent sont en général difficiles à reconnaître, à cause de l'aponévrose derrière laquelle ils sont placés. Il est bien essentiel cependant de les ouvrir de bonne heure; car le fluide fuse avec la plus grande facilité dans le thorax.

On trouve ensuite, en allant des parties profondes vers la peau, les veines thyroïdiennes inférieures, l'artère de ce nom, quand elle existe, l'aponévrose, très-épaisse dans cet endroit, enfin la couche sous-cutanée cellulo-graisseuse. Cette dernière lame est mince ordinairement, et les foyers purulens ou autres qui s'y forment font en général très-promptement saillie sous la peau. L'aponévrose est ici formée de deux lames bien distinctes, lesquelles vont se fixer, l'une en devant, l'autre en arrière du sternum; en sorte que les abcès ou les tumeurs qui se développent dans leur écartement ne communiquent pas d'une manière aussi directe avec l'intérieur de la poitrine que quand ces affections ont lieu dans le tissu cellulaire sus-trachéal. Les veines sont naturellement

(1) Burns.

très-grosses; mais leur volume est bien plus considérable encore dans le goître et dans les autres altérations de la glande thyroïde : ce sont ces veines qui rendent la *bronchotomie* ou plutôt la *trachéotomie* proprement dite assez dangereuse pour que plusieurs personnes instruites aient cru devoir proscrire cette opération. On avait craint surtout que le sang, qui aveugle l'opérateur, ne s'introduisît dans le tube aérifère, et ne produisît la suffocation. Une observation rapportée par *Vigili* venait à l'appui de cette idée. En outre, on trouvait plus commode et moins dangereux de diviser la membrane crico-thyroïdienne seulement, quand on avait pour but de rétablir la respiration, et de couper en même temps l'un ou l'autre cartilage quand il s'agissait d'extraire un corps étranger; cependant on a ouvert la trachée un grand nombre de fois, entre la glande thyroïde et le sternum, dans la dernière période du croup, et nous ne voyons pas qu'il en soit réellement résulté d'accidens fâcheux. La plupart des sujets sont morts à la vérité; mais il est trop évident que ces terminaisons funestes ont été des suites de la maladie, pour qu'on puisse en accuser l'opération. Il semblerait même qu'on a trop légèrement rejeté cette ressource thérapeutique dans cette terrible angine.

Il est de fait au moins que, par ce moyen, M. *Bretonneau* vient de sauver les jours de la fille du comte de *Puységur*. Trois enfans de ce philantrope savant avaient été moissonnés par le croup; le quatrième paraissait sans ressource, et au moment de subir le sort de ses frères. M. *Bretonneau*, encouragé par le malheureux père de la petite malade, se décida à fendre la trachée-artère; des lambeaux de membranes accidentelles, ayant tantôt la forme de simples bandelettes, tantôt celle de cylindres moulés sur les bronches, furent expulsés ou extraits pendant plusieurs jours, et cette jeune personne

fut complétement guérie après quinze jours de soins et d'un traitement que nous ne pouvons détailler ici.

Pour éviter l'accident qui faillit faire périr le malade de *Vigili*, il convient de couper au moins trois anneaux de la trachée : de cette manière, en effet, l'expiration chasse le sang qui a pu s'y glisser pendant l'inspiration. Il n'y a d'ailleurs aucun danger à faire une large ouverture sur ce canal.

Quand l'artère thyroïdienne de *Neubauer* existe, elle est située derrière les veines, et le plus ordinairement un peu à droite; on la reconnaîtrait, au reste, à ses battemens, à l'épaisseur de ses parois et à la distribution de ses branches.

Plus en dehors, les rapports de la trachée ne sont pas tout-à-fait les mêmes à gauche qu'à droite; c'est-à-dire que les feuillets aponévrotiques et les muscles sterno-thyroïdien et sterno-hyoïdien, etc., la recouvrent bien également des deux côtés; mais que l'artère carotide primitive est plus rapprochée, plus antérieure et plus superficielle à droite qu'à gauche; cette disposition est importante à noter, surtout à cause de la mobilité du canal aérien. Il suffit en effet que celui-ci glisse de quelques lignes à droite, quand on pratique la *trachéotomie* en bas du cou, pour que l'instrument courre le risque de tomber sur l'artère céphalique, comme il est arrivé à un étudiant en médecine qui voulait secourir un de ses amis tombé dans l'asphyxie.

La grande mobilité du conduit laryngo-trachéal est une circonstance contre laquelle on ne peut être trop en garde, et c'est pour y obvier que fut inventé l'instrument de *Bauchot*. Cette mobilité s'oppose principalement à ce qu'on entre dans ce tube par une simple ponction, soit qu'on se serve d'un trois-quarts, recommandé par *Junkers*, *Deckers*, etc., soit qu'on préfère la pointe du bistouri, comme le voulait *Dionis*. La trachée tendra toujours à glisser sous ces

instrumens, et, d'un autre côté, si leur pointe parvient à la traverser, la résistance éprouvée d'abord fera que le plus souvent on ira trop loin, et que d'autres organes pourront être blessés.

Outre la mobilité et l'élasticité de ce canal, il existe encore une autre raison qui s'oppose à l'emploi des instrumens piquans dans la trachéotomie. En effet, une ponction seule ne pouvant servir qu'à faire pénétrer l'air dans les poumons, il sera toujours plus sûr et plus facile de pratiquer une ouverture entre les deux cartilages du larynx que sur la trachée. Dans le croup, comme pour l'extraction d'un corps étranger quelconque, il faut inciser verticalement plusieurs anneaux fibro-cartilagineux, et les ponctions, dans ces cas, seraient toujours insuffisantes; on doit remarquer enfin qu'en divisant les tissus parallèlement à la trachée, il est beaucoup plus aisé d'écarter les vaisseaux qui la recouvrent.

Il nous reste à noter, avant de terminer ce qui concerne ce conduit important, que la sortie de l'air par une ouverture inférieure au cartilage thyroïde, éteint constamment la voix; ce qui doit engager les chirurgiens à réunir aussi exactement que possible les plaies de ces parties. Les sons se formant dans la glotte, il est évident que si l'air, qui est le corps sonore, s'échappe au-dessous, la voix n'aura pas lieu. Des expériences nombreuses faites sur des chiens par *Bichat* et par d'autres; des observations recueillies chez l'homme par MM. *J. Cloquet* et *Magendie*, ont mathématiquement démontré ce point de physiologie.

10°. L'OEsophage.

L'œsophage commence vis-à-vis de la quatrième vertèbre cervicale, et ne paraît être que la continuation du pharynx;

la partie inférieure se trouve, par conséquent, comprise dans la région sous-hyoïdienne.

Placé d'abord sur la ligne médiane derrière le cartilage cricoïde, l'œsophage s'incline ensuite légèrement à gauche, de manière à dépasser de quelques lignes la trachée-artère dans ce sens. Il repose sur le corps des vertèbres, et ne tient aux tissus fibreux qui unissent ces os que par des lames celluleuses très-extensibles. Nous avons déjà dit qu'en avant il était attaché d'une manière assez serrée à la gouttière postérieure de la trachée-artère. A droite, il est en partie caché par ce dernier organe et longé par le nerf laryngé inférieur, puis par la carotide, etc. A gauche, la glande thyroïde le recouvre plus immédiatement; il est croisé par l'artère thyroïdienne inférieure; le nerf récurrent est plus sur sa partie antérieure qu'à droite; ce qui rend la section de ce cordon plus facile; enfin, la carotide en est un peu plus rapprochée, attendu qu'à droite l'œsophage reste en entier sous la trachée.

C'est d'après ces rapports anatomiques qu'on a posé en principe de toujours pratiquer l'*œsophagotomie* à gauche, et autant que possible entre la glande thyroïde et le sternum. Pour arriver à l'œsophage dans ce point, on peut inciser comme à l'occasion de la ligature de l'artère carotide : on repousse cette artère en dehors, le muscle sterno-thyroïdien en avant et vers la ligne médiane ; une lame fibro-celluleuse épaisse se présente, on la divise, et le canal de la déglutition est à découvert. Il ne s'agit plus que d'éviter le nerf récurrent et la trachée.

Cependant, quoique les chirurgiens aient gardé le silence sous ce rapport, des corps étrangers doivent rarement descendre aussi bas pour s'y arrêter, si c'est leur volume seulement qui les empêche de se porter dans l'estomac. En effet, une fois

qu'ils ont franchi l'origine de l'œsophage et sont arrivés au-delà du cartilage cricoïde, on ne voit pas ce qui s'opposerait à ce qu'ils allassent plus loin. C'est donc au niveau de la partie inférieure du larynx qu'on sera le plus souvent forcé de pratiquer l'*œsophagotomie*. L'opération sera alors beaucoup plus dangereuse et plus difficile, puisqu'on aura de plus à ménager la glande thyroïde et ses artères, et que, d'autre part, il faudra aller chercher plus profondément l'organe, qui ne s'est encore dévié ni d'un côté ni de l'autre. Dans tous les cas, l'emploi de l'instrument de M. *Vacca Berlinghieri*, ou de celui du professeur *Dupuytren*, fera disparaître plusieurs difficultés.

11°. Le Squelette.

La région sous-hyoïdienne n'a pas de squelette qui lui appartienne en propre : elle repose sur le corps des quatre dernières vertèbres cervicales; ces os forment ici une convexité qui paraît servir de point d'appui à certaines tiges métalliques très-pesantes, dont quelques bateleurs introduisent dans leur œsophage une des extrémités, pendant que l'autre reste libre dans l'atmosphère. Au reste, nous aurons occasion de revenir sur la colonne rachidienne.

SECTION III.

RÉGION SUS-CLAVICULAIRE. (*Voyez* Planche 4.)

La région sus-claviculaire est limitée : en devant, par les régions sous-hyoïdienne, sous-maxillaire et parotidienne, c'est-à-dire par une ligne qui se porterait de l'articulation sterno-claviculaire au devant de l'apophyse mastoïde, en suivant le bord antérieur du muscle sterno-mastoïdien; en arrière, par une autre ligne qui, de l'articulation acromio-claviculaire, irait se rendre derrière l'apophyse mastoïde, sur le bord antérieur du trapèze; en bas, par la clavicule et la première côte.

Elle forme, par conséquent, un triangle régulier à base inférieure.

Sur sa limite antérieure, se voit une saillie allongée, très-évidente quand on abaisse la tête sur l'épaule en tournant la face de côté, et qui est formée par le muscle sterno-mastoïdien. Le trapèze forme en arrière un autre relief, qui se confond en haut avec la saillie précédente. Dans l'intervalle de ces deux espèces de colonnes, se trouve un creux plus profond chez l'adulte que chez l'enfant, chez l'homme que chez la femme, chez les sujets maigres que chez les sujets gras, et qui augmente ou diminue selon que l'épaule s'élève ou s'abaisse : c'est l'excavation sus-claviculaire. Cet enfoncement est le point le plus important de la région, soit à cause des organes nombreux qu'il renferme, soit à cause des maladies qui s'y développent, soit enfin à cause des opérations qu'on peut y pratiquer.

PARTIES CONSTITUANTES.

1°. La Peau.

Cette membrane est très-épaisse, très-forte et peu extensible en haut, où elle adhère fortement aux tissus sous-jacens; en descendant, elle s'amincit peu à peu, et devient plus glissante sur les muscles; de sorte que, dans la fossette sus-claviculaire, elle revêt tous les caractères qui distinguent la peau de la région sous-hyoïdienne. Elle est recouverte de poils, et plus colorée dans le quart supérieur de la région chez quelques personnes; dans le reste de son étendue, elle est glabre, et présente des follicules sébacés peu nombreux et d'un petit volume.

2°. La Couche sous-cutanée.

Ici, comme dans la région précédente, cette couche est

composée d'une lame cellulo-graisseuse, immédiatement attachée à la peau; du peaucier, qui ne va pas jusqu'au bord du trapèze, et d'une autre lame celluleuse sus-aponévrotique, qui simule le *fascia superficialis*.

Ces deux feuillets sont confondus dans tous les points où ne s'étend pas le muscle thoraco-facial, et forment une couche dense et très-forte dans la moitié supérieure de la face externe du sterno-mastoïdien. Là, elles sont fortement unies à l'aponévrose d'une part, et de l'autre à la peau : ce qui explique le peu d'extensibilité de cette dernière. Il s'y développe rarement des cellules adipeuses, et les abcès ou les tumeurs qui s'y forment se manifestent, en général, avec beaucoup de lenteur au dehors, quoique leur marche soit aiguë; circonstance dont rend très-bien raison la ténacité des tissus. En bas, ces deux lames se transforment en tissu cellulaire simple, lamelleux et filamenteux; des filets nerveux s'y ramifient, et des vésicules graisseuses s'y rencontrent quelquefois en abondance. C'est dans les lamelles du feuillet sous lequel repose le muscle peaucier que rampent et la veine jugulaire externe, et plusieurs branches du plexus cervical. Il faut remarquer que les fibres du peaucier lui-même sont généralement d'autant plus écartées et plus pâles, qu'on les observe plus inférieurement; en sorte que, chez un grand nombre de sujets, elles sont à peine distinctes derrière la clavicule. Il faut remarquer aussi que leur direction est inclinée en haut et en dedans, de manière qu'elles croisent très-obliquement la face externe du sterno-mastoïdien. Cette dernière particularité se rapporte surtout à la veine jugulaire, comme nous le verrons.

3°. L'Aponévrose.

Le *fascia cervicalis* est beaucoup moins régulier ici que

dans la région sous-hyoïdienne. Cependant, chez les individus maigres et d'un certain âge, cette lame est en géneral très-distincte et quelquefois même très-forte; elle se compose de plusieurs feuillets, qu'il est possible d'isoler dans quelques endroits. Ainsi, deux couches fibreuses, qui constituent l'aponévrose proprement dite, enveloppent le muscle sterno-mastoïdien, puis se réunissent en l'abandonnant à son bord postérieur, pour se séparer de nouveau en arrivant au bord du trapèze. Diverses lames qui ont formé des gaînes aux parties profondes de la région sous-hyoïdienne, au muscle omoplat-hyoïdien, aux nerfs des plexus brachial et cervical, qui ont recouvert les muscles scalènes, etc., viennent se fondre sur la face interne du feuillet profond de cette aponévrose. Toutes ces lamelles sont extrêmement denses et difficiles à déchirer, et ce sont elles qui s'opposent à l'isolement facile des vaisseaux et des nerfs, qu'elles semblent destinées à protéger. Dans la partie inférieure du creux sus-claviculaire, un tissu cellulaire filamenteux et des vésicules adipeuses assez abondantes se mêlent à ces lamelles. Comme cette espèce de feutre cellulaire se continue avec les mêmes parties du creux de l'aisselle, il en résulte naturellement que les produits phlegmasiques accumulés sous l'aponévrose s'infiltrent facilement dans cette dernière région, en suivant les gaînes des nerfs et des vaisseaux, ou les interstices qui les séparent. L'abondance de ce tissu cellulaire et sa fusion avec l'aponévrose entre les principaux muscles, expliquent la tendance des tumeurs et des abcès superficiels à devenir profonds. Cette disposition sert aussi de base au précepte qui recommande de donner issue de bonne heure aux foyers purulens qui peuvent se développer sous la peau de cette région.

4°. Les Muscles.

Cette région en renferme un assez grand nombre et de très-remarquables.

a. Le sterno-mastoïdien. Renfermé dans sa gaîne fibreuse, son bord postérieur se confond en haut avec le splénius de la tête; attaché en bas sur le sternum, son tendon interne fortifie quelquefois beaucoup l'articulation sterno-claviculaire, au devant de laquelle il est appliqué. La face externe de ce muscle est recouverte par la veine jugulaire externe, les branches mastoïdienne, auriculaire et sous-maxillaire du plexus cervical, et les couches que nous venons de passer en revue; elle est souvent croisée près de sa racine par la veine *acromio-claviculaire.* Sa face profonde appuie de haut en bas sur le petit complexus et le digastrique, sur l'artère occipitale et le plexus cervical, sur les muscles omoplat-hyoïdien et scalènes, sur l'artère carotide, la veine jugulaire interne qui se voit un peu en dehors de son bord postérieur, enfin sur la veine sous-clavière. Nous avons déjà vu que c'était le bord antérieur de ce muscle qui servait de guide pour la ligature de la grosse artère du cou. Il est traversé dans son tiers supérieur par le nerf spinal.

b. Le trapèze. Il n'y a que la portion claviculaire de ce muscle qui soit comprise dans cette région; ses fibres sont obliques en haut et en arrière. Renfermé entre les deux lames de l'aponévrose, il n'est séparé de la peau que par la couche celluleuse; mais sa face antérieure est éloignée des muscles omo-hyoïdien et scalène postérieur, des nerfs et des vaisseaux, par une excavation assez profonde, remplie d'un tissu cellulaire simple ou graisseux, dans lequel s'enfoncent plusieurs branches nerveuses et artérielles. Son bord antérieur est courbe, et concave en avant; en bas, il sert de

limite aux incisions qu'on pratique pour découvrir l'artère sous-clavière.

c. L'angulaire du scapulum. Il suit la ligne postérieure de la région, et se voit à découvert entre les deux précédens, au moment où il s'insère sur les apophyses transverses des vertèbres. Une couche graisseuse et celluleuse, plus ou moins épaisse, le sépare du trapèze. Sa face antérieure est éloignée du haut de la poitrine et des splénius par du tissu cellulaire très-lâche et très-extensible, qui fait communiquer la région sus-claviculaire avec l'espace compris entre le grand dentelé, les muscles intercostaux et le rhomboïde; communication qui permet au pus ou autre fluide de fuser d'une de ces régions dans l'autre.

d. Le scapulo-hyoïdien. Ce petit muscle, qui se convertit souvent en un tendon, lors de son passage sous le sterno-mastoïdien, croise obliquement de bas en haut l'artère et la veine sous-clavières, les trois ou quatre derniers nerfs qui vont former le plexus brachial, les deux muscles scalènes, le nerf phrénique et l'artère cervicale ascendante. Il s'unit quelquefois, et non pas le plus souvent, comme le dit *Langenbeck* (1), à la convexité postérieure de la clavicule. Dans ce cas, une lame fibreuse s'en détache ordinairement, pour remplir le sinus qui résulte de la réunion de la clavicule, de l'acromion et de l'apophyse coracoïde, sinus ou espace transformé en triangle par le muscle en question.

En remontant au devant des scalènes, l'omoplat-hyoïdien circonscrit un autre triangle fort important, et qu'on pourrait nommer espace *omo-claviculaire :* cet espace est lui-même subdivisé en deux par le scalène antérieur.

Dans la portion interne, on rencontre la fin des deux veines

(1) *Bibliothèque*, etc., vol. 3, cahier 2, 1821.

jugulaires, et de la sous-clavière dans laquelle elles se rendent; les vaisseaux vertébraux, thyroïdiens inférieurs, la veine acromiale, le nerf phrénique, les artères sus-scapulaire, cervicales postérieure et ascendante, la mammaire interne, la sous-clavière, l'origine des derniers nerfs cervicaux.

Dans l'externe, se voient aussi les vaisseaux sous-claviers, les veines sus-scapulaires et cervicales transverses, l'artère scapulaire postérieure, les trois derniers nerfs cervicaux et le premier dorsal, enfin une partie du muscle scalène postérieur et de la première côte.

Avec le trapèze et le sterno-mastoïdien, le muscle que nous examinons limite un troisième triangle, qui pourrait être nommé *omo-trapézien.* C'est dans cet espace que se trouvent spécialement le plexus cervical et l'origine des branches qui en partent; la quatrième et la cinquième paires qui vont au plexus brachial; diverses branches des vaisseaux cervicaux transverses, et, de haut en bas, l'extrémité de terminaison des muscles splénius de la tête et du cou, angulaire, scalène postérieur; enfin, plus profondément, le petit complexus et une des anses de l'artère vertébrale.

e. Les scalènes. En bas, ils forment quelquefois trois ou quatre faisceaux distincts, mais le plus ordinairement il n'y en a que deux, qui sont disposés de manière que l'un, postérieur, se porte en dehors et en arrière pour se fixer sur la première côte, en se prolongeant sur la seconde; et que l'autre, antérieur, plus court et plus arrondi, descend plus en dedans et en avant pour s'attacher au tubercule de la même côte par une espèce de tendon. Le premier, en rapport d'une manière éloignée avec l'angulaire et le trapèze, est recouvert en avant par les cinq branches nerveuses qui vont former le plexus brachial; par le tronc de l'artère sous-clavière et les premiers rameaux qui en partent, pour se porter en dehors.

Le second est séparé du scalène postérieur par un triangle dont la base est sur la première côte, et dans lequel se trouvent logés, d'abord, l'artère sous-clavière, tout-à-fait en bas et un peu en avant; plus haut et en arrière, le premier nerf intercostal réuni au dernier cervical, puis le sixième de ce dernier nom; plus haut encore, un petit faisceau charnu qui descend quelquefois de la face postérieure du scalène antérieur sur l'extrémité costale du postérieur; enfin, au-dessus de ce faisceau, dans le sommet du triangle, les deux premières branches des nerfs qui vont au plexus brachial. En avant, le scalène antérieur est recouvert de bas en haut par la veine sous-clavière, par celles qui viennent de l'épaule, par la jugulaire externe, quelques rameaux nerveux du plexus cervical, le sterno-mastoïdien et les parties communes. C'est sur son bord externe qu'on dirige le bout du doigt pour aller à la recherche de l'artère sous-clavière, et sur son côté interne que descend le nerf du diaphragme. C'est ce dernier bord qui transforme en triangle l'espace qui le sépare du muscle long du cou, et dans lequel sont placés les vaisseaux vertébraux.

Tous les autres petits muscles de la région sus-claviculaire, tels que les inter-transversaires, etc., n'étant susceptibles d'aucune application chirurgicale, nous ne devons pas nous y arrêter.

5°. Les Artères.

a. Les sous-clavières. Elles forment deux arcades, dont la convexité regarde en haut; et, pour mieux apprécier leurs rapports, il convient d'en faire trois portions, c'est-à-dire de les considérer dans trois points différens, savoir : en dedans du scalène antérieur, entre les deux scalènes, et entre ces muscles et la clavicule.

Dans la première portion, les deux artères sous-clavières doivent être examinées séparément.

A droite, ce tronc est plus gros, plus court, et plus superficiel; il naît de l'artère innominée, vis-à-vis de la partie postérieure et externe de l'articulation sterno-claviculaire, et se porte ensuite presque transversalement sur la première côte.

Sa face antérieure est recouverte par le nerf phrénique, par d'assez nombreux filets du grand-sympathique et par le nerf vague. Tous ces nerfs touchent l'artère, et la croisent presqu'à angle droit; elle est ensuite recouverte par la veine sous-clavière, qui la dépasse un peu sur le vivant pendant l'inspiration, dans le triangle *omo-claviculaire;* par la jugulaire interne, qui, en se terminant dans la précédente, est écartée de la carotide par un petit espace triangulaire, dans lequel on voit l'artère que nous examinons, le nerf pneumo-gastrique et des filets du ganglion cervical inférieur. Les muscles sterno-thyroïdien, sterno-hyoïdien, la portion sternale du sterno-mastoïdien, éloignent toutes ces parties du feuillet superficiel de l'aponévrose, et sont eux-mêmes séparés des veines et de l'artère par une lame fibro-celluleuse très-forte qui se prolonge dans le thorax sur le tronc brachio-céphalique.

En arrière, elle est croisée par le nerf récurrent et des rameaux du grand-sympathique. Elle repose sur le ganglion cervical inférieur, et plus profondément sur le muscle long du cou et l'apophyse transverse de la première vertèbre dorsale, parties dont elle est séparée par du tissu cellulaire graisseux et quelques ganglions lymphatiques.

En bas, cette artère est supportée par la plèvre, et correspond au sommet du poumon.

En haut, elle se voit dans le triangle des scalènes et long du cou, et là se trouve en rapport avec l'artère verté-

brale, la thyroïdienne inférieure, le nerf premier dorsal, et beaucoup de filets du nerf ganglionnaire.

L'énoncé simple des rapports anatomiques de l'artère sous-clavière droite en dedans des scalènes, suffit pour faire sentir le danger et les difficultés de sa ligature dans ce point.

En effet, pour pratiquer cette opération, il faudrait couper la portion interne du sterno-cléido-mastoïdien, souvent aussi les deux bandelettes charnues placées derrière, c'est-à-dire les muscles sterno-hyoïdien et thyroïdien; puis on aurait à éviter en avant de l'artère les vaisseaux vertébraux, thyroïdiens inférieurs, mammaires internes, les nerfs pneumo-gastrique, diaphragmatique, etc.; en arrière, le récurrent, le grand-sympathique, et l'artère intercostale supérieure.

Le seul moyen de ménager sûrement toutes ces parties, à l'exception des muscles, consiste à diviser adroitement la gaîne fibreuse qui enveloppe l'artère qu'on veut lier : de cette manière, en effet, tous les nerfs se trouveront naturellement isolés, puisqu'ils rampent dans les lamelles de cette gaîne. Mais on aurait encore pour obstacle au succès de cette ligature, l'origine des artères thyroïdienne inférieure, vertébrale et mammaire interne, qui nuirait à la formation du caillot, si on plaçait le fil entre ces artères et le muscle scalène. Le danger ne serait pas moins grand, si la ligature était appliquée de manière à laisser ces branches en dehors; car alors on serait trop rapproché du tronc innominé et de la carotide primitive, pour que l'origine de la sous-clavière pût s'oblitérer sans exposer le sujet à périr d'hémorragie.

A gauche, cette première portion de la sous-clavière est plus longue, plus profonde et moins grosse; elle descend presque perpendiculairement sur la crosse de l'aorte; la veine du même nom la croise en se portant à droite; les nerfs vague et diaphragmatique sont plutôt en dedans qu'en avant; le

canal thoracique la croise aussi tantôt en arrière et en dessus, tantôt en avant et en dessous, pour se rendre dans la veine où il se décharge. En dedans, elle est côtoyée par la carotide et les nerfs cardiaques gauches, et reste, en dehors, plus long-tems en rapport avec la plèvre et les poumons que du côté droit.

Toutes ces différences sont importantes à noter; elles font voir que la ligature serait ici beaucoup moins dangereuse qu'à droite, attendu que, placé plus loin de l'origine du vaisseau, le caillot adhésif se formerait sans difficulté. Elle serait aussi moins difficile à exécuter, car les nerfs ne la croisent pas comme à droite, mais descendent parallèlement à sa direction dans la poitrine, et pourraient être aisément écartés. Il faut convenir néanmoins que la profondeur plus grande et la direction presque verticale de l'artère font disparaître la presque totalité de ces avantages.

Les deux autres portions de l'artère sous-clavière étant parfaitement semblables des deux côtés, ce que nous dirons de l'une devra nécessairement se rapporter à l'autre.

Entre les scalènes, elle est immédiatement appliquée sur l'échancrure de la première côte, en bas; sur la fin du scalène postérieur, en arrière; en avant, elle est un peu moins rapprochée du scalène antérieur, qui est plus en dedans que le postérieur : ce qui dépend de la courbure de la côte; au-dessus et légèrement en arrière, se voit la réunion du premier nerf dorsal avec le septième cervical; elle est en outre enveloppée ou recouverte par des lamelles fibro-celluleuses assez épaisses, et plus ou moins denses. C'est dans ce point qu'on peut la comprimer de deux manières différentes, quand il s'agit de suspendre le cours du sang dans le membre thoracique; savoir : en la pressant de haut en bas sur la première côte, ce qui peut se faire avec

le pouce mieux qu'avec toute espèce d'instrument mécanique; ou bien d'avant en arrière sur le devant du scalène postérieur et l'apophyse transverse de la première vertèbre dorsale. Dans les deux cas, la compression est rendue plus facile et plus sûre par l'abaissement de l'épaule; et, quoi qu'en ait dit *John Bell* (1), il est possible par ce procédé d'effacer le calibre de l'artère. On ne peut disconvenir néanmoins de la difficulté d'atteindre ce but dans les cas où la clavicule et l'épaule sont fortement élevées, sans qu'on puisse les déprimer. Quoi qu'il en soit, la disposition des muscles exige qu'on porte le pouce de dehors en dedans en même tems que de haut en bas et d'avant en arrière, et cela, parce que la côte est inclinée en bas et un peu en dehors.

C'est aussi là que l'artère sous-clavière peut être saisie le plus facilement et avec le plus de sûreté. Pour y parvenir, il suffit, après avoir déchiré ou coupé les diverses lames celluleuses, de suivre avec l'extrémité de l'indicateur le bord externe du scalène antérieur jusqu'à son insertion sur la première côte. Ici, on cherchera le tubercule qui s'y rencontre, et qui peut toujours être senti; en glissant ensuite le doigt, de ce tubercule en arrière, sur le devant du scalène postérieur, on passera nécessairement sur l'artère. Alors rien n'est plus simple que de soulever ce vaisseau, en dirigeant sous lui une sonde cannelée, soit de derrière en devant, soit de devant en arrière, ayant soin toujours d'appuyer avec le doigt sur le point de l'artère opposé à celui par lequel on pousse la sonde. Ce procédé est si sûr, qu'il serait possible, à la rigueur, de l'exécuter sans le secours de la vue. Mais il ne faut pas oublier que l'artère est constamment le premier cordon qui se rencontre derrière le tubercule d'insertion du muscle scalène antérieur.

(1) *Anatomy*, etc.; vol. 2.

Entre la clavicule et ce dernier muscle, l'artère sous-clavière est assez fortement inclinée en bas; en sorte qu'elle sera d'autant plus difficile à atteindre, qu'on la cherchera plus près de l'aisselle. Elle glisse d'abord sur la première côte, puis un peu sur la seconde et la face externe du scalène postérieur; enfin, elle arrive sur le haut du muscle grand dentelé. Sa partie supérieure ou externe est côtoyée par le cordon inférieur du plexus brachial : ce nerf passe ordinairement devant l'artère en entrant dans l'aisselle. En avant, elle est recouverte par la veine sous-clavière, qui remonte quelquefois un peu plus que l'artère dans le creux sus-claviculaire, près du scalène, mais qui se reporte de plus en plus au-dessous, à mesure qu'elle descend, de manière qu'en passant sous la clavicule, la veine est en dedans, le nerf en dehors, et l'artère au milieu et en arrière.

Ensuite elle est recouverte en avant et en haut par du tissu cellulaire, quelques ganglions lymphatiques, un plexus veineux, l'aponévrose cervicale, le peaucier et les tégumens.

Cette portion de l'artère sous-clavière étant renfermée dans la base du triangle *omo-claviculaire*, quand on veut en faire la ligature, il convient de repousser en dehors le muscle omoplat-hyoïdien, après avoir divisé sa gaîne; quelquefois même on est forcé de couper en travers ce petit faisceau. Au reste, il faut remarquer que l'opération doit, autant que possible, être faite près du scalène antérieur, parce que, dans ce point, l'artère est plus superficielle, plus facile à distinguer des nerfs, et moins embarrassée par les autres organes.

b. Les autres artères de la région sus-claviculaire sont toutes fournies par la précédente; la vertébrale, la mammaire interne, l'intercostale supérieure naissent en dedans du scalène. La première a été examinée dans la région sous-hyoïdienne; les deux autres appartiennent au thorax. Nous n'a-

vons donc à voir ici que l'origine de la thyroïdienne inférieure, les cervicales ascendante, transverse et profonde, la sus-scapulaire, et quelquefois l'acromiale.

c. La thyroïdienne inférieure est un peu plus en dehors que la vertébrale, et se trouve placée derrière le muscle sterno-mastoïdien, en dedans du scalène antérieur; elle monte d'abord parallèlement à ce muscle, pour passer, après un pouce environ de trajet, derrière la carotide. C'est elle qui fournit la *cervicale ascendante.*

d. Cette dernière en continuant la direction primitive du tronc, s'applique bientôt sur le devant du muscle en dedans duquel elle était en bas, et n'offre aucun intérêt sous le rapport chirurgical.

e. La sus-scapulaire vient aussi quelquefois du tronc de la thyroïdienne; elle passe entre les muscles scalène et sterno-mastoïdien, puis se rapproche ordinairement de la clavicule, dont elle suit la direction; en sorte qu'il serait facile de la blesser en cherchant la sous-clavière, si on n'y faisait la plus grande attention. Elle croise obliquement les nerfs du plexus brachial, en allant à l'échancrure coracoïdienne, et se trouve croisée à son tour par la veine jugulaire externe et les branches sus et sous-claviculaires du plexus cervical. Dans le cas où elle sort de la sous-clavière en dehors du muscle scalène, elle fournit le plus souvent l'acromiale, qui remonte tout de suite, dans ce cas, sur le sommet de l'épaule.

f. L'artère cervicale transverse vient aussi très-fréquemment du tronc de la thyroïdienne; elle se recourbe en dehors aussitôt après sa naissance, et se porte dans la dépression sus-claviculaire, en cheminant entre les mêmes muscles que la sus-scapulaire, qu'elle surmonte plus ou moins. Passant transversalement sur le nerf phrénique et les branches supérieures du plexus brachial, elle est elle-même croisée par

la jugulaire externe et beaucoup de filets du plexus cervical, et passe tantôt par-dessous, tantôt par-devant le muscle omoplat-hyoïdien; elle est recouverte par le *fascia cervicalis*, le peaucier et la peau; sa marche est flexueuse, et, des deux branches qui la terminent dans la région postérieure du cou, l'une passe au devant du muscle angulaire, l'autre entre ce muscle et le trapèze. Il est rare que cette artère se trouve assez bas pour qu'on doive craindre de l'ouvrir en mettant l'artère sous-clavière à découvert.

En résumé, ces branches secondaires ne sont importantes en chirurgie que relativement à la ligature de l'artère qui les fournit, et sous deux points de vue seulement : d'un côté, parce qu'elles présentent à la colonne sanguine une voie de détour qui empêche la formation du caillot, quand la ligature en est trop rapprochée ; de l'autre, parce que leurs anastomoses avec les artères de l'épaule sont les moyens que la nature emploie pour maintenir la circulation dans le membre, quand son artère principale est oblitérée dans le triangle *omo-claviculaire*.

6°. Les Veines.

a. La sous-clavière. Cette veine n'est pas disposée de la même manière à droite et à gauche; de ce dernier côté, elle ne se termine point en dedans du scalène correspondant; mais elle continue de marcher vers la partie postérieure du muscle sterno-mastoïdien opposé, en croisant en avant l'artère carotide gauche, la trachée-artère, le thymus, quand il existe, et même la carotide droite. C'est cette portion de la veine sous-clavière gauche que les anatomistes anglais appellent *innominée;* elle reçoit les veines thymiques, thyroïdiennes inférieures, vertébrales, mammaires internes, etc., et se trouve immédiatement placée derrière l'échancrure sus-sternale, et les muscles qui couvrent les parties postérieures de l'articulation sterno-claviculaire.

De chaque côté ensuite, la veine sous-clavière est d'abord séparée du devant de l'artère par le scalène antérieur; au-delà, elle s'en rapproche, s'applique immédiatement sur ce vaisseau, et finit par être tout-à-fait en dedans ou en bas, en passant sous la clavicule; en avant, elle est couverte par l'origine du muscle sterno-thyroïdien, par la clavicule, puis par le sous-clavier; son côté inférieur repose sur la première côte, le ligament costo-claviculaire et la face supérieure du muscle de ce nom; la veine sous-clavière n'est recouverte en haut que par du tissu cellulaire, par différentes veines qui viennent s'y rendre, et que nous examinerons bientôt; par l'aponévrose et les fibres du peaucier; enfin par la peau.

Il est donc très-facile de la blesser, lorsqu'on fait la ligature de l'artère concomitante, d'autant mieux que, comme toutes les grosses veines, elle se gonfle considérablement sur le sujet vivant, pendant qu'on pratique une opération de cette importance. Il est vrai que quelques personnes, M. *Lizars* (1) entre autres, ont proposé d'appliquer un tourniquet sur le bras pour empêcher ce gonflement, en arrêtant la circulation veineuse dans le membre; mais, outre que cette compression ne serait pas sans inconvénient dans le cas d'anévrysme, on conçoit qu'elle serait inutile, même pour le but qu'on se propose, puisque le sang n'en reviendrait pas moins dans la sous-clavière par les jugulaires et les autres veines du cou et de l'épaule. En conséquence, il vaut mieux se contenter de favoriser les inspirations, et passer la sonde ou l'aiguille à artère de devant en arrière et de bas en haut, pour être plus sûr de ne pas déchirer les veines.

On ne doit pas oublier que la veine sous-clavière gauche reçoit le canal thoracique au niveau de l'endroit où l'ar-

(1) *System of anatomical plates*, part. 2, page 70.

tère du même nom se recourbe pour passer entre les scalènes. Cette circonstance, en effet, rend la ligature de l'artère de ce côté, en dedans des scalènes, bien plus dangereuse encore qu'à droite. Cette remarque n'avait point échappé au docteur *Colles*, quand il pratiqua cette ligature sur la carotide droite, en 1813 (1); mais ce chirurgien n'est-il pas allé trop loin en disant que cette opération était impraticable à gauche? D'un autre côté, peut-on dire avec M. *Schaw* (2), que, dans le cas d'anévrysme, il serait plus convenable d'amputer dans l'articulation de l'épaule, que de lier l'artère en dedans des muscles scalènes? Fondé sur la disposition anatomique des parties, nous pensons que l'extirpation du bras n'aurait aucun avantage sur la ligature de l'artère : il nous semble en outre que la tentative de *Colles*, celle du docteur *Mottes* dont nous parlerons plus tard, et l'analogie, doivent faire admettre que, si la position du mal l'exigeait, il vaudrait mieux tenter cette ligature que d'abandonner le malade à une perte certaine.

b. La jugulaire externe. Cette veine se porte obliquement de haut en bas et de devant en arrière, dans la direction du trapèze, tantôt plus, tantôt moins en avant de ce muscle. Née par beaucoup de branches dans la région parotidienne, elle tombe dans la sous-clavière, vers le milieu du creux sus-claviculaire, assez souvent après avoir reçu les veines de l'épaule. En descendant, elle croise très-obliquement le muscle sterno-mastoïdien sur lequel elle appuie; elle est parallèle, au contraire, à la direction des fibres du peaucier qui la recouvre. Il suit de ce rapport, qu'en ouvrant ce vaisseau parallèlement à son axe, les fibres du peaucier ne sont pour ainsi dire qu'écartées, tandis qu'on les couperait nécessairement

(1) *Edimburgh medical and surgical journal*, n° 41, vol. 2.
(2) *Manual of Anatomy*, vol. 1, pag. 337.

si la division était faite en travers. Dans le premier cas, le sang doit couler difficilement, à cause de la tendance qu'ont naturellement les fibres charnues à fermer la petite plaie en se rapprochant; dans le deuxième, ces mêmes fibres, en se contractant, agrandissent l'ouverture, et doivent favoriser l'émission sanguine.

Vers le milieu de son trajet, cette veine est, en général, côtoyée d'assez près par diverses branches du plexus cervical, et notamment par les branches ascendantes qui la recouvrent ou qu'elle recouvre elle-même sur le sterno-mastoïdien : d'où il suit qu'on doit l'ouvrir autant que possible dans sa moitié inférieure. Dans l'excavation sus-claviculaire, elle est séparée des parties profondes par l'aponévrose cervicale, de sorte qu'elle est assez éloignée des nerfs cervicaux descendans. Néanmoins il n'est pas rare de la voir se rapprocher beaucoup du muscle omo-hyoïdien, qu'elle croise à angle aigu. Comme elle s'ouvre dans la sous-clavière à une distance plus ou moins grande de la portion claviculaire du muscle sterno-mastoïdien, il en résulte que, pour découvrir l'artère sous-clavière, on est obligé, après avoir coupé les tégumens et le peaucier, d'entraîner la veine jugulaire externe, tantôt en avant, tantôt en arrière, avec un crochet ou la sonde cannelée, et de la lier même quelquefois en deux endroits, pour la diviser ensuite dans l'intervalle.

C'est dans cet espace qu'on la comprime, quand on pratique sur elle la phlébotomie.

Comme elle reçoit la plupart des veines extérieures du crâne, on conçoit qu'elle peut dégorger assez directement les sinus, par le moyen de plusieurs veines émissaires. Sa communication avec la jugulaire profonde explique comment l'écoulement du sang est augmenté par les mouvemens de la mâchoire inférieure et; si les praticiens conseillent,

pendant la saignée de cette veine, d'éloigner les inspirations, c'est dans l'intention de forcer le sang à rester plus long-tems dans les veines de la tête et du cou. Enfin, pendant cette opération, M. *Larrey* recommande de ne point cesser la pression inférieure à l'ouverture, avant d'avoir appliqué la compresse sur cette dernière, parce qu'autrement, dit-il, on s'exposerait à laisser pénétrer l'air dans ce vaisseau, et à transformer ainsi une légère opération en une blessure subitement mortelle.

Le plus souvent la veine jugulaire externe est simple dans son tiers inférieur; quelquefois néanmoins elle est double, triple même, et, dans ce cas, chacune de ses branches est peu volumineuse, et se distingue difficilement à travers la peau: alors la saignée du cou n'est pas sans difficultés.

c. Les veines collatérales. On trouve dans cette région: les veines cervicales ascendante et transverse, sus-scapulaire, acromiale, et, chez certains sujets, la fin de la céphalique. Presque toujours ces branches suivent la direction des artères du même nom; mais elles sont plus volumineuses et constamment plus superficielles. Généralement, les deux premières s'ouvrent dans la jugulaire interne, et les dernières se rendent dans la sous-clavière. Assez souvent elles forment, avant de se terminer ou en se terminant, une espèce de plexus en dehors du muscle sterno-mastoïdien et au-dessus de la clavicule; plexus qui peut, comme l'a très-judicieusement remarqué *Langenbeck*, apporter de grands obstacles à la ligature de la sous-clavière. Il faut y joindre encore quelques veinules qui viennent du thorax, mais qui sont peu volumineuses.

d. La jugulaire interne. Il n'y a que sa terminaison qui appartienne à la région sus-claviculaire. Placée derrière le muscle sterno-mastoïdien, au devant et en dehors du

scalène antérieur, elle s'éloigne un peu de la carotide, et laisse entre elle et cette artère un petit triangle allongé, dans lequel se voient ordinairement les nerfs pneumo-gastrique, phrénique et grand-sympathique; en dehors, on l'aperçoit dans le creux de la région; à gauche, elle tombe dans la veine sous-clavière, un peu en dedans du point où le canal thoracique se termine et se continue à droite presque directement avec la veine-cave supérieure.

7°. Les Lymphatiques.

Ils arrivent ici de toutes les régions du cou, de l'épaule, et d'une partie de l'extérieur de la poitrine. On y trouve surtout un très-grand nombre de ganglions, que l'on peut diviser en ceux qui sont placés sous le sterno-mastoïdien, derrière la clavicule, et ceux qui remplissent la cavité sus-claviculaire. Le gonflement des premiers peut en imposer pour un anévrysme des artères dont ils se rapprochent le plus; les seconds sont rarement susceptibles de donner lieu à des méprises de ce genre. Les premiers produiront assez souvent la compression de la carotide, de la jugulaire interne et des vaisseaux sous-claviers; les autres comprimeront plus particulièrement les nerfs.

8°. Les Nerfs.

a. Plexus cervical. Recouvert presque en totalité par le muscle sterno-mastoïdien, il appuie sur le devant et sur la partie externe des scalènes. On distingue d'abord les branches ascendantes, dont l'une, la sous-maxillaire, se recourbe de dessous le sterno-mastoïdien sur la face externe de ce muscle, pour entrer bientôt dans la région sous-hyoïdienne: elle est croisée par la jugulaire externe. Une autre se recourbe de la même manière; mais elle monte dans la région parotidienne : c'est l'auriculaire antérieure. Une troisième se

porte perpendiculairement derrière ce muscle, qui la cachait d'abord, et parcourt ainsi le sommet de la région : c'est la branche mastoïdienne. La première s'anastomose particulièrement avec le facial; la seconde, avec le facial, le temporal superficiel et des rameaux du frontal; la troisième enfin s'unit principalement avec l'occipital.

Parmi les branches descendantes, le nerf spinal est le plus remarquable. Presque toujours il perce le sterno-mastoïdien de haut en bas, pour descendre entre les muscles angulaire de l'omoplate et trapèze, de manière à se ramifier dans le dernier. Il constitue le principal nerf respirateur externe de *Charles Bell.* On doit éviter de le blesser dans la saignée de la jugulaire, et dans l'ablation des tumeurs de cette région. Il est toujours assez profondément situé derrière l'aponévrose, quand il entre dans le muscle trapèze.

Les rameaux sus et sous-claviculaires, sus-acromiens, cervicaux descendans et profonds, divergent sous l'aponévrose, entre les muscles trapèze et sterno-mastoïdien, et sont situés, pour la plupart, au devant de l'omoplat-hyoïdien, mais plus en arrière que la veine jugulaire externe. Il en est plusieurs qu'on est obligé de diviser, en opérant sur l'artère sous-clavière, attendu qu'ils sont difficiles à isoler, à cause du tissu cellulaire filamenteux et dense qui les enveloppe.

b. Le diaphragmatique. Il mérite une attention toute spéciale dans la pratique des opérations qui pourraient l'atteindre. Naissant des troisième et quatrième paires cervicales, il semble assez souvent sortir du plexus de ce nom. Il croise les branches qui vont au plexus brachial, et descend sur le devant du scalène antérieur, profondément caché sous le muscle sterno-mastoïdien, en dehors de la jugulaire interne. En pénétrant dans la poitrine, il passe entre la veine et l'artère sous-clavières, vis-à-vis du point de réunion des deux pre-

mières portions de ce dernier vaisseau; en sorte que c'est une des branches qu'on serait le plus exposé à léser dans la ligature tentée par *Colles*. Ce nerf animant le diaphragme, on conçoit que sa blessure troublerait fortement la fonction respiratoire, en suspendant les contractions de ce muscle. C'est le nerf respirateur interne de *Charles Bell*.

c. Le thoracique externe ou postérieur. Ce cordon, qui va se perdre dans le grand dentelé, naît de la partie postérieure des quatrième et cinquième branches cervicales au devant du scalène postérieur. Il ne peut être l'objet d'aucune remarque dans cette région. Il entre aussi dans le système des nerfs respirateurs de *Charles Bell*.

d. Les nerfs du plexus brachial. Renfermés dans l'écartement des deux scalènes, ils sont cependant disposés de manière que la sixième paire cervicale, ainsi que le cordon résultant de l'adossement de la septième avec le premier nerf dorsal, soient séparés des autres par le petit faisceau charnu (*scalenus minimus* de *Soemmering*) qui se porte de la face postérieure du scalène antérieur sur le devant de l'extrémité costale du scalène postérieur. Il en résulte que l'artère sous-clavière et les deux premiers cordons sont dans un espace à part, dans un véritable triangle, dont la base est représentée par la première côte; et que les seconds sont moins bien isolés, quoique renfermés dans un espace triangulaire aussi, mais dont la base très-allongée repose sur le devant du scalène postérieur. Plus d'une fois, l'un des deux premiers cordons a été pris pour l'artère; et d'habiles chirurgiens y ont appliqué le fil, au lieu de le placer sur le vaisseau. On évitera cette méprise, si on fait attention que l'artère est toujours la première, en partant du tubercule de la côte; que le premier nerf, en même tems qu'il est plus élevé, se trouve aussi plus en arrière; qu'il repose sur le muscle,

tandis que cette dernière est réellement appliquée sur l'os; que l'artère est d'une couleur rousse-pâle; enfin, qu'elle s'aplatit sur le corps qui la soulève, tandis que le nerf est blanc-rougeâtre, plus dur, plus arrondi, etc. Tous ces nerfs se rapprochent en descendant; de sorte qu'au moment de s'engager sous la clavicule, ils forment un faisceau, une sorte de paquet, dont l'arrangement n'est pas toujours le même. Dans ce trajet, ils ne sont séparés du haut de la poitrine et de la partie inférieure du cou que par du tissu cellulaire, et par quelques ganglions lymphatiques. En haut et en dehors, ils sont longés par le muscle angulaire du scapulum et l'omo-hyoïdien, qui est plus superficiel. Ils sont croisés par les artères sus-scapulaire et cervicale transverse, par les veines du même nom, et par la jugulaire externe; enfin, ils sont recouverts par les ganglions lymphatiques et les nerfs descendans du plexus cervical, par beaucoup de tissu cellulaire, par l'aponévrose, le peaucier et les tégumens. En approchant de l'aisselle, le cordon le plus inférieur, qui était d'abord placé en haut et en arrière de l'artère, sur la première côte, finit par se trouver en avant de ce vaisseau, en restant toutefois un peu en dehors. De son côté, la sixième paire cervicale se rapproche beaucoup aussi de cette artère; elle la touche même à son passage sous la clavicule, et se trouve quelquefois alors placée derrière.

On ne doit pas oublier qu'avant d'entrer dans le creux de l'aisselle, les cordons nerveux que nous venons d'examiner, outre le nerf thoracique postérieur, donnent encore quelques autres branches (les thoraciques antérieurs) qui vont ordinairement se perdre au devant de la poitrine. L'un de ces rameaux, plus constant que les autres, doit être plus particulièrement noté : c'est celui qui naît assez souvent par deux racines, dont l'une passe par derrière l'artère sous-clavière,

pour se réunir à l'autre, qui se trouve en avant, et former ainsi une espèce d'anse qu'il faut autant que possible se garder de comprendre dans la ligature qu'on applique sur les vaisseaux.

e. Le pneumo-gastrique. Ce dernier nerf n'appartient, à proprement parler, à la région sus-claviculaire, qu'au moment où il s'engage dans la cavité du thorax. A droite, avant de passer devant l'artère sous-clavière, il est placé vis-à-vis des vaisseaux vertébraux, et se trouve séparé par ceux-ci du devant des apophyses transverses et de la partie externe du muscle long du cou. Eloigné de la trachée-artère par la carotide, du scalène antérieur par la jugulaire, il est recouvert par la veine sous-clavière, par la racine des muscles sterno-thyroïdien, sterno-hyoïdien et mastoïdien, puis par l'articulation sterno-claviculaire. C'est ici que le nerf laryngé inférieur s'en détache, au devant de l'artère, sur laquelle il se contourne pour revenir par sa partie postérieure se porter vers l'œsophage et la trachée : cette espèce de cercle nerveux exigerait la plus grande attention, si on se déterminait à lier l'artère sous-clavière en dedans du scalène.

A gauche, les rapports du nerf vague ne sont pas tout-à-fait semblables à ceux qui viennent d'être indiqués. Ce cordon reste beaucoup plus profondément; il croise obliquement l'artère vertébrale, et se place à sa partie interne; il se porte entre les artères carotide et sous-clavière, sans passer devant cette dernière; enfin, il ne fournit le récurrent que sur la crosse de l'aorte.

f. Le grand-sympathiqué. A la rigueur, les ganglions moyen et inférieur pourraient bien entrer dans la composition de cette région; mais il paraît plus naturel de ne parler du second qu'en décrivant l'intérieur du thorax; et, comme le premier n'existe pas toujours, il est inutile de

nous y arrêter. Nous n'avons donc à parler que des filets qui partent de ces ganglions pour former une espèce de plexus autour des vaisseaux sous-claviers. La plupart de ces filets sont fournis par le ganglion moyen; deux ou trois remontent du ganglion inférieur, et tous se mêlent avec les rameaux cardiaques du ganglion supérieur, avec quelques autres filamens donnés par le nerf récurrent, etc. Il en résulte un lacis, un entre-croisement assez compliqué sur la face antérieure et en arrière du tronc artériel; mais les branches qui se rassemblent pour former ce réseau nerveux, sont si petites et si nombreuses, que le hasard seul peut empêcher qu'on ne les blesse plus ou moins en découvrant l'artère sous-clavière dans sa première portion. Cette lésion même nous semble devoir entrer pour beaucoup dans la production des accidens qui suivent l'opération, à cause du trouble qu'elle doit apporter dans les fonctions du cœur.

9°. Le Squelette.

Le squelette de la région sus-claviculaire est composé de la clavicule et de la première côte. Ces deux os laissent entre eux un double espace triangulaire qu'il est essentiel de bien connaître. Ainsi, supposez l'épaule fortement portée en arrière, et relevée autant que possible, le plan du triangle sera perpendiculaire, c'est-à-dire que la clavicule est en haut, tandis que la côte est en bas. Que la clavicule, au contraire, soit abaissée et très-fortement portée en avant, le plan de ce même triangle sera horizontal. Cet espace, dont la pointe est toujours à l'articulation sterno-claviculaire, et la base représentée par une ligne arbitraire qui se porterait de l'apophyse transverse de la première vertèbre dorsale à la partie postérieure de la clavicule, vis-à-vis de l'apophyse coracoïde, est naturellement rempli de dedans en dehors et de devant en arrière:

a. Par le ligament costo-claviculaire, disposé de manière à borner assez promptement les mouvemens de la clavicule en haut et en avant, et qui n'est séparé de l'artère sous-clavière que par une couche cellulo-graisseuse, en général peu épaisse;

b. Par le muscle sous-clavier, qui se prolonge sur la face inférieure de la clavicule jusqu'auprès du point où cet os reçoit l'insertion des ligamens coraco-claviculaires. Une expansion fibro-celluleuse en recouvre la face supérieure, va s'épanouir aussi sur la veine, l'artère et les nerfs, et se perd enfin dans le tissu cellulaire du creux sus-claviculaire. Cette lamelle, qui s'attache dans toute l'étendue du bord postérieur de la clavicule, se continue d'autre part avec le ligament costo-claviculaire;

c. Par les vaisseaux et les nerfs sous-claviers qui sont disposés de la manière suivante: d'abord la veine, ensuite l'artère, qui est plus en arrière; puis le cordon le plus inférieur du plexus brachial, recouvrant un peu le devant de ce vaisseau; enfin, les autres branches du même plexus, placées plus en dehors et en arrière. Il suit de cette disposition que l'artère sous-clavière est couverte presque en totalité par la veine qui est en dedans, et par un nerf qui est en dehors. *Langenbeck* s'est trompé, par conséquent, en avançant que l'artère est plus superficielle que le nerf; du moins nous l'avons à peu près constamment trouvée disposée comme il vient d'être dit.

d. Plus en dehors, cet espace n'est rempli que par du tissu cellulaire, de la graisse, des glandes lymphatiques, des filets nerveux et des branches vasculaires. C'est par ce point que les liquides morbifiques, formés dans la région sus-claviculaire, au-dessous de l'aponévrose, fusent et descendent avec la plus grande facilité dans l'aisselle et derrière le thorax.

Comme l'artère et la veine sont fixées dans le lieu qu'elles

occupent par le feuillet fibreux indiqué, il en résulte que ces organes peuvent être comprimés au point que leur calibre soit complétement effacé dans certaines positions de l'épaule. Ainsi, en portant cette partie du membre supérieur en bas et fortement en arrière, la compression peut être assez forte pour suspendre en entier la circulation dans le bras; et c'est de cette manière que tout le monde peut, instantanément et à volonté, faire cesser les battemens de l'artère radiale. Il est quelques malades chez lesquels cette remarque est utile à faire pour expliquer certaines anomalies apparentes de la circulation. Il peut arriver, par exemple, qu'un individu se couche de telle manière que le poids du corps porte principalement sur le devant de l'épaule: alors le pouls pourra bien n'être pas sensible au poignet; circonstance qui embarrasserait beaucoup le médecin, s'il ne réfléchissait pas à cet état de l'oblitération mécanique de la sous-clavière par la pression qu'exercent sur elle la clavicule et son muscle. Ce cas s'est présenté deux fois à notre observation.

Les nerfs traversant un point plus large du triangle, leur compression doit être nécessairement moins prompte et moins complète. Cependant, quand le rapprochement des os est poussé très-loin, et qu'il dure quelques instans, un engourdissement plus ou moins prononcé ne tarde pas à prouver que la compression des nerfs a lieu.

On voit, d'après ce qui vient d'être dit, que ces organes seront d'autant plus libres, et qu'ils rempliront d'autant mieux leurs fonctions, que l'épaule sera portée davantage en avant et en haut; mais on voit aussi que, dans cette position, l'artère se trouve à une grande profondeur, et qu'il doit être bien difficile de la saisir. Malheureusement c'est ce cas qui se rencontre le plus souvent lorsqu'il devient nécessaire de lier la sous-clavière.

En effet, les tumeurs anévrysmales de l'aisselle, qui ne permettent pas de placer la ligature au devant de la clavicule, n'acquièrent jamais un volume considérable sans repousser l'épaule assez fortement dans la direction indiquée tout à l'heure.

Autrement, toutes les fois que la maladie ne s'y opposera pas, on ne devra pas manquer d'abaisser l'épaule en la tirant en avant. C'est cette position qu'il conviendrait aussi de donner aux parties lorsqu'on veut comprimer l'artère sur la première côte, si elle n'était pas incompatible avec celle que le membre doit avoir pendant la pratique du plus grand nombre des opérations qui exigent cette compression, dans les amputations, par exemple.

Il faut remarquer que, dans le rétrécissement forcé de ce double triangle, la clavicule finit par agir sur la première côte comme un levier du premier genre, et que le seul ligament sterno-claviculaire antérieur s'oppose à la luxation en avant. Dans le mouvement d'écartement, au contraire, elle forme un véritable levier du second genre, et le ligament costo-claviculaire s'oppose aussi fortement à la luxation en arrière que les ligamens propres de l'articulation. Nous reviendrons sur ce sujet dans la région sternale, et nous parlerons des fractures de cet os à l'occasion de la région axillaire.

La première côte est importante sous plus d'un rapport par ses dispositions anatomiques : son cartilage de prolongement est large, épais et très-fort; il est très-court, et fait pour ainsi dire corps avec elle et avec le sternum. Ce sont là autant d'élémens de force et de résistance. Son extrémité vertébrale présente une tête arrondie, et non pas une double facette; sa tubérosité ne s'appuie pas sur l'apophyse transverse; les ligamens qui fixent cette extrémité au

rachis sont moins forts, moins fibreux que pour les côtes suivantes; ici, ce sont autant d'élémens de mobilité, et c'est cet arrangement contraire des deux extrémités de la première côte qui a fait naître les opinions opposées de *Haller* et de M. *Magendie*. Le premier de ces physiologistes soutient, en effet, que la première côte est presque immobile, ou du moins que sa mobilité est très-restreinte relativement à celle des autres : il en conclut qu'elle sert de point fixe aux muscles intercostaux lors de l'inspiration. Au contraire, M. *Magendie* pense qu'elle est plus mobile que toutes les autres, et soutient que, dans l'inspiration, elle s'élève comme toutes celles qui sont au-dessous. Ce n'est pas à nous qu'il appartient de juger ce débat; mais il nous semble que la force du cartilage et le peu de longueur de l'os, tout en donnant raison à de *Haller*, n'empêchent pas la mobilité de cette côte sur le rachis, ni l'élévation en totalité du thorax : en sorte que, si la première côte est effectivement le point fixe des actions musculaires, ce ne peut être qu'à l'aide des scalènes, et notamment de l'antérieur.

En suivant cette côte du sternum vers la vertèbre qui la supporte, sa face supérieure est d'abord large, horizontale et tant soit peu relevée; le ligament costo-claviculaire s'y attache obliquement de dedans en dehors, et du bord postérieur vers l'antérieur : d'où il résulte une gouttière circonscrite par la clavicule et la côte, et creusée sur la face postérieure du ligament, qui supporte alors la veine et l'artère sous-clavière. Ensuite, cette face s'incline légèrement en dehors et en arrière, et présente, dans ce sens, une dépression superficielle, sur laquelle repose la veine. Derrière cette légère dépression, se voit le tubercule où s'attache le scalène antérieur, puis la gouttière qui loge l'artère. Ce tubercule est un peu plus large en dedans qu'en dehors; ce qui dépend de ce

que la gouttière artérielle est presque transversale, tandis que la dépression veineuse est oblique en arrière. Ici, la côte est un peu moins large. Enfin, le reste de cette face s'élargit de nouveau, se relève et reprend la position horizontale : elle reçoit l'attache d'une partie du scalène postérieur.

Voici maintenant quel est l'ordre de superposition des parties pour arriver à la première côte par la région sus-claviculaire : 1° la peau ; 2° une couche celluleuse peu épaisse ; 3° le muscle peaucier, mais dans la moitié antérieure de la région seulement ; 4° une autre couche cellulaire, mince, lamellée, qui supporte le peaucier, et dans laquelle rampent la veine jugulaire externe et quelques filets nerveux ; 5° l'aponévrose, qui se dédouble en avant et en arrière pour envelopper les muscles sterno-mastoïdien et trapèze ; 6° beaucoup de tissu cellulaire, de la graisse, des ganglions lymphathiques, les nerfs du plexus cervical, des veines et des artères secondaires ; tout-à-fait en bas, la veine sous-clavière, le muscle omo-hyoïdien ; 7° le nerf phrénique, le muscle scalène antérieur ; 8° les nerfs du plexus brachial, l'artère sous-clavière ; 9° le scalène postérieur et l'os.

ARTICLE II.

PARTIE POSTÉRIEURE DU COU.

La région postérieure du cou, autrement la nuque (*cervix*), est limitée : en haut, par la bosse occipitale, la ligne courbe de ce nom et l'apophyse mastoïde ; en bas, par une ligne transversale qui réunit les angles supérieurs des omoplates, en se continuant sur le bord cervical de ces os. Sur les côtés, elle a pour limite la région sus-claviculaire, ou une ligne tombant de l'apophyse mastoïde sur l'articulation acromio-claviculaire.

Cette région est arrondie et étroite au milieu; en haut, elle est plus large et rejetée en arrière; en bas, elle est plane et plus large encore; sa longueur n'est pas la même chez les divers sujets : son volume ne varie pas moins; et ces particularités dépendent, en général, de la saillie naturelle plus ou moins grande, du plus ou moins d'élévation ou d'abaissement des épaules, ainsi que du développement des muscles et des autres parties molles.

A l'extérieur, on y remarque de haut en bas : la bosse occipitale externe, dont la saillie est plus marquée chez certaines personnes que chez d'autres, et qui correspond, à l'intérieur, au confluent des sinus; au-dessous, une excavation triangulaire, bornée sur les côtés par une saillie dépendante des complexus. Ce creux est ce qu'on nomme la fossette du cou: et c'est là qu'on place ordinairement les cautères. En bas, il est borné par l'apophyse épineuse de l'axis; il correspond à l'intervalle qui sépare l'occipital de l'atlas, endroit par lequel on peut aisément blesser la moelle allongée. Plus inférieurement, on ne remarque qu'une simple rainure, et seulement encore lorsque la tête est dans l'extension : cette rainure est la continuation de l'excavation triangulaire précédente. Les muscles forment également une saillie de chaque côté; mais cela n'a lieu que dans les cas où la rainure existe, et lors de leur contraction. Dans le fond de cette gouttière, on sent difficilement les apophyses épineuses des vertèbres cervicales. Tout-à-fait en bas, se voit l'épine de la septième vertèbre, qui fait une saillie en général assez marquée.

PARTIES CONSTITUANTES.

1°. La Peau.

Son épaisseur est considérable, plus sur la ligne médiane et les saillies musculaires, un peu moins en avant ou sur les

côtés; le derme y offre une très-grande résistance; ce qui explique les douleurs atroces que font naître les tumeurs furonculaires qui s'y développent. Elle est très-élastique, peu extensible, peu vasculaire, et presque entièrement constituée par l'élément fibreux. C'est cette prédominance des solides sur les fluides dans la peau du cou, qui explique, selon l'opinion de quelques personnes, la rareté des affections pustuleuses aiguës ou chroniques, des dartres, en un mot, des exanthèmes cutanés dans cette région. Mais cette opinion ne paraît rien moins que fondée, et l'on doit remarquer que les dartres furfuracées, le prurigo, etc., s'y manifestent aussi souvent qu'ailleurs. Elle est quelquefois ridée en travers, chez les vieillards surtout, et chez les sujets qui ont beaucoup perdu de leur embonpoint. On n'y distingue pas de rides papillaires, mais on y aperçoit assez souvent des points de figures déterminées, qui correspondent aux aréoles de sa face interne. Les cheveux qui recouvrent la peau en haut, descendent plus ou moins bas, mais ordinairement jusque vis-à-vis de l'axis. Le reste de sa surface est glabre. Les follicules sébacés paraissent y être peu nombreux; du moins on les distingue difficilement sur la ligne médiane. Cette peau est d'autant plus adhérente qu'elle est plus inférieure; en général, cependant, elle est assez mobile pour qu'il soit possible d'en former des plis d'une épaisseur considérable, quand on veut la traverser avec un séton. Sous ce rapport, c'est le milieu de la région qui présente le plus d'avantages, et qu'on doit préférer pour d'autres raisons encore : le pansement, par exemple, est plus facile. Il en est de même pour les vésicatoires; en effet, si la plaie se trouve placée au-dessous de ce point, la bande s'applique mal, et tend, quand elle est fixée, à glisser de bas en haut, dans tous les cas où l'on n'a pas pris la précaution de la passer autour des épaules. Si le séton ou le

vésicatoire sont placés plus haut, les mêmes inconvéniens se rencontrent, mais en sens inverse. Le cautère néanmoins paraît devoir faire exception à cette règle, et les raisons qui portent à le placer de préférence dans la fossette du cou, doivent l'emporter sur les difficultés du pansement : il y a dans ce creux du tissu cellulaire en grande quantité; la forme de l'espace est très-bien disposée pour y établir une fonticule; le tissu cellulaire va directement sur les membranes de l'encéphale; tout enfin, dans ce lieu, semble indiquer qu'un exutoire y sera mieux placé qu'ailleurs pour agir efficacement sur l'encéphale ou ses membranes.

2°. La Couche celluleuse sous-cutanée.

Mince en général, formée de lamelles et de filamens, elle est dense et très-adhérente à la peau, de manière qu'en soulevant cette dernière pour la plisser dans l'opération du séton, par exemple, la couche celluleuse s'y trouve toujours comprise. Ses lamelles les plus rapprochées du derme renferment des cellules adipeuses en assez grand nombre, et qui peuvent quelquefois former elles-mêmes une couche assez épaisse. L'autre face de cette espèce de membrane est plus égale, et n'est que lâchement unie à l'aponévrose; mais elle adhère assez fortement au ligament cervical, avec lequel il semble qu'elle se confonde. C'est dans cette couche que se forme le pus, dans les inflammations érysipélateuses de la partie postérieure du cou. Dans ces cas, la grande épaisseur de la peau et son peu d'extensibilité font qu'elle résiste au fluide qui tend à s'accumuler au-dessous d'elle : de là vient que ces abcès se circonscrivent rarement d'une manière bien déterminée, et qu'ils s'étendent promptement dans différens sens. C'est pour éviter les accidens qui peuvent résulter de l'extension de semblables foyers, qu'on

recommande de donner issue aux fluides morbifiques dès qu'ils sont formés. Malheureusement il n'est pas toujours facile de saisir le moment opportun, car le plus souvent la fluctuation est excessivement difficile à découvrir. Cette couche celluleuse est sèche en général, et ne renferme qu'un petit nombre de vaisseaux et de filamens nerveux.

3°. L'Aponévrose.

Nous avons vu dans la région sus-claviculaire que l'aponévrose cervicale se dédoublait en arrivant au bord du trapèze. Les deux lames qui résultent de ce dédoublement se confondent de nouveau sur la ligne médiane, après avoir enveloppé ce muscle. En se terminant ainsi, elles concourent à la formation du ligament cervical, qui est, d'un autre côté, le rendez-vous commun de toutes les lames celluleuses intermusculaires. Ce ligament, chez l'homme, se réduit à une simple couche fibro-celluleuse, étendue de l'occipital à la dernière vertèbre cervicale, et réunissant les apophyses épineuses du cou à la peau. Il sépare, par conséquent, tous les muscles du côté gauche de ceux du côté droit. Chez les quadrupèdes qui ont la tête pesante, et qui tiennent habituellement cette partie du tronc relevée, chez les carnivores surtout, le ligament cervical est extrêmement fort; sa nature est alors évidemment la même que celle des ligamens jaunes, et jouit par conséquent d'une élasticité très-prononcée : d'où il suit que la tête de ces animaux se tient d'elle-même et naturellement élevée, quand les muscles fléchisseurs sont dans le relâchement. C'est sur le feuillet superficiel de cette aponévrose que rampent quelques filamens nerveux des branches cervicales postérieures. Cette même lame est mince, et adhère fortement au muscle trapèze; mais sa face externe est unie d'une manière peu intime à la couche sous-cutanée : aussi rien

n'est plus facile que de plisser la peau de la partie postérieure du cou, et de comprendre dans ses replis le tissu cellulaire qui la double, sans s'exposer à blesser l'aponévrose.

4°. Les Muscles.

Ils sont très-nombreux, et forment divers plans superposés les uns aux autres. Il en est qui parcourent toute la longueur de la région; d'autres, au contraire, ne la traversent qu'en partie. Les premiers sont :

a. Les trapèzes. Ces muscles se confondent sur la ligne médiane, au moyen de leur aponévrose qui s'élargit en descendant, pour former le losange fibreux dont l'épine de la septième vertèbre occupe le centre. Ils forment ici un premier plan qui n'est séparé de la peau que par l'aponévrose et la couche sous-cutanée.

b. Les splenius cervicis et capitis, qui forment une seconde couche, séparée de la précédente par une lame aponévrotique assez forte et par une portion du rhomboïde en bas. En se portant à la tête, ces muscles laissent entre eux un écartement triangulaire, dont la pointe correspond au milieu du cou, et dans lequel le trapèze repose immédiatement sur les complexus. C'est dans le haut de cet espace que l'artère occipitale se dégage de dessous les splenius, pour se répandre sous la peau du crâne.

c. Les complexus qui forment un troisième plan, placé obliquement sur la couche sous-jacente. Le petit est en dehors, et tous deux sont recouverts de bas en haut par le rhomboïde, par le petit dentelé supérieur, les splénius et le trapèze. C'est entre eux qu'est situé le ligament cervical. Ils sont, au reste, composés d'un assez grand nombre de faisceaux, qui s'imbriquent, en montant des apophyses transverses vers la ligne médiane; ils croisent très-obliquement la racine des

splénius, puis se reportent sur les transversaires du cou, sur la pointe du sacro-lombaire et du long dorsal, sur les transversaires épineux, et, au-dessus de l'axis, sur les obliques et droits postérieurs de la tête.

Entre ces diverses couches musculaires, sont placés des nerfs, des vaisseaux et des lamelles celluleuses. Entre le trapèze et la seconde couche, le tissu cellulaire est dense, filamenteux et très-serré supérieurement; il devient lamelleux dans le milieu de la région, où il est encore assez serré; tout-à-fait en bas, il est beaucoup plus lâche, et renferme une assez grande quantité de cellules adipeuses en dehors. Entre les splénius et les complexus, le tissu cellulaire est peu abondant, si ce n'est à la partie supérieure, où il forme une couche d'une certaine épaisseur. Entre les complexus et les muscles qui sont au-dessous, il forme des lamelles, rares dans les deux tiers inférieurs de la région; mais, dans le tiers supérieur, cet élément existe en grande quantité, entre les complexus, d'abord sur la ligne médiane, puis sur les côtés, entre ces mêmes muscles et ceux que nous allons examiner maintenant.

Les muscles qui ne parcourent pas toute la largeur de la région postérieure du cou peuvent être divisés en deux séries. Les uns sont situés au-dessus de l'axis; les autres restent au-dessous de cette vertèbre. Ceux-ci forment une masse plus ou moins volumineuse, suivant les sujets, qui remplit complétement les gouttières cervicales, et qui est composée, en venant des côtés vers la ligne médiane, du sacro-lombaire, du transversaire, du long dorsal et des transversaires épineux; en un mot, on trouve les prolongemens des différens faisceaux qui entrent dans la composition du sacro-spinal. Ils n'offrent rien de bien remarquable sous le rapport chirurgical.

Les autres sont :

a. Les grands et petits droits postérieurs de la tête. Les premiers, étendus de l'apophyse épineuse de la deuxième vertèbre à la ligne courbe inférieure de l'occipital, en dehors de la crête de cet os, sont séparés l'un de l'autre par un espace triangulaire très-étroit, rempli de tissu cellulaire jaunâtre et dense; ils sont séparés du grand complexus par une couche de tissu semblable, mais très-épaisse, et qui renferme des nerfs et des vaisseaux. En dehors, ils sont libres, et forment le côté interne d'un triangle que nous examinerons plus bas.

Les seconds, se portant du tubercule de l'atlas seulement vers les fossettes qui se voient derrière le trou occipital, sur les côtés de la crête médiane du même nom, sont recouverts par les précédens, dont ils ne sont éloignés que par une lame mince de tissu cellulaire. Ils sont immédiatement appliqués sur le ligament occipito-atloïdien.

b. Les obliques, disposés de telle sorte, que, l'inférieur se portant de l'épine de l'axis à l'apophyse transverse de l'atlas, et le supérieur, de ce dernier tubercule à l'occipital, entre les deux lignes courbes, près de la terminaison du grand droit, il en résulte un triangle très-régulier, dans lequel on remarque plusieurs organes importans, tels que l'artère vertébrale, le nerf sous-occipital, une partie des ligamens qui unissent les deux premières vertèbres entre elles, ainsi qu'à l'occipital. Cet espace est recouvert par le grand complexus, et rempli par du tissu fibro-celluleux, qui adhère très-fortement aux muscles, aux vaisseaux, aux branches nerveuses, et qui se confond surtout avec le périoste et les ligamens. Le second de ces muscles est caché par les complexus, et repose sur la partie postérieure inférieure de l'occipital, entre le *splénius capitis*, le grand complexus, qui sont au-

dessus, et le grand droit postérieur de la tête, qui est au-dessous; enfin, il appuie sur la partie la plus mince de la bosse occipitale inférieure; en sorte que, si on se déterminait à pratiquer le trépan au-dessous de la ligne courbe supérieure, ce petit faisceau serait nécessairement divisé. Le premier est aussi recouvert par les complexus; mais il n'est immédiatement appliqué que sur les deux vertèbres auxquelles il s'attache, sur la branche postérieure de la deuxième paire cervicale, un peu sur l'artère vertébrale et sur du tissu cellulaire.

Cette région renferme encore deux ordres de petits muscles : ce sont les inter-épineux et les inter-transversaires. Les premiers, placés entre les apophyses épineuses, depuis la seconde vertèbre jusqu'à la septième, paraissent être remplacés, entre l'atlas et l'axis, entre l'occipital et l'atlas, par les droits postérieurs; ils sont doubles et symétriques, et nous semblent venir à l'appui d'une opinion que nous pourrions défendre ici, si la nature de cet ouvrage le permettait, savoir: que le tissu élastique fibreux jaune est susceptible de se convertir en tissu musculaire, suivant le besoin des organes entre lesquels on le trouve.

Les seconds sont situés à peu près de la même manière entre les apophyses transverses, depuis la première vertèbre cervicale jusqu'à la dernière. Entre la première et la tête, le muscle petit droit latéral remplace l'inter-transversaire. Ils sont doubles également, et circonscrivent chacun un petit triangle par où passent les nerfs cervicaux, mais de manière cependant que ces nerfs ne peuvent pas être comprimés par les contractions musculaires. Au reste, ils sont confondus là avec l'insertion d'un grand nombre d'autres muscles, qui sont : en arrière, le sacro-lombaire, les splénius, les complexus, le transversaire, le long dorsal, les trans-

versaires épineux, et plus haut les obliques; en avant, les scalènes, l'angulaire, le long du cou, et le grand droit antérieur de la tête.

5°. Les Artères.

Ces artères viennent toutes de la partie antérieure du cou, et sont: 1° la branche horizontale de la *cervicale transverse*, qui se ramifie surtout entre les deux premiers plans musculeux; 2° la *cervicale profonde*, qui, en sortant de l'intervalle qui existe entre les deux dernières vertèbres cervicales, fournit des rameaux aux faisceaux des gouttières vertébrales, puis se porte entre cette masse et les complexus pour se perdre dans ces derniers; 3° la *cervicale ascendante*, qui donne aussi des branches aux mêmes parties, mais qui se trouve dans la moitié supérieure de la région seulement; 4° *l'occipitale;* celle-ci est la plus importante et mérite quelque attention; partie de la carotide externe, comme on sait, elle a passé entre l'axis et l'atlas, en traversant le haut de la région sus-claviculaire, en dedans du sterno-mastoïdien, puis du splénius de la tête, pour arriver dans la région qui nous occupe; alors elle monte flexueusement sur la face externe du grand complexus, recouverte par le splénius, puis par le trapèze qu'elle traverse bientôt pour se répandre dans la couche sous-cutanée. Tantôt elle se divise en deux branches, lorsqu'elle est encore sous l'apophyse mastoïde, et, dans ce cas, il est à peu près impossible de l'aller chercher pour y appliquer une ligature; tantôt cette division n'a lieu que sous le trapèze: alors, si une maladie ou un accident quelconque l'exigeait, on pourrait la découvrir en incisant la peau, le tissu cellulaire sous-cutané, l'aponévrose, et en écartant le trapèze du splénius, depuis la ligne courbe de l'occipital jusqu'à deux pouces au-dessous. On voit, d'après cette disposition, qu'une plaie dans le haut du cou pourrait

être suivie d'une hémorragie assez abondante, tandis qu'en bas aucune artère n'est assez volumineuse pour faire craindre cet accident; 5° *la vertébrale;* renfermée dans le canal des apophyses transverses, elle est à l'abri de toute violence extérieure jusqu'à la seconde vertèbre; mais, en sortant de la troisième, elle forme une arcade à convexité postérieure et externe, qui l'expose à l'action de tous les corps vulnérans capables de pénétrer jusqu'au rachis. Dans l'apophyse transverse de l'atlas, l'artère vertébrale, courbée en avant et en dehors, est de nouveau à l'abri des lésions extérieures; en sortant de cette vertèbre pour entrer dans le crâne par le grand trou occipital, elle se contourne en arrière du condyle de cet os, sur la face postérieure du ligament occipito-atloïdien postérieur qu'elle perce, ou plutôt qui lui fournit une espèce d'anneau fibreux complété par l'os occipito-basilaire. C'est ici surtout que l'artère vertébrale forme une convexité postérieure très-prononcée, et qu'elle est assez long-tems à découvert dans le triangle indiqué, en parlant du muscle oblique. C'est dans cet endroit principalement qu'elle est facile à blesser. Les rameaux qu'elle donne avant d'arriver dans le crâne, ont si peu de volume, qu'ils ne peuvent donner lieu à aucune remarque chirurgicale.

6°. Les Veines.

Elles suivent et accompagnent les artères en général, et vont se rendre dans la jugulaire interne. Il y en a quelques-unes qui sont placées sous la peau dans la couche celluleuse, et qui versent leur sang dans la jugulaire externe. Les premières reçoivent aussi quelques veines émissaires de *Santorini*, mais qui sont si peu constantes et si profondes, qu'elles ne fournissent pas d'indication spéciale pour la saignée.

7°. Les Lymphatiques.

Ceux du plan superficiel sont rares, et viennent dans les ganglions cervicaux superficiels ; ceux du plan profond descendent en partie dans le creux de l'aisselle, et vont, pour le plus grand nombre, aux ganglions profonds du cou. Cette terminaison des lymphatiques explique le gonflement sympathique des glandes conglobées de l'aisselle et de la région sous-hyoïdienne, dans un assez grand nombre de maladies de la partie postérieure de la tête et du cou.

Nous avons assez souvent rencontré deux ou trois ganglions sur le splénius entre le trapèze et le sterno-mastoïdien, recouverts par la peau et la couche celluleuse, à un pouce environ au-dessous de la ligne courbe de l'occipital. Il est utile de se rappeler le siége de ces organes, afin de ne pas se méprendre sur la nature des tumeurs auxquelles ils pourraient donner naissance. Nous connaissons un jeune homme de vingt ans, chez lequel l'un d'eux a acquis le volume de l'extrémité du doigt ; nous connaissons une autre personne chez laquelle ces ganglions se gonflent très-souvent, de manière à former de petites tumeurs roulantes sous la peau.

8°. Les Nerfs.

Ce sont les branches postérieures des nerfs cervicaux qui en fournissent le plus grand nombre : le plexus cervical en donne quelques-uns, et le sous-occipital s'y distribue principalement. Les premiers sont placés d'abord entre les muscles splénius et complexus ; ensuite leurs branches se séparent ; les unes s'engagent alors entre les complexus et la masse profonde, les autres traversent les couches charnues qui les recouvrent, et toutes envoient des filets dans le tissu cellulaire sous-cutané.

Les seconds sont le spinal, qui se ramifie dans le muscle trapèze; quelques rameaux des branches cervicales descendantes profondes, qui se rendent dans le même organe, dans l'angulaire du scapulum et dans les lames fibro-cellulcuses qui séparent ces deux muscles de ceux qui sont au-dessous. Ceux-ci ne donnent qu'à la partie inférieure du cou, et paraissent être spécialement destinés à la respiration et à la sensibilité. Les précédens occupent la région moyenne, et se perdent en grande partie dans les organes locomoteurs. Quelques autres filets sont encore fournis par le plexus cervical; ils viennent des branches auriculaires et mastoïdiennes, sont serrés dans les feuillets de l'aponévrose, et finissent dans le tissu cellulaire qui les sépare des tégumens.

Le sous-occipital, qu'on peut considérer comme la première paire cervicale, est le plus important de tous les nerfs de cette région. En passant entre le crâne et l'atlas, il entre immédiatement dans le triangle circonscrit par les obliques et le grand droit postérieur de la tête, enveloppé dans le tissu cellulaire qui remplit cet espace, et auquel il adhère fortement: c'est là qu'il s'épanouit en trois branches principales, dont l'une descend, comme les branches profondes des autres nerfs cervicaux, sous le complexus, qu'elle finit par traverser. Les deux ascendantes se portent vers l'occipital, traversent aussi les muscles ou leurs interstices, s'anastomosent avec les rameaux supérieurs du plexus cervical, entre l'aponévrose et la peau, et avec d'autres filets appartenant au facial.

Il résulte de cette disposition que les nerfs sont plus abondans dans la portion sus-axoïdienne de la région que partout ailleurs: c'est ce qui peut expliquer sans doute les douleurs si vives que ressentent les malades dans les inflammations de cette partie. Si on y ajoute la texture serrée des divers tissus

qui s'y rencontrent, on aura de plus la raison du caractère érysipélateux que revêtent si souvent ces inflammations, et de la facilité avec laquelle elles s'y développent à la suite des plaies; des douleurs quelquefois atroces qu'y font naître certaines tumeurs inflammatoires, et, enfin, de la difficulté avec laquelle le pus s'y rassemble en foyers.

9°. Le Squelette.

Il comprend une grande partie de l'occipital et toute la région cervicale du rachis.

La portion de l'occipital qui correspond aux sinus latéraux, et qui comprend la ligne courbe supérieure ainsi que la protubérance externe, a été vue dans la région occipitale proprement dite.

Ici nous devons remarquer sur la ligne médiane la crête occipitale qui correspond à une crête semblable dans l'intérieur du crâne, à la faux cérébelleuse de la dure-mère par conséquent, et aux sinus que renferme ce repli. Cette crête reçoit le ligament cervical; elle forme généralement une saillie qui est en raison directe de la force musculaire des sujets. Sur les côtés, se voient les bosses occipitales, qui correspondent aux fosses occipitales inférieures et à la partie postérieure du cervelet. Dans ce point, l'os est extrêmement mince, mais il est recouvert par une couche épaisse de parties molles: cependant les fractures y sont assez fréquentes, et d'autant plus redoutables qu'elles sont plus difficiles à découvrir. Ces fosses peuvent être perforées par des tumeurs de la dure-mère, par la pression seule du cervelet même, et, dans ce cas, il y aura hernie cérébelleuse, comme on en peut voir deux exemples recueillis par M. le professeur *Lallement* et par M. *Baffos* (1). On est généralement convenu qu'il ne fal-

(1) M. Boyer, *Traité des maladies chirurgicales*, etc., tome 5, page 201.

lait pas trépaner au-dessous de la ligne courbe supérieure de l'occipital : cependant, si l'indication était positive, il nous semble que l'opération ne serait ni très-difficile, ni même beaucoup plus dangereuse que dans les autres points du crâne; seulement il conviendrait d'agir sur la bosse occipitale, et non pas sur la ligne médiane, ni trop près de la ligne courbe supérieure; on a dit aussi que les tumeurs fongueuses, ou plutôt cancéreuses, de la dure-mère, ne devaient point être enlevées, quoiqu'elles eussent percé le crâne. Le raisonnement et des faits semblent venir à l'appui de ce conseil; mais nous pensons qu'il ne faudrait pas trop généraliser ce principe. Il est possible, en effet, qu'une tumeur de cette nature ait perforé les os, sans avoir pour cela désorganisé largement la dure-mère ou l'encéphale : dans ce cas, nous ne voyons pas pourquoi son extirpation ne devrait pas être entreprise, si, d'un autre côté, les progrès du mal devaient entraîner la mort du sujet.

Cette réflexion est fortifiée par un fait qui s'est récemment offert à notre observation; la pièce pathologique a été déposée dans le Muséum anatomique de la Faculté.

Une femme mourut en janvier 1825 à l'hôpital de perfectionnement, avec une tumeur dure et immobile située à la partie inférieure et interne d'une des bosses occipitales : cette tumeur, qui était un squirrhe de la dure-mère, avait percé l'os; elle avait le volume d'une noix ordinaire, et la membrane fibreuse était parfaitement saine à une demi-ligne en dehors de cette production morbide. Or, il est évident que l'enlèvement de ce cancer était possible, et que l'opération aurait offert les mêmes chances de succès que quand on la pratique sur d'autres parties du corps.

S'il est vrai, comme le soutient M. *Gall*, que l'amour physique ait le cervelet pour organe, les blessures de la portion

osseuse qui nous occupe devront être fréquemment suivies d'altérations dans ce penchant. C'est d'après cette idée que le célèbre auteur de la *Crânioscopie* a indiqué qu'on pouvait reconnaître, par l'écartement des apophyses mastoïdes et les saillies latérales de l'occipital, la force ou la faiblesse de l'instinct de la reproduction chez les divers sujets.

La colonne vertébrale présente plusieurs particularités remarquables dans cette région :

a. Elle est assez fortement concave, et cette concavité est en raison directe de l'âge.

b. Les apophyses épineuses sont d'inégale longueur : ainsi la première vertèbre n'en a point, et cette disposition permet à la tête de se renverser plus facilement en arrière; l'apophyse de la seconde est grosse et très-longue; celle de la troisième très-courte; les suivantes vont graduellement en augmentant jusqu'à la proéminente ; en sorte que, depuis l'axis jusqu'à la septième vertèbre cervicale, il existe une échancrure remplie par les parties molles surtout; échancrure qui doit engager à choisir le milieu du cou pour placer le séton.

Ces apophyses sont presque horizontales, et conséquemment très-éloignées les unes des autres; ce qui donne plus de latitude aux mouvemens.

c. Les apophyses tranverses sont aussi très-courtes; leur longueur diminue graduellement de la septième et de la première vers la troisième : l'étendue dont jouissent les mouvemens du cou est une conséquence naturelle du peu de longueur de ces apophyses. Leur base est traversée par un canal pour le passage de l'artère vertébrale, qui se trouve ainsi protégée contre l'action des corps extérieurs. Cependant on conçoit qu'un sabre, ou autre instrument tranchant, porté sur le côté du cou avec une certaine force, pourrait atteindre ces

vaisseaux, et produire une blessure d'autant plus dangereuse que le tronc de la vertébrale est assez difficile à lier, comme on a pu le voir (*Région sous-hyodienne*), et qu'en outre il ne serait pas toujours facile de décider d'abord si ce n'est pas la carotide plutôt que la vertébrale qui serait ouverte. C'est en arrière de l'artère que passent les nerfs, et c'est en dehors d'elle qu'ils se divisent.

d. Les facettes articulaires sont plus rapprochées de la ligne horizontale que dans les autres régions; néanmoins elles s'inclinent de plus en plus en descendant des facettes inférieures de la seconde jusqu'à la septième; en sorte que leur déplacement est d'autant plus difficile, qu'on s'éloigne davantage de l'axis. Ce déplacement ou cette luxation des vertèbres cervicales au-dessous de l'axis, admis par les uns, rejeté par les autres, est certainement possible : on en possède maintenant des exemples incontestables. S'il n'y a qu'une facette qui passe devant l'autre, sans déchirure du cartilage inter-vertébral, la luxation est incomplète, et peut exister sans paralysie; mais si les quatre surfaces se sont abandonnées en même tems que le fibro-cartilage s'est déchiré, la moelle est toujours comprimée, la paralysie se déclare à l'instant, et quelquefois même la mort a lieu.

C'est entre l'atlas et la seconde vertèbre que l'arrangement de ces surfaces est important à noter. Ici, elles sont planes, horizontales ou légèrement inclinées en dehors. D'un autre côté, l'atlas n'a point de lames proprement dites, ni d'apophyses épineuses, ni de corps; il n'y a point de ligament jaune par conséquent, ni de fibro-cartilage. Il en résulte que les mouvemens ont lieu naturellement dans tous les sens, que la rotation peut être portée très-loin sans danger, mais que, si néanmoins on dépasse le quart de cercle, la luxation aura lieu, parce qu'alors l'une des facettes de l'atlas passe en

avant, et l'autre en arrière de celles de l'axis. Il importe surtout de ne pas oublier la possibilité de cet accident pendant les tractions qu'on exerce sur le tronc de l'enfant, dans un accouchement où l'on est obligé de l'amener par les pieds. En effet, si, par exemple, la face s'est d'abord présentée en avant, l'accoucheur ne manquera pas d'essayer de la retourner en arrière; pour cela il fera plus ou moins tourner le tronc sur lui-même à chaque traction qu'il exécutera; et, s'il ne considère que la forme, il ne lui sera pas très-difficile de ramener le dos du fœtus en avant. Dans ce cas, si la tête n'a pas suivi les mouvemens imprimés au tronc, comme il arrive très-souvent, si elle est restée dans la position qu'elle occupait au commencement de la manœuvre, la luxation des deux premières vertèbres se sera opérée, et la mort de l'enfant précédera son extraction.

e. L'union de la tête avec l'atlas, et même avec l'axis, mérite une attention toute particulière. Les condyles de l'occipital étant convexes, allongés et dirigés obliquement en dehors et en arrière, les facettes supérieures de la vertèbre sur laquelle ils reposent étant en rapport avec cette disposition, il en résulte une articulation qui ne permet à la tête que des mouvemens de flexion et d'extension; mais comme les ligamens occipito-atloïdiens sont souples et assez larges, comme l'arc postérieur de la vertèbre est mince et n'a point d'apophyse épineuse, ce double mouvement peut être porté assez loin, moins loin cependant qu'on ne serait porté à le croire au premier aspect, attendu que l'odontoïde et ses ligamens s'opposent au renversement de l'atlas en avant. Le mouvement de rotation s'opère principalement sur l'apophyse odontoïde et les surfaces articulaires de l'axis; les parties se pésentent dans les rapports suivans, en les exami-

nant de devant en arrière : 1° L'arc antérieur de l'atlas et le ligament qui l'unit à l'occipital; 2° le processus et les ligamens odontoïdiens; 3° le ligament transverse et l'occipito-axoïdien; 4° la dure-mère; 5° le canal rachidien rempli par la moelle.

L'apophyse odontoïde forme une espèce de pivot sur lequel tourne l'atlas; fixée en dedans des condyles de l'occipital au moyen de deux courts faisceaux fibreux, elle ne peut presser sur la moelle qu'après avoir rompu le ligament transverse de la première vertèbre, à moins qu'elle ne passe par-dessous, cas pour lequel il faudrait que les ligamens odontoïdiens eussent été préliminairement déchirés. On conçoit que, d'une manière comme de l'autre, pour produire ce désordre, il faut une force considérable. Il paraît néanmoins que les suppliciés par la corde mouraient fréquemment de cette manière; mais le plus souvent les ligamens de l'odontoïde étaient d'abord rompus, ensuite cette apophyse s'échappait de son anneau par-dessous le ligament de l'atlas, et se plaçait dans le canal rachidien, de manière à déchirer la moelle, et à produire une mort instantanée; quelquefois aussi le faisceau transverse était brisé, et la mort avait lieu de la même manière.

Chez les enfans, il faut beaucoup moins d'efforts pour produire le même effet. Chez eux, l'apophyse verticale de la seconde vertèbre est peu développée; ses ligamens sont beaucoup moins résistans; l'anneau qui la renferme est moins serré; le ligament transverse conserve encore une certaine élasticité; en sorte que cette apophyse paraît pouvoir sortir de dessous ce dernier cordon, sans déchirer les siens propres. Ce sont ces diverses particularités propres au jeune âge, qui permettraient de comprendre comment, en saisissant un enfant par les côtés de la tête, et le soulevant assez pour que ses pieds

abandonnent le sol, il peut se faire qu'on le fasse périr avec la rapidité de l'éclair, s'il fait quelques mouvemens pour se dégager : tel est le cas rapporté par *J. L. Petit.*

Il faut encore remarquer que les deux premières vertèbres cervicales sont tellement articulées, tellement unies entr'elles et avec la tête, qu'un instrument vulnérant peut facilement pénétrer dans le canal rachidien, tout en ne divisant que des parties molles, et tuer sur-le-champ par la lésion de la partie supérieure de la moelle. Ainsi, en enfonçant un corps piquant et tranchant par la fossette du cou, il sera possible d'arriver sur le ligament occipito-atloïdien, ou sur l'atloïdo-axoïdien, et de diviser le commencement de la moelle rachidienne. C'est de cette manière que l'homme qui avait fait périr l'enfant dont parle *J. L. Petit*, fut tué lui-même par le père de cet enfant, si l'on admet toutefois l'exactitude rigoureuse de ces deux observations.

Cette disposition paraît être bien connue des bouchers, puisqu'ils abattent souvent les animaux en leur enfonçant un couteau derrière l'occipital ; du vulgaire même, qui sait qu'en plongeant une épingle dans cette région, on peut produire la mort. Plus d'une fois aussi des malfaiteurs ont profité de cette connaissance pour commettre des crimes affreux, sur de jeunes enfans surtout. Si l'instrument était porté par la partie antérieure, il ne ferait pas courir les mêmes dangers, parce que l'apophyse de l'axis l'empêcherait d'aller directement à la moelle.

Au-dessous de la seconde vertèbre, des blessures de ce genre ne peuvent plus avoir lieu. Tous ces os, en effet, sont assez bien imbriqués les uns sur les autres pour former un canal complet, dont les parois ne présentent pas d'espace libre qui puisse permettre l'entrée des corps étrangers venant du dehors.

Quoi qu'il en soit, il convient de se rappeler qu'une blessure de la moelle entre la première vertèbre et l'occipital, laisserait intactes les racines des nerfs pneumo-gastrique, glosso-pharyngien et grand hypo-glosse, mais que tous les autres nerfs seraient ainsi séparés de l'encéphale entre les deux premières vertèbres; le sous occipital serait conservé. Entre la deuxième et la troisième, il resterait une portion du plexus cervical; entre la troisième et la quatrième, tout ce plexus serait hors d'atteinte, ainsi que le nerf spinal, dont il n'y aurait qu'une ou deux racines de détruites. Entre la quatrième et la cinquième, le phrénique ne serait pas altéré, le plexus brachial serait en partie respecté; enfin, plus bas, il n'y aurait plus nécessairement paralysie des membres thoraciques.

La tête est placée sur le sommet du rachis de manière à représenter un levier du premier genre, dont la branche antérieure serait plus longue que la postérieure. Il suit de là que cette partie pèse plus en avant qu'en arrière, ce qui fait que, dans le sommeil ou le repos, le menton se rapproche naturellement du sternum.

Lors de l'accouchement, c'est cette longueur inégale du levier mobile que forme la tête de l'enfant, qui explique pourquoi l'occiput s'avance toujours le premier quand il ne rencontre pas d'obstacles particuliers. En effet, dans ce cas, la colonne vertébrale, qui représente la puissance, porte plus près de l'occiput que du menton; en conséquence, c'est la première partie qui doit s'abaisser en faisant le mouvement de bascule.

Pendant la vie, c'est tantôt la branche antérieure qui est le bras de la puissance; tantôt, au contraire, c'est la branche postérieure. Dans tous les cas, il y a des muscles appliqués sur toute la longueur de ces branches; de sorte qu'elles

peuvent pour ainsi dire être allongées ou raccourcies, suivant les besoins de la nature.

Prise en travers, la tête offre bien encore un levier du premier genre; mais alors le point d'appui est assez juste au milieu de sa longueur. D'un autre côté, les mouvemens latéraux n'ayant pas lieu dans une articulation spécialement, et s'exécutant aux dépens de toutes en même tems, il devient, sous ce rapport, beaucoup moins intéressant que le premier.

CHAPITRE III.

DES MEMBRES THORACIQUES.

Nous examinerons successivement dans les membres thoraciques : 1° l'épaule; 2° le bras; 3° le coude; 4° l'avant-bras; 5° le poignet; 6° la main.

ARTICLE PREMIER.

DE L'ÉPAULE.

Nous distinguons à l'épaule deux régions : l'une antérieure, ou thoraco-humérale; l'autre postérieure, ou scapulo-humérale.

SECTION PREMIÈRE.

RÉGION THORACO-HUMÉRALE, SOUS-CLAVICULAIRE OU AXILLAIRE.

La région de l'aisselle, ou antérieure de l'épaule, est la plus importante du membre supérieur. Ses limites sont : en haut, la région sus-claviculaire; en bas, le bord libre du grand pectoral; en dehors, une ligne qui tomberait perpendiculairement du sommet de l'acromion sur l'extrémité libre du pouce, en suivant le bord externe du membre, et que nous nommerons *acromio-digitale;* enfin, en dedans, une autre ligne partant de la clavicule, un pouce en dehors de l'articulation sterno-claviculaire, pour aller se terminer sur l'épine antérieure et supérieure de l'os coxal, et que l'on pourrait appeler *clavi-coxale.*

A l'extérieur, cette région nous offre : en haut et en de-

hors, une saillie arrondie qui correspond au devant de la tête humérale; en dedans de cette convexité, une gouttière large et superficielle qui correspond au *creux* de l'aisselle. Cette gouttière, plus marquée chez les individus maigres, et dont la profondeur augmente quand on rapproche le bras du tronc, présente plusieurs choses à considérer. On voit en haut un enfoncement triangulaire, par lequel on pénètre aisément dans l'articulation. En appliquant le pouce sur cet espace, on sent qu'il est limité : en dehors, par la tête de l'humérus; en dedans, par l'apophyse coracoïde, et, supérieurement, par la clavicule et l'acromion. C'est par ce point que MM. *de Champesmes* et *Lisfranc* ont proposé de faire pénétrer le couteau pour l'amputation du bras dans l'article.

En bas de cette gouttière, se rencontre le bord antérieur de l'aisselle, espèce d'arcade arrondie, dont la concavité regarde en bas quand le bras est pendant le long du thorax; mais, quand le bras est écarté du tronc, ce bord est droit et tendu; son épaisseur est considérable chez les sujets gras; au contraire, il est très-mince, et quelquefois presque tranchant, chez les personnes maigres.

Derrière ce bord, on trouve une excavation, dont la profondeur augmente par l'abaissement du bras, et devient plus superficielle quand on élève ce membre. Cet enfoncement a la forme d'un triangle, dont la base serait appuyée sur la poitrine; il est borné en arrière par un autre bord arrondi comme le précédent, et qui renferme la partie antérieure des muscles grand rond et grand dorsal : c'est le bord postérieur de l'aisselle. En portant les doigts dans le creux axillaire, on peut sentir à travers la peau, quand le sujet n'a pas beaucoup d'embonpoint, les ganglions lymphatiques, la tête de l'humérus, les nerfs du plexus brachial, et quelquefois même les battemens de l'artère humérale.

PARTIES CONSTITUANTES.

1°. La Peau.

Ses caractères ne sont pas les mêmes dans toute l'étendue de la région. Au devant de l'épaule, elle est épaisse et moins extensible que devant l'aisselle, où elle est, en général, fine et très-souple. Le tissu fibreux qui entre dans sa composition est plus serré dans le premier sens que dans le second, et les follicules sébacés y sont plus nombreux et plus gros. En bas, dans le creux de l'aisselle, elle est bien plus fine encore, très-extensible, plus colorée en brun qu'ailleurs, couverte de poils qui n'acquièrent jamais une grande longueur, qui sont plus abondans chez l'homme que chez la femme, et ne se développent qu'à la puberté. Cette peau renferme ici des follicules en grand nombre et d'un volume assez prononcé, follicules qui sécrètent la matière onctueuse qu'on trouve habituellement dans l'aisselle. Cette matière est en plus ou moins grande quantité, comme on sait, suivant les sujets; quelquefois elle répand une odeur très-forte, et cela se remarque principalement chez les personnes blondes tirant sur le rouge. D'autres fois, elle est assez âcre pour attaquer le linge, et pour déterminer l'excoriation de la peau qu'elle doit simplement lubréfier.

2°. La Couche sous-cutanée.

Cette couche se compose de plusieurs objets : on y trouve d'abord de la graisse et du tissu cellulaire, ensuite des vaisseaux et des nerfs.

Les vésicules adipeuses sont très-larges, et peuvent acquérir un développement considérable ; elles sont plus abondantes en avant qu'en bas de la région, et peuvent former une couche extrêmement épaisse. En se remplissant, elles écartent

les lamelles du tissu cellulaire, qui se rapprochent, au contraire, quand les cellules se vident : d'où il suit que, chez les individus gras, le tissu cellulaire paraît rare, tandis qu'il représente une lame distincte et assez forte chez ceux qui sont maigres. La face cutanée de cette lame est inégale et filamenteuse : c'est elle qui supporte les cellules graisseuses; l'autre face est lamelleuse, lisse, et n'adhère pas très-fortement à l'aponévrose; les vaisseaux, les veines surtout, serpentent dans les feuillets de cette face profonde : d'où il résulte qu'ils sont peu apparens chez les individus gras. Il est des personnes chez lesquelles les veinules sous-cutanées donnent lieu à des vergetures assez prononcées sur la peau. C'est aussi dans cette couche que rampe la veine céphalique. Dans le creux de l'aisselle, le tissu cellulaire se confond avec l'aponévrose, et renferme plusieurs ganglions lymphatiques dans ses aréoles.

3°. L'Aponévrose.

On peut la faire venir du bras. En effet, le *fascia brachialis*, au-dessous du grand pectoral et du grand dorsal, se comporte de la manière suivante : pour le grand pectoral, une lame passe par-devant, et remonte ainsi, sous forme de simple feuillet celluleux, sur sa face antérieure et sur celle du muscle deltoïde, pour se fixer à la clavicule. Cette lame pénètre aussi dans le triangle *coraco-claviculaire*, et gagne ainsi la capsule fibreuse de l'articulation; elle adhère fortement aux fibres charnues, et comme elle est mince, il n'est pas toujours facile de l'en séparer. En dehors, il est toujours aisé de ne pas la confondre avec la couche sous-cutanée. Il importe de distinguer les abcès qui se forment en dehors de cette lame, des foyers qui se rassemblent au-dessous : les premiers tendent continuellement à se porter au dehors, et ne sont pas plus dangereux qu'aux membres; les seconds,

au contraire, ont une grande tendance à pénétrer dans la cavité axillaire, s'ils n'y sont pas déjà; et, dans ce cas, on sait quelle série nombreuse d'accidens ils peuvent faire naître.

Une autre lame aponévrotique glisse derrière le muscle grand pectoral, tapisse sa face postérieure, est plus épaisse et plus forte en dehors qu'en dedans, mais ne tarde pas à se convertir en tissu cellulaire.

La même disposition a lieu pour le grand dorsal; seulement le feuillet postérieur est plus fort, comme nous le verrons dans la région postérieure de l'épaule. La couche qui passe au devant de ce muscle est aussi d'abord assez forte; mais elle s'amincit en remontant, en sorte qu'il n'en reste bientôt plus qu'une lamelle qui va gagner la face postérieure des pectoraux, après avoir tapissé les faces libres du sous-scapulaire, et du grand dentelé; qui s'interpose enfin entre tous les muscles, et dont les feuillets se rassemblent en haut de la cavité de l'aisselle, de manière à former une aponévrose plus serrée au devant des vaisseaux, du plexus brachial et du muscle sous-clavier. Le tissu cellulaire proprement dit paraît résulter du dédoublement de l'aponévrose, lorsqu'elle passe d'un bord de l'aisselle à l'autre. Il est formé d'un assemblage de lames et de filamens qui se continuent sans interruption jusqu'à la capsule scapulo-humérale, avec laquelle il contracte l'union la plus intime. Ce tissu cellulaire se prolonge, en outre, par-derrière la clavicule, dans la région sus-claviculaire; il fait aussi communiquer l'aisselle avec la région postérieure du cou, par l'espace qui existe entre le trapèze, l'angulaire et les muscles du second plan de cette région. C'est là ce qui explique pourquoi la région axillaire est, pour ainsi dire, le rendez-vous commun de toutes les suppurations qui ont lieu dans les espaces qui viennent d'être indiqués.

4°. Les Muscles.

a. Le grand pectoral. Séparé de la peau par l'aponévrose, la couche superficielle, quelques vaisseaux et quelques nerfs, il repose successivement, de haut en bas, sur le muscle sous-clavier, dont il est éloigné par une lame fibreuse indiquée plus haut, et par une couche cellulo-graisseuse plus ou moins épaisse; sur la veine et l'artère sous-clavières, et sur les nerfs du plexus brachial, dont il est séparé par des branches veineuses, artérielles et nerveuses assez grosses, et surtout par une couche très-épaisse de tissu cellulaire; sur le petit pectoral, au-dessous duquel il repose de nouveau, mais d'une manière moins directe, sur les vaisseaux et les nerfs axillaires. Ses fibres convergent de la clavicule et des côtes sur l'humérus; de sorte que, pour arriver aux vaisseaux, il est possible d'isoler simplement les faisceaux charnus du muscle sans les diviser. Ce conseil, donné d'abord par M. le professeur *Marjolin* (1), et d'une manière vague par plusieurs chirurgiens, est maintenant généralement recommandé quand il s'agit de lier l'artère axillaire. Pour le suivre, il suffit d'inciser obliquement la peau, la couche superficielle et l'aponévrose de la limite interne de la région, en allant de la clavicule, comme point de départ, jusqu'au-dessous de l'apophyse coracoïde, c'est-à-dire parallèlement à la direction des fibres charnues. Ce procédé est sans contredit meilleur que celui qui consiste à faire un lambeau semi-lunaire au devant de la clavicule (2), à plus forte raison que celui dans lequel on coupe transversalement le tendon du grand pectoral (3). Dans ce dernier cas, en effet, on voit que, même en admettant le succès, les mouvemens d'abaissement du bras et

(1) *Dictionnaire de médecine*, article *Anévrysme*, etc.
(2) Hogdson, *Maladie des Artères*, etc.
(3) M. Roux, *Médecine opératoire*, etc.

les grandes inspirations courraient le risque d'être fortement troublés. En s'insérant sur la lèvre antérieure de la coulisse bicipitale, le muscle grand pectoral forme là une barrière solide qui s'oppose à ce que la longue portion du biceps puisse jamais s'échapper en avant de la gouttière qui la renferme. C'est à partir de cette insertion qu'une rainure plus ou moins complète le sépare du deltoïde; cette rainure, qu'on pourrait appeler *coraco-deltoïdienne*, est plus large en haut qu'en bas; elle est remplie par du tissu cellulaire graisseux, par la veine céphalique, la branche descendante de l'artère acromiale; elle est aussi traversée, tout près de la clavicule, par la branche transverse de cette même artère; enfin, l'apophyse coracoïde se trouve ordinairement à sa partie supérieure, et profondément.

b. Le petit pectoral. Etendu de l'apophyse coracoïde sur la face externe des deuxième, troisième, quatrième, et quelquefois cinquième côtes, il croise presqu'à angle droit la face postérieure du grand pectoral, dont il est séparé par une couche celluleuse et graisseuse assez épaisse, et dans laquelle sont logés des vaisseaux d'un certain volume. Sa face postérieure croise les vaisseaux et les nerfs de l'aisselle, de manière qu'on peut arriver à ces organes en pénétrant au-dessus et au-dessous de ce muscle, sans le diviser. Son bord supérieur forme la base d'un triangle bien essentiel à connaître, et qu'on peut nommer *clavi-pectoral*. Les autres côtés de cet espace sont représentés par le devant de la clavicule, d'une part, et par le haut de la ligne *clavi-coxale*, de l'autre. Le premier de ces bords, mesuré chez un sujet de stature moyenne, et le bras étant légèrement écarté du tronc, a cinq pouces; la longueur du second, à partir du bord interne de l'apophyse coracoïde, offre trois pouces et demi; le troisième, qui vient jusque sur la troisième côte, a trois

pouces seulement. On voit dans cet espace, de la poitrine vers le bras, du tissu cellulaire lâche, les veines axillaire, thoraciques antérieures et céphalique, qui viennent s'y rendre, les artères axillaire et acromiale, les nerfs du plexus brachial et les branches thoraciques antérieures; en haut, le muscle sous-clavier. C'est dans ce triangle qu'il est le plus facile de lier l'artère, et l'on y parvient en se dirigeant sur le bord supérieur du petit pectoral. Nous reviendrons sur ce point.

Au-dessous de ce muscle, le grand pectoral cache un autre triangle, plus large que le précédent; triangle dont le côté inférieur n'existe pas, à proprement parler, puisqu'il serait formé par le bord antérieur de l'aisselle. Il s'étendrait, par conséquent, de l'humérus à la sixième côte, et sa longueur serait d'environ cinq pouces. Son bord externe est formé par l'humérus; il a trois pouces et demi; et son côté supérieur, représenté par le petit pectoral, a trois pouces. Nous l'appellerons *sous-pectoral.*

On y voit du tissu cellulaire en grande quantité, et, de dedans en dehors, des ganglions lymphatiques, les veines basilique, axillaire, l'artère enveloppée par les nerfs, une portion du muscle coraco-brachial, le tendon des grand dorsal et grand rond, enfin une partie du biceps. Ici, les vaisseaux et les nerfs sont plus rapprochés du bras, tandis que, dans l'espace *clavi-pectoral*, ils sont plus près du thorax.

c. Le deltoïde. Il n'y a que le tiers antérieur à peu près de ce muscle qui entre dans la composition de cette région. C'est lui qui constitue le devant de l'épaule et la saillie indiquée à l'extérieur; il forme là une sorte de concavité qui emboîte la partie antérieure de l'articulation. Il est séparé du grand pectoral par la rainure coraco-deltoïdienne. Ses fibres descendent presque perpendiculairement; ce dont il faut se souvenir, lorsqu'on est obligé de pratiquer des inci-

sions profondes dans ce point de la région. Cette portion du deltoïde forme un triangle, qui, lorsqu'il est enlevé, laisse à découvert un espace semblable, dans lequel on voit le tendon du grand pectoral, surmonté d'un prolongement fibreux, qui se continue avec la capsule huméro-scapulaire, et reçoit en bas l'aponévrose brachiale; sous ce tendon, la coulisse bicipitale, et la corde fibreuse qu'elle renferme; au devant, la partie antérieure de l'humérus, les deux branches de l'artère circonflexe antérieure; plus haut, les deux tubérosités humérales et les tendons qui s'y fixent; plus haut encore, un autre petit triangle (1), formé par le ligament coraco-acromien en avant, par le quart externe de la clavicule et le sommet de l'acromion en arrière; en dedans, par la ligne coraco-deltoïdienne, ou par l'apophyse coracoïde. C'est par ce dernier espace qu'on fait pénétrer le couteau dans l'amputation du bras dans l'article, à la manière de MM. *Lisfranc* et *Champesmes*.

d. Le sous-clavier. Il a été question de sa face supérieure dans la région sus-claviculaire; ici, nous n'avons que sa partie antérieure à examiner. Elle s'avance plus ou moins dans l'aisselle, suivant que la clavicule s'abaisse ou s'élève; et se trouve recouverte par une lame fibreuse, à laquelle elle est unie, à laquelle elle donne même naissance, si l'on veut. Cette lame, dont il a déjà été question en parlant de l'aponévrose et du tissu cellulaire, s'attache, au devant de la clavicule, à l'apophyse coracoïde, se continue avec le ligament coraco-huméral, et par-là avec l'aponévrose brachiale. Elle descend au devant de la veine axillaire, sur laquelle elle semble se confondre, et se continuer avec la gaîne celluleuse du vaisseau. Elle se prolonge aussi sur l'artère et le paquet nerveux du plexus brachial, mais se perd bientôt dans le tissu cellulaire de l'ais-

(1) *Coraco-acromien.*

selle. Cette aponévrose, assez forte chez certains sujets, surtout au devant de la veine, est une des lames qui gênent le plus, quand on veut isoler l'artère axillaire pour en faire la ligature.

e. Le *coraco-huméral* et la courte portion du *biceps*, d'abord réunis en partant de l'apophyse coracoïde, s'écartent bientôt; de manière que le biceps passe en avant du tendon du grand dorsal, tandis que le coraco-huméral reste derrière.

f. Le *sous-scapulaire*, la face antérieure du grand rond et du bord antérieur du grand dorsal, forment ici la paroi postérieure du creux de l'aisselle. Il existe entre le grand rond et le sous-scapulaire un espace de plus en plus large, à mesure qu'on approche de l'humérus. Cet espace est converti en un trou à peu près quadrilatère, circonscrit par le bord antérieur du scapulum et le sous-scapulaire en haut, par le grand rond en bas, en arrière par la longue portion du triceps, et par le col de l'humérus en avant. Du tissu cellulaire remplit cette ouverture, et c'est par-là que passent l'artère et le nerf axillaires.

g. Enfin, le *grand dentelé*, qui fixe l'épaule à la poitrine, et semble réunir le bord spinal de l'omoplate à la face postérieure du grand pectoral. Il cache les intercostaux, et forme la paroi interne de la cavité axillaire.

Il est facile de voir maintenant que tous ces muscles entourent une cavité pyramidale triangulaire; cavité dont la base est inférieure, et formée seulement par l'aponévrose et la peau, et dont le sommet, rempli de tissu cellulaire seulement, se trouve dans la partie postérieure de la région sus-claviculaire. Sa paroi antérieure comprend le petit pectoral, les triangles *clavi-pectoral* et *sous-pectoral;* elle est surtout formée par le grand pectoral. En outre du sous-scapulaire, du grand rond et du grand dorsal, la paroi postérieure com-

prend encore, en partie, la face antérieure du coraco-brachial. Le muscle grand dentelé forme presque la totalité de la paroi interne, qui est complétée par les intercostaux et par les côtes.

Les parois interne et postérieure se réunissent, en formant un angle assez aigu, sur le bord postérieur de l'omoplate. Comme cet angle est tout-à-fait fermé, le pus ne peut pas fuser de l'aisselle dans la région dorsale sans perforer le grand dentelé. L'angle qui résulte de la réunion des parois interne et antérieure est plus aigu encore; il se prolonge sur le devant du thorax, et n'oppose que de faibles digues au pus ou autres produits morbides qui cherchent à se porter dans ce sens. L'angle externe est tronqué en haut; il renferme une partie du coraco-brachial, l'humérus et la partie interne de l'articulation scapulo-humérale. C'est la disposition anatomique de ce côté qui permet de comprimer l'artère axillaire dans cet angle.

5°. Les Artères.

a. L'axillaire forme le tronc principal de cette région; c'est elle qui donne naissance à toutes les branches qu'on y rencontre. Cette artère est la continuation de la sous-clavière; elle conserve ce nom depuis la clavicule jusqu'au niveau du bord postérieur de l'aisselle, c'est-à-dire du grand dorsal. Sa direction est oblique de haut en bas et de dedans en dehors. Elle est de moins en moins volumineuse, à mesure qu'elle descend; ce qui tient aux branches qu'elle fournit. En haut, elle est plus rapprochée du thorax; en bas, au contraire, elle est plus près du bras : d'où il suit que les blessures portées dans le creux de l'aisselle pourront d'autant moins léser l'artère, qu'elles auront lieu plus près de la poitrine; tandis qu'un instrument qui pénétrerait d'avant en arrière, dans le

haut de cette région, l'éviterait plus sûrement en se rapprochant du bras.

Les rapports généraux de l'artère axillaire sont les suivans : en dedans et en avant, se trouvent la veine et ses branches principales, des glandes lymphatiques, du tissu cellulaire, le grand dentelé, l'aponévrose et la peau ; en dehors et en avant, les nerfs, le muscle sous-scapulaire, le tendon du grand dorsal, l'articulation et l'humérus ; en avant, l'artère est recouverte par les nerfs, par les veines, des ganglions lymphatiques, des couches fibro-cellulaires, les muscles sous-clavier, pectoraux, coraco-brachial et les tégumens ; en arrière, on voit quelques branches nerveuses, beaucoup de tissu cellulaire, les muscles sous-scapulaire, grand rond et grand dorsal. Mais, pour rendre ces rapports susceptibles d'applications véritablement pratiques, nous diviserons l'artère axillaire en trois portions, ainsi que l'a déjà fait le docteur *Harrisson* (1).

b. Dans la première portion, qui s'étend jusqu'au bord supérieur du petit pectoral, la grosse veine axillaire est en dedans de l'artère, et sur un plan qui lui est antérieur ; en sorte que, sur le sujet vivant, elle la recouvre ordinairement assez pour qu'il soit indispensable de la repousser plus en dedans encore quand on veut lier cette artère. Derrière la veine, l'artère axillaire appuie d'abord sur le premier muscle intercostal, la seconde côte, et ne repose sur la première portion du grand dentelé que par le moyen du tissu cellulaire.

En dehors, elle est côtoyée par la branche inférieure du plexus brachial, qui se place de plus en plus en avant. Tous les autres nerfs restent plus en arrière et à la partie externe. Plus en dehors encore, se voient le tissu cellulaire du sommet de l'aisselle, puis la voûte coracoïdienne.

(1) *Surgical anatomy of the arteries*, vol. 1, pag. 157.

En arrière, elle repose, en sortant de la région sus-claviculaire, sur la première côte, un peu sur la seconde, après quoi sa face postérieure est libre dans le tissu cellulaire et se place au devant des nerfs.

Enfin, considérée en avant, cette portion de l'artère axillaire est enfoncée entre la veine de ce nom et le cordon nerveux résultant de l'union du premier dorsal et du septième cervical; de telle sorte que ces deux organes la cachent tout-à-fait en bas, tandis qu'en haut on la voit quelquefois assez distinctement entre eux, sans les écarter. Le muscle sous-clavier, en la croisant, descend sur elle dans l'espace d'un demi-pouce environ, au-dessous de la clavicule. Un peu plus bas, elle est ordinairement surmontée très-obliquement par un nerf thoracique antérieur qui se porte entre les deux pectoraux, et qu'il serait facile de blesser ou de comprendre dans le fil, en faisant la ligature de l'artère. Au devant de ces parties, se trouvent quelques lames celluleuses denses, et surtout le feuillet fibreux qui se porte de l'apophyse coracoïde à la clavicule et sur le cartilage de la première côte, feuillet que nous appellerons *aponévrose coraco-claviculaire*. Cette lame, qui se continue, comme nous l'avons déjà indiqué, avec l'aponévrose du bras, par le moyen du tissu cellulaire de la cavité axillaire, présente quelquefois sur le devant des vaisseaux une sorte de bord semi-lunaire, dont la concavité regarde en bas et en dedans. Après ce feuillet fibreux, l'artère axillaire est séparée de la peau par une couche cellulo-graisseuse plus ou moins épaisse, par le grand pectoral, l'aponévrose qui la recouvre et la couche sous-cutanée. Elle divise ici le triangle *clavi-pectoral* en deux parties à peu près égales, et sa direction suit celle du commencement de la rainure coraco-deltoïdienne, de manière qu'en incisant sur cette rainure, on tombe sur l'artère ou en dehors d'elle.

Pour lier ce vaisseau dans l'espace dont il vient d'être question, l'incision, indiquée à l'occasion du grand pectoral, étant faite, et le membre étant rapproché du tronc afin de relâcher les fibres charnues, il convient d'écarter les lèvres de la plaie. Alors se présente la couche cellulo-graisseuse renfermant plusieurs branches artérielles, veineuses et nerveuses : d'où il suit que, pour diviser cette couche, on ne doit se servir du bistouri qu'avec la plus grande réserve. Cette lame ouverte, on voit le bord supérieur du petit pectoral, qu'il est facile d'abaisser; ensuite se rencontre le prolongement de l'aponévrose coraco-claviculaire, qu'on peut déchirer avec la sonde cannelée, si elle est simplement celluleuse, tandis que, si elle était plus forte, on commencerait par la percer avec la pointe du bistouri, pour la soulever ensuite avec la sonde, sur laquelle on la couperait dans une plus ou moins grande étendue. Cela étant fait, il ne s'agit plus que d'isoler l'artère, et de passer un fil autour d'elle. Pour y parvenir, on déchire l'espèce de gaîne qui enveloppe le paquet des vaisseaux et nerfs axillaires. Comme l'artère est située entre et derrière la veine et le premier nerf que l'on voit dans cet espace en venant du thorax vers l'épaule, on la saisira toujours sans de grandes difficultés, si on prend la précaution de faire pénétrer la sonde sur le côté externe de la veine, et de repousser ce vaisseau sur le côté interne de la région.

La ligature ne doit pas être placée trop près du muscle sous-clavier, à cause de la veine céphalique et du nerf thoracique qui croisent l'artère dans ce point. On ne doit pas non plus l'appliquer trop près du petit pectoral, parce que c'est là que se trouve ordinairement l'origine des artères acromiales et thoraciques antérieures, etc.

c. La seconde portion de l'artère axillaire est cachée par le petit pectoral; les nerfs, qui étaient tous à sa partie externe,

antérieure et postérieure, envoient en avant et en arrière deux cordons qui la croisent très-obliquement, pour se réunir sur sa partie interne, où ils forment le médian. Il en résulte que le plexus axillaire fournit là une véritable gaîne nerveuse à l'artère, et que la veine n'est plus immédiatement appliquée sur elle : du reste, elle est déjà plus rapprochée du bras que de la poitrine. Elle correspond, en avant et en dehors, au biceps et aux pectoraux; en arrière, au sous-scapulaire, et d'une manière éloignée au grand dentelé, en dedans. Jamais on ne doit tenter d'en faire la ligature dans cette portion; les rapports qui viennent d'être indiqués suffisent pour faire pressentir les dangers qui suivraient une semblable opération. Si on voulait la comprimer ici, c'est sur la tête de l'humérus que la pression devrait être exercée; mais la chose n'est rigoureusement possible que chez les sujets maigres; et, s'il était absolument nécessaire de suspendre la circulation dans le membre, il vaudrait mieux établir la compression derrière la clavicule; on pourrait encore appliquer les moyens compressifs en avant de cet os, à travers le muscle grand pectoral, sur la deuxième côte. Ce dernier procédé cependant est difficile et peu sûr.

d. Enfin, la troisième portion se voit dans le triangle *sous-pectoral.* En parcourant cet espace, l'artère a, sur son côté radial, une racine du médian et le musculo-cutané (*perforans casserii*); sur son côté cubital, se voient la racine postérieure du médian, le cutané interne et le cubital; en dehors et en arrière, se trouvent le radial et l'axillaire ou circonflexe. La veine axillaire est ici dans les mêmes rapports que dans la portion moyenne de l'artère, qui est recouverte par le grand pectoral. Ce vaisseau repose, en arrière, sur le tendon du sous-scapulaire et du grand dorsal; en dehors, elle appuie sur l'humérus, où on peut la comprimer assez facile-

ment. L'aponévrose, le tissu cellulaire et les tégumens remontent assez chez les individus maigres, pour recouvrir cette artère en dedans. Dans ce tiers de sa longueur, l'artère axillaire peut être liée de deux manières différentes : d'abord, en incisant parallèlement à sa direction, dans l'intervalle des deux bords du creux de l'aisselle; ensuite, en incisant au devant du grand pectoral, perpendiculairement à la direction de ce muscle, qui doit être coupé en travers pour mettre l'artère à nu. Dans les deux cas, on doit s'attendre à rencontrer une gaîne assez forte, laquelle renferme en même tems l'artère, la veine et les nerfs. Cette gaîne étant divisée, il est très-facile d'isoler ces divers organes les uns des autres, et de passer un fil à l'entour du vaisseau.

Les branches données par l'artère axillaire sont : l'acromiale, les thoraciques antérieures, la mammaire externe ou thoracique longue, la sous-scapulaire, les circonflexes.

a. L'acromiale. Cette branche se sépare du tronc, chez certains sujets, assez près du muscle sous-clavier, mais plus souvent immédiatement au-dessus du petit pectoral; raison pour laquelle il vaut mieux, en règle générale, appliquer la ligature plus haut que plus bas, au devant de la clavicule. Quelquefois cette branche fournit en même tems les thoraciques antérieures, et, dans ce cas, elle est beaucoup plus volumineuse d'abord. Du reste, la portion acromiale se porte directement en avant du petit pectoral, pour se bifurquer derrière la veine céphalique, sous le sommet de l'apophyse coracoïde : l'une des branches résultant de cette bifurcation passe sur la face dorsale de la saillie osseuse, et va se perdre dans le deltoïde. Ce rameau, dont le volume est parfois égal à celui d'une plume de corbeau, se trouve nécessairement divisé dans l'amputation du bras dans l'article, par le procédé de MM. *Champesmes* et *Lisfranc*.

L'autre branche glisse dans la rainure coraco-deltoïdienne, reste d'abord en dedans de la veine céphalique, passe ensuite sous ce vaisseau, se place à son côté externe, et finit par se trouver en avant; ce qu'il ne faudrait pas oublier, si on se décidait à pratiquer ici la phlébotomie.

b. Les *thoraciques antérieures* naissent : les supérieures, dans le triangle *clavi-pectoral*, et quelquefois même de l'acromiale; l'inférieure, de la portion moyenne de l'axillaire, sous le muscle petit pectoral; leurs branches se distribuent principalement aux muscles pectoraux, et s'entre-croisent diversement dans les couches celluleuses qui les séparent; de sorte que souvent elles gênent beaucoup dans la ligature de l'axillaire.

c. La *mammaire externe* naît vis-à-vis du bord inférieur du petit pectoral et descend sur le côté du thorax, entre le grand pectoral et le grand dentelé, pour se perdre dans les tégumens. C'est elle qu'on ouvre le plus ordinairement lorsqu'on va chercher quelque tumeur dans la cavité de l'aisselle, des ganglions squirrheux, par exemple, qui sont en général placés plus en avant qu'en arrière. En outre, elle donne en dehors quelques autres branches qui vont se perdre dans les muscles grand dorsal et grand rond.

d. La *scapulaire commune*, ou *sous-scapulaire*, se trouve au niveau du bord antérieur du muscle sous-scapulaire; elle descend derrière les nerfs, au devant de la côte de l'omoplate, et bientôt elle se bifurque. C'est la plus grosse branche fournie par l'axillaire, et l'on doit, pour cette raison, lier cette dernière au-dessus ou assez loin au-dessous d'elle.

Le rameau antérieur de la sous-scapulaire, moins gros que le postérieur, continue la direction primitive de la branche, et se ramifie dans les muscles du bord postérieur de la région; le postérieur, ou circonflexe du scapulum, se

recourbe sur le bord antérieur de cet os, pour se porter dans la région postérieure de l'épaule, où nous le reverrons ainsi que le précédent.

e. Les artères *circonflexes* naissent souvent par un même tronc, très-près de la sous-scapulaire, dont elles ne sont quelquefois qu'une branche. Dans tous les cas, la circonflexe postérieure passe immédiatement derrière l'épaule, par l'ouverture quadrangulaire que présente la paroi postérieure de l'aisselle, sous la tête de l'humérus.

L'antérieure, plus petite que l'autre, est placée derrière le nerf musculo-cutané, les muscles coraco-huméral, biceps et deltoïde. Appliquée sur l'os, elle se divise à la rainure bicipitale. Avec la postérieure, elle forme un cercle artériel autour du col de l'humérus, cercle qui peut être déchiré dans les fractures de cette partie : d'où résultent les larges ecchymoses qui se manifestent assez souvent à l'occasion de ces blessures.

L'origine, le volume, le nombre et la distribution de toutes ces branches, sont susceptibles de variétés infinies. Le tronc de l'axillaire offre aussi beaucoup d'anomalies; quelquefois cependant on l'a vu divisé en deux branches, et, dans ce cas, l'une des branches est postérieure, plus volumineuse, et donne la brachiale proprement dite; l'autre est antérieure, plus petite, et semble être formée par la radiale prolongée jusque dans l'aisselle. On a vu cette division se continuer jusque sous le muscle sous-clavier.

6°. Les Veines.

La veine *axillaire* peut être divisée, comme l'artère, en trois portions : dans la portion supérieure, elle est très-grosse et placée, en dedans, sur le bord de la première côte, le premier muscle intercostal, la seconde côte et la pointe supé-

rieure du grand dentelé; en dehors et en arrière, sur l'artère axillaire, à laquelle elle adhère au moyen de lamelles celluleuses assez serrées; en devant, elle reçoit une lame de l'aponévrose coraco-claviculaire qui fortifie sa tunique externe; elle est ensuite croisée par le nerf thoracique antérieur et les artères du même nom; puis elle est recouverte par la couche celluleuse et graisseuse sous-musculaire, etc. Le gonflement des veines, qui a lieu lors de l'expiration, fait que, pendant la vie, cette portion de la veine axillaire cache tout-à-fait l'artère. Comme ce gonflement est une des grandes difficultés qui s'opposent à la ligature de cette dernière, il y aurait peut-être quelque avantage à faire ici l'application de l'idée de M. *Lizars*, c'est-à-dire à suspendre la circulation veineuse au-dessous de l'aisselle par la compression du membre.

Derrière le petit pectoral, la veine axillaire est croisée par les branches de l'artère thoracique inférieure; elle repose moins immédiatement sur la face interne de l'artère principale, à cause des deux racines du médian qui l'en séparent.

Dans sa portion inférieure, elle reste encore en dedans de l'artère, mais elle se place plus en avant, et les nerfs médian, cutané interne et cubital, séparent ces deux vaisseaux. En avant, elle est croisée par l'artère mammaire interne, les deux branches nerveuses qui vont du deuxième et du troisième intercostal dans le creux de l'aisselle, et quelques autres filets. Tout le plexus brachial, par conséquent, est placé derrière elle et en dehors.

C'est ordinairement dans le triangle *sous-pectoral* qu'elle reçoit la veine basilique, dont le volume égale quelquefois le sien propre, les collatérales des artères sous-scapulaires, circonflexes, et, chez certains sujets, la mammaire externe. Cette dernière et la basilique s'y abouchent par la partie interne et antérieure; les autres, au contraire, y pénètrent et s'y rendent

par la partie externe et postérieure, et leurs troncs se voient dans l'intervalle des nerfs du plexus brachial.

Il en résulte que les veines constituent dans ce point un plexus très-compliqué qui devient fort embarrassant quand il s'agit d'isoler l'artère.

Chez quelques sujets, ces différentes branches veineuses restent séparées jusque sous le petit pectoral; mais cela est rare, et c'est habituellement sous ce dernier muscle que les veines mammaire externe et thoraciques inférieures s'ouvrent dans l'une d'elles. Dans le tiers supérieur, l'axillaire reçoit des veinules dont le nombre varie beaucoup; mais constamment on y voit la thoracique supérieure et l'acromiale.

La veine *céphalique* se rend bien aussi dans la sous-clavière; mais son importance chirurgicale exige que nous l'examinions avec quelques détails : elle est d'ailleurs la seule branche superficielle qui mérite ici notre attention. Logée dans la rainure qui sépare les deux muscles deltoïde et grand pectoral, elle est plus ou moins profondément située, suivant que ces deux muscles sont plus ou moins complétement isolés. Quand la rainure est peu marquée, la veine est très-superficielle; elle est profonde, au contraire, si la rainure est distincte jusqu'à l'os. Dans cette rainure, la veine céphalique est enveloppée, au milieu, de lamelles celluleuses et de vésicules adipeuses. En pénétrant sous la clavicule, elle passe en dedans de l'apophyse coracoïde, par devant l'origine des muscles biceps, coraco-brachial et petit pectoral; elle croise obliquement les nerfs du plexus brachial et l'artère axillaire, pour tomber dans la veine, sur son côté externe et antérieur, tout près du muscle sous-clavier. Dans ce trajet, ce canal croise l'artère acromiale, de telle sorte que celle-ci forme un demi-tour de spirale sur la veine, en passant par derrière.

De ce qui précède, il suit que la veine céphalique est, toutes choses égales d'ailleurs, d'autant plus superficielle, qu'on l'observe plus près de l'empreinte deltoïdienne; qu'elle est toujours séparée de la peau par une couche graisseuse dont l'épaisseur varie beaucoup, et qu'elle est côtoyée par une artère d'un certain volume. En conséquence, si on voulait pratiquer sur elle l'opération de la saignée, il faudrait le faire plutôt en bas qu'en haut. On ne peut pas dire qu'une opération semblable serait dangereuse; mais il nous semble cependant qu'elle serait assez grave par elle-même pour qu'il soit douteux qu'on y ait souvent recours quand la phlébotomie présente des difficultés au pli du coude.

7°. Les Lymphatiques.

Ils sont très-nombreux dans cette région; tous les lymphatiques du membre thoracique s'y rendent, ainsi que ceux de l'extérieur de la poitrine; une partie de ceux de la partie postérieure du cou y viennent aussi. On y trouve une quantité considérable de ganglions, dont les uns forment une espèce de chaîne autour des vaisseaux, et dont les autres sont distribués en deux séries. Les uns constituent une couche antérieure placée entre la paroi antérieure de l'aisselle et le plexus vasculaire et nerveux. Le plan postérieur repose entre ce même plexus et la paroi postérieure de la cavité sous-clavieulaire. Ces glandes occupent encore plus particulièrement l'espace qui sépare les vaisseaux et les nerfs du grand dentelé, et cette circonstance est fort avantageuse pour le chirurgien. En effet, quand l'extirpation de ces organes devient nécessaire, en se rappelant cette disposition anatomique, on ne sera pas si facilement arrêté par la profondeur à laquelle ils peuvent être placés. Il y a d'ailleurs un moyen bien simple de s'assurer s'il est prudent d'en essayer l'ablation; il consiste à écarter

le bras du tronc : si, dans cette position, les tumeurs restent appliquées sur le thorax, ou, simplement, si elles ne suivent pas le membre dans son mouvement, il est certain qu'elles n'ont pas de rapport intime avec les vaisseaux et les nerfs.

On sait avec quelle facilité ces ganglions s'engorgent et se gonflent dans les maladies du sein chez les femmes, de toute la poitrine chez les deux sexes, et surtout dans celles du membre supérieur. Ce gonflement sympathique suffit souvent pour faire découvrir une affection dans des lieux où on la soupçonnait à peine. C'est particulièrement dans les suppurations et les inflammations virulentes que les glandes de l'aisselle se tuméfient avec une grande rapidité; c'est à cette occasion aussi que la suppuration envahit quelquefois avec une promptitude effrayante le tissu cellulaire lâche et abondant qui les entoure : de là ces vastes abcès qui se propagent si vite dans les régions voisines, par l'intermède des traînées cellulaires. En se gonflant, ces ganglions déterminent très-fréquemment l'infiltration du membre : est-ce le simple résultat des difficultés qu'éprouve la lymphe pour passer dans les organes qui doivent la recevoir? Est-ce un effet de la pression exercée sur les vaisseaux sanguins, les veines, par exemple? Le premier cas nous paraît être le plus fréquent; le second n'est pas non plus très-rare.

Il faut remarquer que dans le creux de l'aisselle toutes les conditions sont réunies pour que les phlegmons s'y développent souvent, et pour que l'inflammation y produise promptement du pus en grande quantité : ainsi, peau vasculeuse, mince, glissant continuellement sur les tissus qu'elle recouvre; tissu cellulaire très-abondant, souple, extensible, rempli de vaisseaux; filets nerveux en grand nombre; tiraillement presque continuel de toutes ces parties, à l'occasion des mouvemens naturels du membre, etc.

Ce sont encore ces conditions qui font que les sangsues placées sur le creux de l'aisselle y produisent habituellement de si larges ecchymoses.

8°. Les Nerfs.

Le plexus brachial les fournit presque tous. Ce plexus s'y trouve lui-même en grande partie; dans le triangle *clavi-pectoral*, ses cordons sont réunis en un faisceau placé en arrière et en dehors de l'artère; libre sous la clavicule et vers le sommet de l'aisselle, où il appuie sur le tissu cellulaire, il correspond, en avant, à la rainure coraco-deltoïdienne, et n'est conséquemment séparé de la peau que par de la graisse, du tissu cellulaire, et la branche transverse de l'artère acromiale, la veine céphalique étant plus en dedans. Ces rapports n'empêchent pas que le plexus ne soit situé très-profondément; mais ils permettent de l'atteindre sans diviser les muscles. Par exemple, un instrument piquant, porté perpendiculairement à l'axe du tronc, sur le bord interne de l'apophyse coracoïde, dans l'angle rentrant qui existe entre la clavicule et cette éminence, tomberait directement sur les nerfs, et n'exposerait presque pas l'artère.

C'est en passant sous le petit pectoral que ce plexus se décompose: c'est alors qu'il s'en détache deux branches qui passent par-dessous et par-devant l'artère axillaire, pour se placer entre ce vaisseau et la veine du même nom, et former le nerf médian.

Au-dessous de ce muscle, c'est-à-dire dans l'espace *sous-pectoral*, tous les nerfs du bras sont ordinairement isolés.

a. Le *médian* reste en dedans de l'artère, et se trouve quelquefois en avant, lorsqu'il entre dans la région brachiale; en sorte que si on cherchait à lier le tronc artériel dans cette partie de l'aisselle, il serait plus facile de renverser ce nerf en

arrière, près du petit pectoral, et de le pousser devant, au contraire, si on agissait, près du bord antérieur de la région : la veine ou les veines sont appliquées sur son côté interne.

b. Le *musculo-cutané*, qui se continue avec la racine antérieure du médian, s'écarte des vaisseaux, et gagne la face postérieure du muscle coraco-huméral, qu'il traverse. En conséquence, il n'a que des rapports très-éloignés avec l'artère.

c. Le *circonflexe* se sépare du plexus, en arrière, un peu plus haut que le bord inférieur du muscle sous-scapulaire, sur lequel il se contourne pour passer sous le col huméral par l'ouverture *sous-scapulo-humérale*. Les rapports de ce nerf avec l'os sont tels, que, dans les fractures du col, il peut être déchiré, et donner lieu à des accidens graves. Dans les luxations en bas, la tête de l'humérus le comprime aussi presque nécessairement.

d. Le *radial* ou *musculo-spiral* se détache au niveau du circonflexe, et souvent ces deux cordons ne forment d'abord qu'un seul tronc. Placé tout-à-fait en arrière du plexus, il descend en se contournant sur la face interne de l'humérus, et s'engage entre les portions interne et postérieure du triceps. Il peut également être tiraillé, déchiré dans les fractures, et comprimé dans les luxations en dedans. Il n'a pas non plus de rapports immédiats avec l'artère.

e. En dedans et en avant, se voit le *cutané interne*, qui est placé entre la veine et l'artère, et qui est quelquefois assez volumineux pour que quelques personnes l'aient pris pour le médian, en cherchant l'artère axillaire.

f. Le *cubital* est plus en dedans et en arrière ; il est aussi recouvert par les veines. Son volume est égal à celui du médian, dont on le distingue par sa position, et parce qu'en s'éloignant de son origine, il s'éloigne aussi de l'artère, en se portant en arrière.

Telle est la disposition des six branches brachiales du plexus axillaire; mais ce plexus en donne dans l'aisselle quelques autres, que nous allons indiquer maintenant: ce sont les branches thoraciques antérieures et les sous-scapulaires.

g. Les *thoraciques* varient pour le nombre; mais on en distingue deux principales. La première sort du plexus en avant, dans le haut de l'espace *clavi-pectoral;* ce rameau marche obliquement en avant, en bas et en dedans; il donne plusieurs filets à la couche cellulo-graisseuse, et se termine par un petit nombre de ramuscules dans le grand pectoral. Il passe près de sa racine, sur le devant des vaisseaux axillaires; de sorte qu'il peut nuire dans la ligature de l'artère, et que, pour l'éviter, il faut avoir soin de le repousser en haut et vers le sternum. C'est, d'ailleurs, entre lui et l'artère acromiale que le fil doit être appliqué sur l'axillaire. Près de son origine encore, il est croisé, à son tour, par la terminaison de la veine céphalique.

La seconde naît un peu plus bas et passe derrière l'artère, puis entre elle et la veine, pour se porter sous le bord inférieur du petit pectoral, et se perdre à la face postérieure du grand. En passant autour du tronc artériel, ce nerf lui est quelquefois si fortement uni, qu'il est assez difficile de l'en séparer. C'est une disposition qu'il est utile de se rappeler quand on fait la ligature de ce vaisseau.

h. Les *sous-scapulaires* sont en nombre plus variable encore que les thoraciques. Ces nerfs se portent tous en arrière dans le tissu cellulaire, et se terminent dans le muscle qui porte leur nom. Ils n'offrent aucune considération chirurgicale importante à établir; seulement ils peuvent être comprimés, comme tous les autres, dans les luxations en dedans, ou par les tumeurs qui se forment dans le creux de l'aisselle.

i. En arrière et en dedans, se remarque le nerf *thoracique*

postérieur, qui vient de la région sus-claviculaire. Ce cordon reste appliqué sur la face axillaire du grand dentelé, auquel il se distribue. Il importe de se rappeler ses rapports, afin de le ménager quand on pratique quelque opération dans le creux de l'aisselle; en effet, si l'action de ce nerf était anéantie, cette blessure pourrait troubler fortement les phénomènes mécaniques de la respiration, puisqu'il est le seul qui fournisse au grand dentelé. C'est pour cette raison que M. *Ch. Bell* l'appelle nerf respirateur externe inférieur. Le raisonnement indique qu'alors le bord postérieur de l'épaule ferait plus de saillie en arrière et en haut, et que le scapulum ne pourrait plus être immédiatement appliqué sur le côté du thorax. Nous avons vu un homme de vingt-six ans, fort et bien constitué, qui était dans cet état depuis six mois; il était tombé, le creux de l'aisselle sur l'angle d'une commode. Les phénomènes qui viennent d'être notés ne nous semblent pouvoir dépendre que de la paralysie du grand dentelé. Ce jeune homme a fini par guérir sous l'influence de vésicatoires volans qui ont été promenés tout autour de l'épaule et du thorax.

j. Les *rameaux intercostaux* de l'aisselle, sortant de la poitrine, placés au-dessus de la seconde et de la troisième côtes, au devant des dentelures correspondantes du grand dentelé, se ramifient dans le tissu cellulaire, dans les ganglions lymphatiques, autour de la veine basilique et dans la peau. Ce sont ces filets qu'on blesse le plus fréquemment en extirpant les glandes devenues squirrheuses à la suite de cancers au sein; ce sont eux aussi peut-être qui permettent d'expliquer le sentiment d'angoisse, de constriction, l'espèce de respiration suspirieuse qu'accusent quelquefois les malades dans ces sortes d'affections.

9°. Le Squelette.

Le squelette de la région sous-claviculaire se compose de

la moitié antérieure et interne de la tête de l'humérus, et des faces correspondantes de cet os; d'une partie de la clavicule et des quatre côtes qui suivent la première, de l'apophyse coracoïde, d'une partie de l'acromion et de l'articulation scapulo-humérale.

a. L'humérus présente ici la gouttière bicipitale qui reçoit sur sa lèvre antérieure le tendon du grand pectoral, et sur la postérieure, celui des grand dorsal et grand rond. Cette insertion est importante à remarquer, sous le double rapport des fractures et des luxations. En effet, si la fracture a lieu plus bas, et cependant au-dessus de l'empreinte deltoïdienne, le fragment supérieur sera nécessairement entraîné près du tronc par ces muscles; si c'est au-dessus d'eux, au contraire, que cette fracture s'est effectuée, le fragment supérieur sera libre de ce côté, tandis que l'inférieur, à son tour, sera fortement tiré vers la poitrine. Dans les luxations, si le déplacement se fait pendant que l'humérus est fixé sur le sol, lors d'une chute, ou sur un corps solide quelconque, par son extrémité inférieure, que la cause soit directe ou indirecte, il est évident que les muscles qui viennent d'être nommés agiront sur l'os du bras comme sur un levier du troisième genre. Or, la puissance étant ici très-près du point mobile, on conçoit que la tête humérale sera fortement tirée en dedans.

En remontant, la coulisse du biceps devient de plus en plus profonde, et lorsqu'elle passe entre les deux tubérosités de la tête de l'humérus, elle est convertie en un véritable canal par la capsule articulaire; cette disposition est parfaitement en rapport avec les usages du muscle biceps : de cette manière, il est impossible que son tendon échappe du sinus qui le renferme, lors des mouvemens de rotation du bras, et ses contractions ne sont cependant aucunement gênées, quelle que soit la position que prenne le membre.

En avant de cette gouttière, la face de l'humérus est arrondie; le muscle deltoïde la recouvre, mais sans y adhérer; il en est séparé par du tissu cellulaire lamelleux; la grosse tubérosité (le trochiter) s'y trouve aux deux tiers, et reçoit les tendons des muscles sus et sous-épineux.

En arrière, se voit l'insertion du coraco-huméral, qui, dans les fractures du col, agira sur le fragment inférieur dans le même sens que les muscles grand pectoral, etc., mais en tendant, de plus, à produire le déplacement en avant et suivant la longueur; la petite tubérosité de l'os du bras (le trochin), sur laquelle se fixe le tendon du muscle sous-scapulaire, représente assez bien l'extrémité puissante d'un levier du premier genre.

Au-dessous de ces tubérosités, entr'elles et le corps de l'os, se remarque le *col chirurgical*. Ce rétrécissement est arrondi, lisse, et ne présente pas d'empreinte musculaire; ce qui rend ce point plus susceptible de fractures. Ces fractures sont accompagnées de dangers particuliers, et présentent des indications spéciales; des dangers : parce que le cercle que forment ici les vaisseaux circonflexes peut être déchiré, et c'est sans doute à la déchirure de la veine en particulier, qu'il faut attribuer les ecchymoses quelquefois énormes qui ont lieu dans ces sortes de fractures; parce que le nerf du même nom peut être également tiraillé, lacéré; ce qui peut paralyser le deltoïde d'abord, et faire naître ensuite des accidens nerveux très-graves; enfin, parce que le fragment inférieur, presque toujours entraîné en dedans et retiré en haut, peut presser, tirailler ou déchirer les nerfs et vaisseaux de l'aisselle; des indications : d'abord à cause de ces accidens, ensuite parce que les appareils ne peuvent guère agir que sur le fragment inférieur de l'os; raison pour laquelle le bandage ordinaire des fractures de l'humérus, en général, ceux de *Ledran*,

de *Desault* pour le col, et tant d'autres, sont à peu près inutiles, tandis qu'il suffit, pour atteindre le but qu'on se propose, de placer un coussin peu épais entre le bras et la poitrine, et de tenir le membre rapproché du tronc d'une manière quelconque; à la rigueur même, on pourrait se passer de coussin. Nous avons vu ce moyen extrêmement simple réussir constamment à l'hôpital Saint-Louis, sous M. *Richerand*, et cela s'explique aisément; en effet, tous les muscles qui produisent le déplacement du fragment inférieur sont relâchés par cette position du bras; ce même fragment est alors assez fortement tiré en dehors par les fibres tendues du deltoïde, qui, d'un autre côté, s'oppose à ce que le fragment supérieur puisse se porter en dehors ou en avant. Ainsi, l'action musculaire qui avait déplacé les parties est le moyen dont on se sert pour les remettre en position, et l'immobilité seule est la condition nécessaire à la guérison.

Nous reviendrons sur l'articulation dans la région qui va suivre.

b. L'*apophyse coracoïde* est séparée de l'acromion par un espace triangulaire (*coraco-acromial*), que traverse la pointe du couteau dans l'extirpation du bras, selon le procédé de MM. *Champesme* et *Lisfranc*, et par où elle sort, quand on suit le procédé propre à M. *Lisfranc*. Nous reviendrons sur ce point.

Croisée par la clavicule, elle s'oppose aux luxations acromio-claviculaires. C'est en dedans de cette apophyse que la clavicule paraît le plus enfoncée; le bec coracoïdien donnant attache au petit pectoral, au biceps et au coraco-brachial, il en résulte que sa fracture doit influer sur les mouvemens inspirateurs du thorax, sur ceux d'élévation et d'adduction du bras, enfin, sur l'abaissement de l'épaule.

L'apophyse coracoïde est une des parties qui s'opposent le

plus directement à la luxation du bras en haut. Elle est séparée de la tête de l'humérus par un espace d'un pouce; espace qui est rempli par le ligament coraco-huméral et par le tendon du muscle sus-épineux.

Nous examinerons plus particulièrement l'acromion et l'extrémité correspondante de la clavicule dans la région postérieure de l'épaule.

c. La *clavicule*, branche horizontale du levier coudé que forme le squelette de l'épaule, entre presque en totalité dans la région de l'aisselle.

Comme cet os est un de ceux qui paraissent les premiers chez le fœtus, et comme son développement est, en général, très-rapide, quelques personnes en ont conclu qu'il jouissait d'une plus grande vitalité, et, partant, ont voulu en tirer la conséquence que c'était à cause de cette vitalité plus grande, que la clavicule était si fréquemment le siége d'exostoses et autres tumeurs. C'est une opinion à laquelle on pourrait faire un grand nombre d'objections.

Sa face supérieure n'est recouverte que par la peau, par la couche celluleuse superficielle et par quelques fibres du peaucier; en sorte qu'elle peut être exactement sentie par le doigt qui la parcourt à l'extérieur; et c'est pour cette raison qu'on doit choisir cette partie de l'os, lorsqu'on cherche à reconnaître ses fractures.

En avant, la clavicule donne attache au grand pectoral dans sa moitié interne, et au deltoïde dans son tiers externe. Chez les sujets maigres, il est facile de sentir la partie antérieure de cet os à travers la peau, parce que les muscles sont insérés plus près de sa face inférieure que de la supérieure; mais chez les personnes grasses, le tissu cellulaire relève les tégumens, et fait qu'on ne parvient pas toujours à reconnaître le déplacement des fragmens à l'aide du toucher, à

moins que la fracture n'ait lieu dans la portion qui est convexe en avant.

En arrière, l'attache du trapèze correspond à celle du deltoïde; vis-à-vis du muscle pectoral, l'os est libre, et ses maladies, dans ce sens, peuvent être facilement appréciées. En général, la clavicule peut se fracturer dans tous les points de sa longueur; mais elle se brise bien plus souvent à l'endroit où se termine l'attache des muscles deltoïde et trapèze, que partout ailleurs, et cela, d'une part, parce que l'os y offre moins de résistance, de l'autre, parce que c'est dans ce point que les deux courbures se réunissent; d'où il suit que, dans une chute sur l'épaule, par exemple, le poids du corps et la résistance du sol tendent à se croiser au point de réunion de ces deux portions osseuses. Cette dernière raison explique encore pourquoi ces fractures sont presque toujours obliques, et pourquoi le biseau du fragment interne a le plus souvent lieu aux dépens de la face postérieure.

Quand la clavicule est rompue par cause directe, c'est ordinairement à la réunion des deux tiers internes que la solution s'opère, à cause de la plus grande convexité de l'os dans cet endroit, qui est par cela même plus exposé à l'action des chocs extérieurs.

Dans ce dernier cas, le déplacement doit se faire de la manière suivante : le fragment interne est porté en haut par le muscle sterno-mastoïdien, auquel le grand pectoral n'oppose qu'une légère résistance; l'externe au contraire, n'étant soutenu que par le trapèze, est entraîné en bas et en avant, par le sous-clavier, le deltoïde et le grand pectoral.

Si la fracture siége dans le premier point indiqué, ou plus en dehors, il est possible qu'il n'y ait pas ou que très-peu de déplacement, suivant l'épaisseur, parce que le trapèze et le deltoïde en dehors, le grand pectoral, le sous-

clavier et le sterno-mastoïdien en dedans, neutralisent mutuellement leur action; quant au déplacement suivant la longueur, il se manifeste, dans quelque point qu'ait lieu la fracture. La portion musculaire qui porte le bras dans l'adduction, en même tems qu'elle l'élève, n'ayant plus de point fixe, et l'arc-boutant, qui est placé entre l'épaule et le sternum, n'existant plus, il s'ensuit que les malades ne peuvent pas porter le membre à la face sans abaisser la tête. Ce phénomène, quoiqu'assez constant, peut manquer néanmoins, et nous avons vu, cette année même, dans l'hôpital de l'Ecole de Médecine, un homme de quarante ans, affecté depuis trois jours d'une fracture très-oblique de la clavicule droite, avec chevauchement considérable, agir et se servir de son bras, qu'il portait jusqu'au vertex avec la plus grande liberté. M. *Breschet*, chirurgien de l'Hôtel-Dieu, a rencontré récemment un cas tout-à-fait semblable. Ces observations ne viennent-elles pas à l'appui de l'opinion de ceux qui admettent que les fractures de la clavicule n'exigent réellement pas d'autre appareil que le simple bandage contentif? Cependant il convient de remarquer qu'en se comportant ainsi, on ne s'oppose point au chevauchement des os, et que le rétrécissement qui s'ensuivra dans l'espace axillaire, peut être porté assez loin pour permettre la compression des vaisseaux ou des nerfs.

d. Les *côtes* ne présentent rien de bien remarquable dans la région sous-claviculaire; la deuxième seulement, à cause du peu d'inclinaison de sa face externe et de sa position plus superficielle, mérite quelque attention. C'est sur elle, en effet, que *John Bell* conseille de comprimer l'artère axillaire plutôt que derrière la clavicule. Nous avons déjà dit que ce précepte ne devait pas être suivi. Les autres côtes ne peuvent être que très-rarement fracturées, à raison de l'épaisseur et de la solidité des parties qui les recouvrent. Néanmoins, cela ne

doit s'entendre que des fractures directes, car celles qui dépendent d'une pression sur le sternum, etc., peuvent avoir lieu dans ces côtes comme dans toutes les autres. Ces accidens seront même plus dangereux ici que partout ailleurs, à cause des organes contenus dans l'aisselle.

Voici maintenant quel est l'ordre de superposition des parties dans la région que nous venons d'examiner.

D'abord, d'avant en arrière, on rencontre : 1° la peau; 2° la couche superficielle, renfermant quelques fibres du peaucier, des veinules et de la graisse; 3° le prolongement mince de l'aponévrose, ou le feuillet celluleux qui recouvre les muscles; 4° les muscles grand et petit pectoraux, le deltoïde, une couche cellulo-graisseuse inter-musculaire; 5° les muscles biceps, coraco-huméral et sous-clavier, l'aponévrose coraco-claviculaire, beaucoup de tissu cellulaire et des ganglions lymphatiques; 6° les nerfs et les vaisseaux; 7° du tissu cellulaire encore, puis le muscle sous-scapulaire en dehors, et le grand-dentelé en dedans.

Ensuite, de la base au sommet, nous trouvons : 1° la peau couverte de poils; 2° la couche sous-cutanée; 3° l'aponévrose; 4° du tissu cellulaire en grande quantité, des glandes lymphatiques, des veinules, des artérioles; 5° la veine et l'artère axillaires, puis le plexus brachial; 6° des lamelles celluleuses remplissant l'ouverture sous-claviculaire.

SECTION II.

RÉGION POSTÉRIEURE DE L'ÉPAULE, OU SCAPULAIRE PROPREMENT DITE.

Cette région est naturellement limitée : en arrière, par le bord spinal de l'omoplate; en avant, par la ligne *acromio-digitale;* en haut, par la région sus-claviculaire; et en bas, par le bord postérieur de l'aisselle.

Elle représente un triangle dont le sommet tronqué regarderait en avant.

A l'extérieur, elle offre plusieurs saillies et enfoncemens qu'on voit, et que le toucher peut faire appréeier à travers la peau : ainsi, on sent très-bien en arrière le bord postérieur du scapulum, à travers le musele trapèze; il en est de même des angles supérieur et inférieur de cet os; en bas, se remarque le bord arrondi et épais du grand dorsal; de haut en bas et de devant en arrière, on distingue l'apophyse coracoïde, une saillie qui part du bord postérieur de la région moyenne de l'épaule, et qui correspond à l'épine de l'omoplate, à l'acromion ou à la clavicule; plus bas, une autre saillie plus ou moins marquée, suivant les sujets, et qui est due au relief du muscle sous-épineux. Le deltoïde et la tête de l'humérus forment aussi un relief en général très-prononcé. Entre ces deux dernières saillies, se voit une espèce de gouttière qui conduit de l'acromion dans le creux de l'aisselle, et que nous nommerons *deltoïdienne postérieure;* enfin, il existe encore une espèce de creux entre l'acromion et la clavicule.

PARTIES CONSTITUANTES.

1°. La Peau.

Plus épaisse dans le haut de la région, plus encore en arrière, elle l'est moins en devant, et surtout en bas; jamais elle n'est recouverte de poils; on n'y voit pas de rides, excepté celles qui résultent de l'arrangement des papilles. Les follicules sébacés n'y sont pas très-abondans, mais ils ont un très-gros volume; les vaisseaux y forment un réseau compliqué, et sa sensibilité est assez vive. C'est à raison de ces caractères, de la texture serrée et du peu d'extensibilité de la peau, que les furoncles qui s'y développent assez souvent,

produisent en général beaucoup de douleurs, et paraissent différer peu de l'anthrax simple.

2°. La Couche sous-cutanée.

Cette couche renferme des ramuscules veineux et artériels assez nombreux, mais peu de nerfs; les cellules adipeuses y sont en petite quantité, au moins vis-à-vis des saillies osseuses; ce qui est un avantage pour reconnaître les fractures; le tissu cellulaire y est en même tems filamenteux et lamelleux; il est souple et disposé de manière à permettre une assez grande mobilité de la peau sur les fosses sus et sous-épineuses; pourvu de graisse assez abondamment sur le deltoïde, chez certains sujets, il est dense et comme fibreux sur l'épine de l'omoplate, l'acromion et la clavicule, où il forme quelquefois une véritable bourse muqueuse ou synoviale, en rapport avec les mouvemens de l'épaule; en somme, il est uni d'une manière assez intime à la peau, tandis qu'il est très-facile de le séparer de l'aponévrose. Il suit de cette disposition que les plaies qui ne vont pas jusqu'aux muscles doivent et peuvent être réunies par première intention dans la région postérieure de l'épaule, à l'aide d'emplâtres, de bandages ou de sutures; mais il faut prendre garde que le pus ou d'autres fluides ne s'accumulent entre l'aponévrose et la plaie.

3°. L'Aponévrose.

Elle est formée par un assez grand nombre de feuillets, d'abord distincts par leur position et leurs usages, mais qui finissent par se confondre avec ceux des régions environnantes. Ainsi, un feuillet dont les deux lames se continuent, derrière et devant le trapèze, avec celles du dos et du cou, descend de ce muscle vers le bord supérieur du grand dorsal, et se dédouble alors pour envelopper ce dernier et se continuer enfin avec l'aponévrose brachiale. En général, ce feuillet est mince sur les muscles, où il ne représente pour

ainsi dire qu'une simple couche celluleuse. Dans l'intervalle qui les sépare, au-dessous de l'épine, il est assez épais et manifestement fibreux. Quoique dense, il conserve néanmoins toujours un certain degré d'extensibilité qui empêche de le confondre avec les autres lames de cette région.

De ces lames, il en est une qui part du bord inférieur de l'épine et du bord postérieur de l'omoplate, pour se rendre vers la côte de cet os, en se divisant de manière à former deux intersections entre les muscles grand rond, petit rond et sous-épineux; après quoi elle se continue avec le feuillet précédent sous l'aisselle. D'un autre côté, elle se dédouble encore au niveau du bord deltoïdien postérieur, en sorte qu'une de ses lamelles, plus mince, s'applique sur le muscle élévateur du bras, se confond avec le feuillet superficiel qui vient d'être examiné, et se perd dans l'aponévrose du membre supérieur; l'autre reste sous le deltoïde, appliquée sur le sous-épineux, qu'elle engaîne d'une manière assez serrée, et qu'elle suit jusqu'à la tête de l'humérus, où elle se confond avec la capsule articulaire. On pourrait appeler cette aponévrose *sous-épineuse*.

Enfin, on trouve une troisième lame au-dessus de l'épine scapulaire; celle-ci bride le muscle sus-épineux, et vient se confondre, en avant, avec les ligamens coraco-claviculaires et acromio-claviculaires, derrière la clavicule et la capsule de l'articulation. On conçoit combien il importe de bien connaître la disposition de ces aponévroses, quand il s'agit de déterminer le siége et les dangers des abcès ou autres affections situés derrière l'épaule.

4°. Les Muscles.

Pour apprécier exactement ces organes dans la région scapulaire, il convient de la diviser en quatre portions

qui sont : 1° la sus-épineuse; 2° la sous-épineuse; 3° l'axillaire; 4° l'humérale.

a. Dans la première, nous trouvons d'abord le trapèze qui s'insère sur le bord supérieur de l'épine du scapulum, depuis son tubercule jusqu'à la clavicule. Les fibres de ce muscle, dans ce point, étant obliques en haut et en arrière, il en résulte qu'elles élèvent l'épaule en se contractant. Il est séparé de l'aponévrose sus-épineuse par une couche celluleuse, quelquefois assez épaisse, qui établit une communication avec les régions sus-claviculaire et axillaire.

Vient ensuite l'angulaire, qui n'est réellement qu'une digitation du grand-dentelé (1), et qui appartient aux régions du cou. Relativement à l'épaule, on voit qu'il tend à relever l'angle postérieur de l'omoplate, et que si cet os était fracturé en travers, il pourrait écarter beaucoup les fragmens.

Après l'angulaire, se présente l'omoplat-hyoïdien, autre muscle de la région sus-claviculaire. Comme ce petit cordon s'insère sur le bord de l'os, derrière l'échancrure coracoïdienne, son action sur l'épaule doit se réduire à bien peu de chose; il y prend au contraire son point fixe pour abaisser le larynx. En remontant, il laisse entre lui et l'apophyse coracoïde un petit espace triangulaire, par où passent assez souvent le nerf et les vaisseaux sus-scapulaires, avant d'entrer dans la fosse sus-épineuse.

Enfin, le muscle sus-épineux forme ici le muscle intrinsèque; et remplit la fosse de son nom, dans laquelle il est solidement fixé par l'aponévrose. On doit remarquer qu'en passant sous la voûte acromio-claviculaire, il appuie directement sur l'articulation, ainsi que sur la tête de l'humérus, avant de se fixer sur le trochiter, et que là il glisse

(1) M. Duméril.

dans un tissu fibro-celluleux, assez souple, qui communique avec l'aisselle par la face postérieure du deltoïde.

b. Dans la portion sous-épineuse, on rencontre en arrière, près de l'épine, une petite portion du trapèze. Ici, ce muscle est converti en une forte aponévrose, qui le fixe au tubercule de la crête osseuse. Il existe ordinairement sous ce triangle aponévrotique une bourse muqueuse assez distincte.

En arrière encore, mais plus bas, se trouve une portion, le plus souvent très-petite, du grand dorsal. Tantôt ce faisceau musculaire s'attache sur l'angle de l'omoplate; tantôt il ne fait que glisser sur cet os, pour passer dans la portion axillaire de la région. Dans tous les cas, ce muscle, ainsi que le trapèze, agit principalement ici en pressant le scapulum contre le thorax.

En avant, se voit la portion scapulaire du deltoïde, dont le bord s'isole de plus en plus, à mesure qu'il se porte vers l'humérus. Entre ce bord, le trapèze et le grand dorsal, il existe un espace triangulaire d'une certaine étendue, dans lequel la peau n'est séparée du sous-épineux que par les aponévroses. Sous cet espace et les muscles précédens, on rencontre le sous-épineux.

Attaché sur la fosse qu'il remplit, ce muscle y adhère de moins en moins, à mesure qu'il avance; recouvert par le deltoïde, il passe sous l'acromion; son tendon se rapproche du sus-épineux, croise, comme ce dernier, l'articulation, et s'arrête au trochiter, en glissant sous la voûte acromiale; il est également enveloppé de tissu cellulaire qui fait communiquer la fosse sous-épineuse avec le creux de l'aisselle. Il importe de noter que les muscles sus et sous-épineux étant renfermés dans une sorte de sac, fibreux en arrière, osseux en avant, les abcès qui se forment dans leur épaisseur ou dans leur

gaîne, ne peuvent que difficilement se frayer une issue dans un autre sens que celui qui les conduit dans l'aisselle.

c. La portion axillaire renferme le grand dorsal, le grand rond et le petit rond, mais seulement la partie charnue de ces muscles. Les deux premiers, séparés par un feuillet de l'aponévrose superficielle, ne tardent pas à se confondre; en s'écartant du troisième, ils se glissent sur l'humérus, en avant du triceps, qui sépare leur tendon du deltoïde. Le grand rond, agissant sur l'angle inférieur du scapulum, quand le bras est fixé, comme sur un levier du premier genre, il en résulte que, pour consolider les fractures de l'os de l'épaule, il faut maintenir le bras contre le tronc. Le petit rond, qui semble n'être qu'un faisceau détaché du sous-épineux, monte parallèlement à ce dernier sous le deltoïde, pour se fixer sur la grosse tubérosité de l'humérus; de sorte qu'en agissant sur l'os du bras, il peut être considéré comme l'antagoniste du sous-scapulaire. L'espace qui le sépare du grand rond est rempli de tissu cellulaire, et renferme les branches postérieures des vaisseaux sous-scapulaires. Comme il est en dehors de l'article, sa face antérieure appuie sur la longue portion du triceps.

d. Dans la portion humérale, se présente le faisceau moyen du deltoïde, dont les fibres courbes agissent sur l'humérus comme sur un levier du troisième genre, pour soulever le bras quand il est libre. Mais, lorsque l'extrémité mobile du membre est retenue par quelque puissance, ce muscle peut fort bien déprimer la tête de l'os, et favoriser ainsi la luxation en bas. Ce faisceau, du reste, tout en emboîtant pour ainsi dire l'articulation, s'en trouve séparé cependant par un espace de près d'un pouce, lorsque le bras est pendant le long de la poitrine. C'est dans cet espace qu'il existe une

sorte de bourse muqueuse, large, et ne renfermant en général qu'une petite quantité de fluide.

e. Sur l'humérus proprement dit, se remarque l'extrémité des trois portions du triceps, dont l'externe est la plus rapprochée du deltoïde, et se continue assez fréquemment par sa pointe jusqu'au tendon du petit rond, en ne présentant d'ailleurs rien de bien remarquable. La portion moyenne se détache peu à peu de l'humérus, en se portant sur la côte du scapulum, où elle se fixe à un demi-pouce environ au-dessous de la cavité glénoïde. Alors elle s'aplatit, et sa face postérieure est cachée par le petit rond, et, plus bas, par l'aponévrose du bras. En avant, ce muscle repose sur le large tendon des grand dorsal et grand rond, au-delà duquel il est libre dans le creux de l'aisselle; puis, en se terminant, il appuie un peu sur le muscle sous-scapulaire. Quand le bras est fixé, ce faisceau musculaire agit sur l'omoplate de la même manière que le grand rond; seulement, ici, cette action tourne, en grande partie, au profit de la solidité, parce que la branche du levier se trouve considérablement raccourcie. Relativement à l'articulation, lorsque le bras s'élève, le triceps représente une corde plus ou moins fortement tendue, qui s'oppose à la luxation en bas, en soutenant la tête de l'humérus. C'est encore un muscle qui tend, dans les fractures du col de cet os, à déplacer les fragmens, suivant leur longueur.

Quant au tendon du très-large du dos et du grand rond, fixé sur la lèvre postérieure de la coulisse bicipitale, il doit faire tourner le bras en dehors; et, comme son bord inférieur se continue avec l'aponévrose brachiale, cette gaîne fibreuse se remarque très-facilement, quand ces muscles se contractent. Nous reviendrons bientôt sur la terminaison des muscles sus-épineux, sous-épineux et petit rond.

5°. Les Artères.

a. Elles sont données par la sus-scapulaire, la cervicale transverse, la sous-scapulaire et les circonflexes.

La première pénètre dans la fosse sus-épineuse, souvent au-dessus et quelquefois au-dessous du ligament qui convertit en trou l'échancrure coracoïdienne. Les rameaux qu'elle donne ici, et qui se distribuent dans les muscles trapèze, sus-épineux, angulaire, etc., sont en général assez peu volumineux pour qu'il ne soit pas nécessaire d'en faire la ligature quand on pratique des opérations sur ces parties. L'une de ses branches reste dans la fosse sus-épineuse; l'autre va sous l'épine de l'omoplate, en passant sous l'acromion, derrière la cavité glénoïde, et se perd dans les muscles sous-épineux, petit rond et grand rond. Cette artère n'est importante en chirurgie que sous le rapport de ses nombreuses anastomoses; mais c'est une particularité que nous allons retrouver dans les suivantes.

b. La cervicale transverse, venant du même tronc que la sus-scapulaire, ne donne à la région de l'épaule que sa branche descendante : encore ne sont-ce que des rameaux qui s'en sont détachés pour passer entre le rhomboïde et le trapèze, ou qui ont percé le premier de ces muscles, pour s'anastomoser avec les ramuscules de la précédente dans la fosse sous-épineuse.

c. La troisième vient de l'aisselle, et passe par l'ouverture que circonscrivent le grand rond et le sous-scapulaire d'une part, et la longue portion du triceps, de l'autre; elle remonte entre le petit rond et la côte de l'omoplate, un pouce et demi plus bas que la cavité glénoïde; la plus grosse de ses branches s'enfonce aussitôt dans la fosse sous-scapulaire; les autres se portent, vers l'acromion, dans le deltoïde; en-

fin, un assez grand nombre se jettent dans le grand dorsal, le grand rond, etc. En sortant de l'aisselle, cette artère est quelquefois d'un calibre assez considérable ; de manière qu'une blessure portée dans le fond de la gouttière *scapulo-humérale* ou *deltoïdienne postérieure*, pourrait donner lieu à une hémorragie inquiétante. Dans ce cas, ou pour toute autre raison, il serait possible de la mettre à découvert, en faisant une incision parallèle au bord antérieur du scapulum, mais sur la face externe du deltoïde. Alors, en divisant le bord postérieur de ce muscle, vis-à-vis du point où se croisent le petit rond et la longue portion du triceps, on trouverait facilement ce vaisseau, en tenant le bras fortement en haut et en arrière ; de sorte qu'on aurait à couper, pour y arriver : 1° la peau, 2° la couche graisseuse, 3° l'aponévrose, 4° les fibres du deltoïde, 5° du tissu cellulaire. Le petit rond devrait être repoussé en arrière.

d. La circonflexe postérieure contourne l'os, comme nous l'avons déjà dit, et n'est séparée de celle que nous venons de voir que par la portion scapulaire du muscle triceps. Elle se distribue presque en totalité dans le deltoïde, en s'anastomosant un grand nombre de fois avec la circonflexe antérieure, avec l'acromiale, la sus-scapulaire et la branche précédente.

Ce sont les communications de toutes ces branches artérielles qui maintiennent la circulation dans le bras, quand on lie les artères sous-clavière ou axillaire. Ainsi, l'acromiale avec la sous-scapulaire et la circonflexe, d'une part, et, de l'autre, avec la sus-scapulaire; la sous-scapulaire avec la cervicale transverse et la mammaire externe; celle-ci avec la mammaire interne et les thoraciques antérieures, etc., suffisent bien pour porter le sang du point supérieur à la ligature de l'artère principale, au-dessous, sans compter beaucoup d'autres rameaux dont il n'est pas utile de parler.

6°. Les Veines.

Toutes les veines de cette région suivent la direction des artères, auxquelles elles adhèrent en général assez fortement; mais elles sont beaucoup plus volumineuses; leur système capillaire surtout est très-riche : aussi les *nævi materni*, les tumeurs érectiles, le *fungus hæmatodes*, sont-ils très-communs dans la région de l'épaule.

7°. Les Lymphatiques.

Ces organes ne présentent ici rien de particulier; comme partout ailleurs, ils forment deux couches, dont l'une, superficielle, va se rendre en totalité dans les ganglions de l'aisselle, tandis que les vaisseaux de la seconde, profondément situés, suivent les veines, et se portent dans les régions sus-claviculaire et axillaire.

8°. Les Nerfs.

Ils sont en grand nombre, mais tous d'un volume assez peu considérable; on y trouve les terminaisons du spinal, du sus-scapulaire, et le circonflexe qui est le nerf principal de cette région.

a. Le *spinal* se ramifie dans le trapèze, et ne paraît pas envoyer de ramuscules dans la peau; en sorte que probablement il n'est destiné qu'aux contractions de ce muscle. En conséquence, s'il était coupé, cette section entraînerait la paralysie des mouvemens d'élévation et d'abduction du moignon de l'épaule.

b. Le *sus-scapulaire* vient de la région sus-claviculaire; il passe dans l'échancrure coracoïdienne, fournit des filets au muscle sus-épineux, puis descend dans les fosses sous-épineuses, où il se divise comme l'artère du même nom. Il s'anastomose avec les rameaux sous-scapulaires et sus-acromiens.

Placé derrière la cavité glénoïde, il ne court aucun risque d'être atteint dans les amputations ni dans les luxations; mais si le col de l'omoplate était fracturé, il pourrait donner lieu à des accidens.

c. Les *susacromiens* sont fournis par le plexus cervical, et paraissent se distribuer à la peau. Le plexus brachial donne les sous-scapulaires, qui viennent dans les muscles axillaires de la région postérieure de l'épaule. Ils ne sont que peu susceptibles d'applications chirurgicales.

d. Le *circonflexe* est beaucoup plus important; son volume égale quelquefois celui du radial. En sortant de l'aisselle, il passe sous le col de l'humérus par l'ouverture sous-scapulo-humérale; il est renfermé dans la même gaîne celluleuse que l'artère et les veines, reste long-temps appliqué sur l'os, et se perd en totalité dans le deltoïde, dont il est le nerf intrinsèque, et au pourtour de l'articulation. D'après cette disposition, il est facile de comprendre comment la pression de ce nerf suspend presque tous les mouvemens du bras, et comment la tête de l'humérus pourra produire ce phénomène dans les luxations. On conçoit aussi que, dans les fractures très-élevées du col, le nerf circonflexe est encore plus exposé aux déchirures, aux tiraillemens, et même à la compression, que dans les déplacemens articulaires.

9°. Le Squelette.

Il se compose de la totalité du scapulum, des articulations acromio-claviculaire et scapulo-humérale.

Dans l'omoplate et les autres parties osseuses, on doit remarquer :

1°. La fosse sus-épineuse, dont la paroi interne est assez mince pour qu'un instrument piquant la traverse sans difficulté, et puisse atteindre ainsi des organes importans dans l'aisselle;

2°. La fosse sous-épineuse, qui n'est pas beaucoup plus épaisse. Mais ici la même blessure produirait des accidens d'un autre genre. En effet, le plexus brachial, étant plus antérieur, ne serait probablement pas atteint, et le corps vulnérant se porterait plutôt dans l'intérieur de la poitrine. Cette partie de l'os peut être fracturée; mais l'aponévrose qui s'insère à toute sa circonférence, et le muscle sous-épineux qui s'attache à sa surface, doivent empêcher toute espèce de déplacement, et réduire aux appareils contentifs les moyens de traitement;

3°. Son épine, dont la surface triangulaire, qui lui sert de racine au bord postérieur, permet au trapèze de glisser sur elle comme sur une poulie de renvoi, quand ses fibres inférieures se contractent. Elle est disposée de telle sorte que le deltoïde qui élève le bras, et le trapèze qui élève l'épaule, y prennent en même temps leur point fixe ou leur point mobile; ce qui fait que ces deux muscles sont presque toujours obligés de combiner leurs mouvemens. Cette crête osseuse pouvant toujours être sentie à travers la peau, il en résulte que, pendant l'accouchement, le fœtus présentant l'épaule, on peut la prendre pour la clavicule, et se tromper ainsi sur la manœuvre qu'il convient d'employer pour extraire l'enfant;

4°. L'acromion, qui n'est que la continuation de la crête précédente; un peu incliné en dehors il proémine au moins de huit lignes au devant de la cavité glénoïde : d'où il suit que la luxation de l'humérus ne peut avoir lieu dans ce sens, à moins qu'il n'y ait fracture de cette apophyse. Chez les sujets fortement musclés, ceux surtout qui exercent beaucoup leurs bras, l'acromion est plus fort, plus large, et ordinairement plus courbé en bas; en sorte que son bec est parfois très-rapproché de la tête humérale : c'est une disposition qui pourrait rendre plus difficile l'amputation du bras dans l'ar-

ticle, en suivant le procédé de M. *Lisfranc*. Le sommet de l'acromion, ainsi que l'extrémité externe de la clavicule, restent cartilagineux jusque vers l'âge de quinze ans (1): alors, si la voûte acromio-claviculaire était altérée de manière à nécessiter son ablation, l'instrument tranchant couperait aisément ces parties, et la scie deviendrait inutile. Il en serait de même dans l'extirpation du bras. Mais nous ne voyons pas qu'il soit utile d'enlever ces parties dans cette dernière opération; au contraire, on doit s'efforcer de les conserver intactes, à cause des muscles qui s'y attachent, et dont on se sert pour former les lambeaux. Nous avons vu plusieurs fois l'apophyse acromion s'ossifier de telle sorte qu'elle était encore unie par un simple cartilage à l'épine du scapulum, chez des individus de trente ans. On conçoit que, dans un cas semblable, la fracture ou plutôt le décollement de l'épiphyse serait facile. Au reste, la disposition anatomique de cette éminence fait que, dans sa fracture, le fragment antérieur peut être fortement entraîné en bas par l'action du muscle deltoïde et le poids du membre: aussi est-il de règle de tenir le bras solidement relevé dans les fractures de l'acromion;

5°. L'apophyse coracoïde qui complette en dedans le canal que traverse le tendon du sus-épineux; c'est sa face dorsale qui sert de point d'appui à la clavicule, lorsque son extrémité sternale s'abaisse. Les ligamens conoïde et trapézoïde, qui bornent les mouvemens d'élévation de ce dernier os, méritent ici quelque attention. En effet, ils sont très-courts, très-gros, et partant très-forts; leur arrangement, en outre, est tel, que la clavicule ne peut se porter en avant ni en arrière, au-delà de quelques lignes, sans qu'ils ne se tendent très-fortement, et ne s'y opposent par conséquent.

(1) M. Lisfranc, *Archives*, mai 1824.

6°. La clavicule, qui est plate et spongieuse, entre les deux saillies qui précèdent, et dont la longueur est d'un pouce et demi environ, ou deux pouces tout au plus. Les fractures qui ont lieu dans cette portion de l'os ne peuvent être suivies d'aucun déplacement, suivant la longueur, puisque l'acromion, d'un côté, et l'apophyse coracoïde, de l'autre, s'opposent invinciblement à ce que les deux fragmens puissent se croiser. Entre l'épine de l'omoplate, la base de l'apophyse coracoïde et la clavicule, se voit un angle rentrant que remplit le muscle trapèze. Au devant de la clavicule, on remarque le petit triangle *coraco-acromien*, par lequel on pénètre dans l'articulation, qui est fermé par le ligament du même nom. Enfin, les ligamens supérieur et inférieur, et toutes les parties qui unissent la clavicule à l'acromion, sont tellement serrés, que les luxations sont difficiles et assez rares, quoiqu'il s'agisse ici d'une articulation à simple facette. Il faut convenir cependant que la rareté de ces déplacemens tient aussi à d'autres particularités anatomiques : ainsi, par exemple, la grande mobilité de l'omoplate fait que les deux os de l'épaule se meuvent toujours ensemble; la clavicule étant fixe par son côté sternal, les puissances n'agissent que difficilement sur elle à la manière des leviers du premier genre, pour produire cette luxation en haut; et l'apophyse coracoïde s'oppose à ce que l'os qui la surmonte puisse se déplacer en bas. Néanmoins il ne faudrait pas nier complétement, avec quelques modernes, cette dernière luxation, admise peut-être trop légèrement par *J. L. Petit.*

7°. L'articulation scapulo-humérale qui comprend la tête de l'humérus, la cavité glénoïde et les parties fibreuses.

La tête de l'os du bras représente une demi-sphère, plus grosse, proportion gardée, chez les enfans que chez les adultes; son axe se dirige obliquement en avant, en dehors et en

bas, en sorte qu'en s'unissant avec l'humérus, elle forme un coude qui la fait paraître plus longue en bas, en dedans et en arrière. A l'endroit de cette union, existe une rainure qui augmente de profondeur à mesure qu'on avance dans le dernier sens indiqué. Cette rainure circulaire, qui est le véritable col anatomique de l'os, mérite la plus grande attention, toutes les fois qu'on veut désarticuler le bras, et plus particulièrement quand on suit le procédé de *Béclard*. C'est sur elle en effet que le couteau doit être perpendiculairement porté, si l'on veut couper sûrement la capsule et les tendons; autrement ces parties se plisseraient, se rouleraient sous l'instrument, et la section s'en ferait difficilement. Il importe donc de se rappeler exactement l'axe de cette rainure, et le plan du cercle qu'elle forme. Chez certains individus, la tête de l'humérus reste long-tems à l'état d'épiphyse; alors elle peut se décoller, et c'est là sans doute ce qui a été désigné sous le nom de fracture de cette partie. On conçoit que la consolidation de fractures semblables n'est guère possible que chez les jeunes sujets, et quand elle s'avance un peu sur le corps de l'os; car le fragment renfermé dans la capsule, ne recevant pas de ligament propre, et n'étant point recouvert par le périoste, se trouverait complétement séparé des organes vivans. La tête de l'humérus a des dimensions bien plus grandes que celles de la cavité glénoïde; de telle sorte que, sans les muscles qui entourent l'article, le poids seul du membre suffirait pour produire des luxations. Ceci ne repose pas sur le simple raisonnement, l'observation l'a prouvé. Il est effectivement démontré que ces maladies s'effectuent quelquefois spontanément chez les personnes paralysées. Dans ce cas, les muscles de l'épaule, ayant perdu leur force tonique, comme leur contractilité volontaire, cessent de soutenir l'humérus, qui n'est alors maintenu que par la capsule. Or, comme cette dernière per-

met jusqu'à un pouce d'écartement entre les surfaces, il s'ensuit que le moindre effort peut entraîner la tête de l'os dans tel ou tel sens.

Quant aux luxations en général, il nous sera facile maintenant d'en comprendre le mécanisme, et de voir dans quelle direction elles peuvent avoir lieu.

En prenant l'axe de la tête humérale pour point de départ, on voit qu'en portant le bras en dedans, la poitrine bornera son adduction avant que cet axe ne soit sorti de la cavité glénoïde; en outre, la capsule, fortifiée en dehors par les tendons des muscles sous-épineux et petit rond, opposera dans ce sens une résistance bien difficile à vaincre.

Si on le porte en arrière, le mouvement de cet axe sera bientôt arrêté par des puissances insurmontables : ainsi, le sus-épineux et le deltoïde l'empêcheront de faire la bascule en avant; et s'il tend à glisser directement en haut, la capsule, fortifiée par le ligament coraco-huméral et la voûte que forment au-dessus l'apophyse coracoïde, l'acromion et la clavicule, ne lui permettra pas de franchir la cavité glénoïde.

Si c'est en dedans, au contraire, que roule la tête de l'humérus, plusieurs circonstances favoriseront sa sortie de ce côté. D'abord, rien ne borne le mouvement d'abduction en dehors et en arrière; ensuite, si le bras est élevé, le deltoïde peut favoriser d'une manière très-marquée ce mouvement. Enfin, à la partie interne, la membrane fibreuse de l'articulation est beaucoup plus mince qu'en dehors et en haut; quelquefois même elle se trouve réduite au feuillet synovial, et n'est d'ailleurs soutenue que par le tendon du sous-scapulaire : ce tendon est très-fort à la vérité, et, comme la tête de l'os tend à l'éloigner en le courbant, il la repousse ou la déprime vers la cavité d'où elle veut sortir, avec d'autant plus de force que

son axe est plus près de s'échapper; mais c'est en bas surtout que les luxations s'opèrent aisément.

Supposez, en effet, le bras élevé à angle droit sur le tronc, et le coude fixé : dans cette position, l'axe de la tête de l'humérus est très-rapproché du bord inférieur de la cavité glénoïde. Alors le deltoïde, le grand pectoral, le grand dorsal et le grand rond, deviendront les auxiliaires de la force de déplacement, et celle-ci ne trouvera réellement de résistance que dans le bas de la capsule. Or, cette capsule est encore très-mince ici; en outre, elle n'est que légèrement soutenue par le tendon de la longue portion du triceps. La luxation est donc très-facile directement en bas : mais comme, dans cette circonstance, l'extrémité de l'humérus n'appuie que sur la côte de l'omoplate, et que le membre se trouve allongé, les muscles triceps et sous-scapulaire tiraillés, l'entraînent presque toujours en dedans, et la placent entre ce dernier muscle et l'os scapulum. A la rigueur, elle pourrait glisser également en dehors dans la fosse sous-épineuse; mais le ligament capsulaire est plus fort dans ce point; les muscles s'y opposent plus directement, le bord de l'omoplate est renversé en dehors, et d'ailleurs il est rare que l'extrémité libre du membre soit placée dans une direction convenable pour qu'il en arrive ainsi.

Remarquons encore, pour la tête de l'humérus, que les tendons qui s'insèrent sur ses tubérosités, sont tellement disposés, que, dans les fractures du col, leur action se neutralise mutuellement, en sorte qu'ils déplacent peu le fragment supérieur. Ainsi, le sous-scapulaire, le petit rond et le sous-épineux se paralysent entr'eux, et ils annullent ensemble ce que pourrait faire le sus-épineux.

La cavité glénoïde est remarquable par son peu de profondeur, relativement au volume de la demi-sphère qui roule

sur elle, disposition, au reste, qui était nécessaire pour le libre exercice des mouvemens étendus et variés du membre thoracique. Cette cavité a beaucoup plus de longueur perpendiculairement qu'en travers, et c'est une particularité qu'il importe de ne pas oublier quand on désarticule le bras. Il faut se rappeler, à la même occasion, que la voûte coraco-acromiale est à près d'un pouce au-dessus d'elle : d'où il suit qu'entre le sommet de l'acromion et le bas de la cavité glénoïde, il existe un espace d'environ deux pouces et demi, tandis que, transversalement, cet espace n'est guère que d'un pouce.

Or, pour amputer le bras dans l'article, deux méthodes générales ont été recommandées. Dans l'une, les lambeaux sont toujours parallèles au petit diamètre de l'espace sus-indiqué; dans l'autre, au contraire, ils lui sont perpendiculaires.

Qu'on exécute la première, en ne formant qu'un lambeau inférieur, comme l'a pratiqué *Ledran*, ou supérieur, comme l'a conseillé *La Faye;* ou bien qu'on en forme deux, à l'imitation de *Garangeot*, ou en suivant le procédé de M. *Dupuytren*, on voit que l'énorme distance qui sépare la base de ces lambeaux rendra toujours bien difficile la réunion immédiate, et qu'il devra s'y former très-fréquemment des abcès.

Le seul procédé de MM. *de Champesmes* et *Lisfranc* peut soustraire le malade à quelques-uns de ces inconvéniens. En pénétrant, en effet, par le triangle coraco-acromien, pour traverser l'articulation, il est possible de faire sortir la pointe du couteau assez bas sous le bord externe de l'acromion, pour avoir un lambeau plus latéral que supérieur; mais alors ce procédé rentre dans la seconde méthode.

C'est à celle-ci qu'on peut rapporter les procédés de *Scharp* et de *Bromfield;* elle appartient surtout à *Desault.* Qu'ici on fasse un lambeau interne, en poussant l'instrument en dedans de l'humérus, dû sommet de l'acromion derrière le bord an-

térieur de l'aisselle, comme l'avait indiqué *Desault*, pour passer ensuite à travers l'articulation, et former, en finissant, un lambeau externe; qu'on commence, au contraire, avec MM. *Larrey*, *Roux*, etc., par tailler le lambeau externe, pour finir par l'interne; qu'au lieu de former ce premier lambeau, en coupant de dedans en dehors, on pénètre, avec M. *Dupuytren*, par une incision semi-lunaire, des tégumens vers la partie postérieure de la capsule; ou bien enfin qu'on taille le lambeau en portant la pointe du couteau devant le bord postérieur de l'aisselle, pour lui faire traverser l'articulation en le poussant en haut et en avant, de manière qu'il sorte par le triangle coraco-acromial, comme le fait maintenant M. *Lisfranc*, il est évident qu'on aura toujours deux lambeaux d'égale ou d'inégale longueur, qui pourront se rapprocher, et faire disparaître presque en totalité l'espace acromio-glénoïdal. Il en serait de même de l'amputation circulaire que préfèrent beaucoup de chirurgiens anglais, ainsi que du procédé de *Béclard*, qui consiste en deux incisions, l'une antérieure, l'autre postérieure, qu'on fait partir du sommet de l'acromion, pour les terminer en les prolongeant obliquement en bas et en avant sur les deux bords axillaires, sans les réunir, afin de ménager les nerfs, et surtout l'artère. Quant à l'exécution de ces divers procédés, la disposition anatomique des parties exige pour chacun d'eux des précautions particulières.

Dans celui de *Desault*, par exemple, il fallait que l'artère fût comprimée d'avance, puisqu'elle était comprise dans le premier lambeau. Pour former ce premier lambeau, il fallait glisser l'instrument au-dessous de la tête humérale, car cette saillie l'aurait trop rejeté en dedans; ensuite le bras devait être porté dans l'abduction pour pénétrer aisément dans l'article.

Dans les deux manières adoptées par M. *Larrey*, et dans

l'une de celles de M. *Dupuytren*, comme on commence par le lambeau externe, l'artère ne se trouve divisée qu'en finissant l'opération.

Dans le procédé de *Béclard*, les chairs étant coupées jusqu'à l'os, il convient de tirer sur l'humérus, afin d'en faire saillir la tête, et de la tourner en pronation ou en supination forcée, suivant le côté. Cette rotation est indispensable, en effet, pour qu'on puisse diviser la capsule dans une étendue suffisante, sur la rainure du col anatomique de l'os du bras. Cette section étant faite, l'humérus est facile à faire basculer en avant : alors le couteau peut aisément glisser derrière l'os, sans toucher à l'artère conservée dans le pédicule qui sépare les deux lambeaux; pédicule qu'on finit par couper, après avoir fait saisir sa base par un aide qui comprime exactement le vaisseau.

Dans presque tous les procédés qui se rattachent à la méthode de *Ledran*, ce dernier temps de l'opération relatif à l'artère doit et peut être conservé, puisqu'on termine par le lambeau inférieur.

Celui de MM. *de Champesmes* et *Lisfranc* exige un couteau étroit, et qu'on tienne le bras élevé, afin d'écarter les surfaces articulaires, et d'agrandir l'espace que l'instrument doit traverser. Le tranchant de ce couteau doit regarder en haut et en avant vers le sommet de l'acromion pour glisser plus aisément entre la cavité glénoïde et la tête de l'humérus. Quand sa pointe est sortie derrière l'épaule, on le porte en avant, d'abord dans la direction où il est pour qu'il sorte de l'article; après quoi, on abaisse le tranchant, pour allonger le lambeau en rasant la face externe de l'humérus.

Celui de M. *Lisfranc* demande la même précaution relativement à l'articulation; mais il faut, de plus, veiller attentivement au point par lequel l'instrument va sortir, afin

d'éviter que sa pointe n'aille heurter la face inférieure de la clavicule, ou même passer derrière cet os dans la fosse sus-épineuse. Il importe aussi de ne pas l'abaisser plus qu'il ne convient, car elle passerait sous l'apophyse coracoïde, sortirait dans le triangle coraco-claviculaire, et diviserait le petit pectoral.

En somme, l'omoplate forme une espèce de plastron derrière et sur le côté du thorax. Elle recouvre les six premières côtes et les espaces qui les séparent, et correspond à la partie la plus épaisse et la plus spongieuse des poumons: aussi, quoiqu'elle soit matelassée de muscles nombreux et gros, le stéthoscope appliqué, entre autres points, sur sa portion sus-épineuse, fait assez bien entendre la respiration.

ARTICLE II.

DU BRAS.

Le bras, comme l'épaule, sera divisé en deux régions: l'une antérieure, l'autre postérieure; mais nous croyons utile de l'examiner à l'extérieur et en général, avant d'entrer dans les détails qui concernent chacune de ces régions.

Rigoureusement parlant, le bras comprend toute la partie du membre supérieur occupée par l'humérus; mais, pour l'anatomie topographique, le bras s'étend depuis l'épaule ou la région axillaire, jusqu'à deux pouces au-dessus du coude seulement; chez les personnes qui ont de l'embonpoint, et spécialement chez les femmes, le bras est conoïde. En général, il est cylindrique, et plus ou moins aplati en dehors et en dedans. Il présente à sa partie supérieure externe une saillie triangulaire formée par le deltoïde, et qui est limitée, en avant et en arrière, par deux rainures qui se réunissent à sa pointe, pour former la dépression del-

toïdienne : c'est dans ce point que se placent ordinairement les cautères. De cette excavation, part une autre rainure large, mais superficielle, qui descend jusqu'au pli du bras; elle représente la face externe du membre, et c'est sur elle qu'on applique les vésicatoires. Une troisième rainure suit sa face interne, et s'étend du creux de l'aisselle au coude, où elle se réunit à la précédente. Entre ces deux gouttières, en avant, on voit une saillie quelquefois très-prononcée, renflée au milieu, qui se perd dans l'aisselle et le pli du coude; c'est la saillie bicipitale. En arrière, le triceps soulève aussi plus ou moins les tégumens, mais il ne forme pas de reliefs importans. Nous supposons le membre en supination.

SECTION PREMIÈRE.

RÉGION BRACHIALE ANTÉRIEURE.

Elle est limitée en dehors par la ligne acromio-digitale; en bas, par la ligne sous-scapulo-digitale; en haut, par le creux de l'aisselle; enfin, en bas, par une ligne transversale qui réunirait les deux précédentes deux pouces au-dessus des tubérosités humérales.

Cette région comprend les rainures bicipitales externe et interne, la saillie qui les sépare, la dépression deltoïdienne, et une partie du relief musculaire qui la surmonte.

PARTIES CONSTITUANTES.

1°. La Peau.

Elle est fine, blanche et très-extensible, surtout en dedans; les follicules sébacés ne s'y remarquent qu'en petit nombre, ainsi que les poils, qui n'existent même pas du tout sur la saillie du biceps. Dans la gouttière interne, elle permet quelquefois de distinguer la veine basilique, et dans la rainure

externe on voit la céphalique. Elle est extrêmement mobile sur les organes qu'elle recouvre : aussi les plaies simples qui siégent dans cette région, à moins de perte de substance considérable, sont-elles toujours faciles à réunir immédiatement.

2°. La Couche sous-cutanée.

Cette couche peut acquérir une épaisseur très-grande ; en général, elle est plus épaisse chez les femmes et les enfans que chez l'homme; beaucoup plus épaisse aussi dans les rainures que sur les saillies. Elle est principalement formée de tissu cellulaire, dans les lames duquel sont interposées des vésicules adipeuses qui s'agglomèrent en petits lobules dans les gouttières, et notamment au-dessous du deltoïde ; elle renferme aussi des filets nerveux peu abondans en dehors, où ils viennent du musculo-cutané ; plus nombreux en dedans, où on trouve le cutané interne et les filets des nerfs dorsaux. On y voit encore le tronc des veines basilique et céphalique. Toutes ces parties sont disposées de telle sorte que les veines restent plus particulièrement renfermées dans les lames celluleuses profondes, tandis que les cellules graisseuses se développent dans les lamelles externes. Les nerfs sont ordinairement placés sur le même plan que les veines : il suit de là que ces dernières sont d'autant plus écartées de la peau, que la couche graisseuse est plus épaisse.

3°. L'Aponévrose.

Elle est mince et presque celluleuse sur la saillie médiane ; mais cela tient à ce que, sur les limites externes de la région, cette aponévrose se dédouble : alors l'un de ses feuillets seulement passe devant le muscle biceps, tandis que l'autre se porte par derrière, sur la face antérieure du brachial antérieur. Au bord interne du premier de ces muscles, le feuillet profond

se divise à son tour, et ses deux lames, en allant se réunir à la face interne du feuillet superficiel, fournissent une véritable gaîne à l'artère humérale, à ses veines collatérales et au nerf médian. Cette gaîne se continue généralement jusqu'à l'aisselle.

En dedans de la gaîne artérielle, il existe un autre canal fibreux qui renferme le nerf cutané interne et la veine basilique; enfin, en entrant dans la région postérieure, l'aponévrose reçoit, par sa face interne, une intersection fibreuse très-forte en bas, qui s'attache au bord interne de l'humérus, et qu'on peut appeler intersection *épitrochlo-humérale.*

L'aponévrose brachiale est donc ici plus compliquée qu'on n'a coutume de le dire. Ainsi, elle est épaisse en dehors, parce que ses feuillets sont confondus; dans la rainure bicipitale interne, elle est plus épaisse encore, parce que là toutes ses lames se rassemblent; elle forme pour le biceps un étui dont les feuillets sont minces, parce qu'ils semblent avoir été distendus par ce muscle, qui est plus ou moins gros; une seconde gaîne pour l'artère, la veine et le nerf qui l'accompagnent; et, dans cette gaîne, des lamelles qui se détachent pour former des gaînes secondaires autour de chaque organe; enfin, une troisième, qui est moins constante, et qui se prolonge moins en haut, pour le nerf cutané interne et la veine basilique.

Il importe de se rappeler exactement cette disposition quand on veut lier l'artère brachiale.

4°. Les Muscles.

On y trouve une petite portion des muscles deltoïde et coraco-huméral, la plus grande partie du biceps et du brachial antérieur, l'origine du long supinateur et du premier radial externe.

a. Le *deltoïde* adhère ici très-fortement à l'os, en sorte qu'il ne peut pas se former de collection de fluide au-dessous de lui; son bord antérieur est enveloppé par l'aponévrose, qui est même très-forte en l'abandonnant pour entrer dans l'aisselle.

b. La pointe du *coraco-brachial* est beaucoup plus en arrière; c'est entre elle et le muscle précédent que les deux portions du biceps remontent à l'épaule.

c. Le *biceps* présente au devant du bras toute sa portion charnue ; c'est son bord interne qui dirige pour aller chercher les vaisseaux; en haut et en dehors, il est recouvert par le deltoïde; il repose d'abord sur l'humérus et les tendons du coraco-huméral, du grand rond et du grand dorsal, ensuite sur le brachial antérieur. Du reste, il est libre sous la peau dans son aponévrose; en sorte que, dans les amputations, il faut s'attendre à ce qu'il se rétracte beaucoup, et d'autant plus qu'on le divise ordinairement très-loin de ses points d'attache. Pour le rendre plus saillant, il faut étendre l'avant-bras; dans cette position, si le membre est fixé, et que le muscle se contracte, il tend à fléchir l'humérus en avant. En conséquence, dans les fractures du bras, il peut déplacer les fragmens, d'abord suivant leur direction, et ensuite selon leur longueur. C'est pour cette raison que l'avant-bras doit rester fléchi pendant la cure de ces maladies.

d. Le *brachial antérieur* est caché en grande partie par le biceps, qu'il dépasse cependant un peu de chaque côté, et de telle sorte qu'en dedans c'est sur lui que repose l'artère, etc. Il s'insère sur toute la face antérieure de l'humérus, et, de plus, sur le devant des intersections fibreuses attachées aux bords de cet os ; en haut, il est plus mince, et comme bifurqué en V, pour embrasser la pointe du deltoïde; c'est entre l'insertion de ces deux muscles, le biceps qui est

en dedans, et le triceps qui est en dehors, que se trouve la fossette deltoïdienne, remplie d'ailleurs par du tissu cellulaire et de la graisse. Cette fossette est donc disposée de manière que les muscles qui la circonscrivent ne sont pas susceptibles de se mouvoir ni de glisser dans ce point les uns sur les autres. C'est en raison de cette particularité qu'on y applique les cautères, autant qu'à cause du tissu cellulaire qui s'y rencontre.

Ce muscle adhérant à tous les points de l'os qu'il recouvre, et trouvant son point mobile sur le cubitus, il en résulte qu'il s'oppose au déplacement, au lieu de le favoriser, dans les fractures de la moitié inférieure de l'humérus. Cette disposition fait aussi que, dans les amputations, la rétraction du brachial antérieur n'est pas possible : aussi le biceps doit-il être coupé d'abord, dans ces opérations, afin de reporter ensuite le couteau jusqu'au point où ce muscle se retire.

e. Le *supinateur* radial ne se trouve qu'en très-petite partie dans la région brachiale antérieure; il appartient au coude et à l'avant-bras; cependant il faut noter qu'il s'attache ici en dedans du précédent sur l'intersection fibreuse.

5°. Les Artères.

a. L'*artère brachiale.* Les rapports de ce vaisseau, depuis le tendon du grand dorsal jusqu'à son entrée dans la région du coude, sont les suivans : enveloppé dans sa gaîne aponévrotique, il est toujours cotoyé par le nerf médian et la veine ou les veines humérales, de sorte qu'on ne peut pas intéresser un de ces organes sans courir quelque risque d'atteindre les autres; en haut, le nerf est en dehors ou en avant de l'artère; plus bas, le premier croise très-obliquement la seconde, en passant presque toujours sur sa face anté-

rieure, et quelquefois seulement par derrière, de manière qu'inférieurement il est à peu près constamment sur son côté interne. Le feuillet celluleux qui les unit dans l'intérieur de leur canal commun, est quelquefois assez dense pour offrir une certaine résistance à la sonde qui cherche à les isoler. Ce nerf ne peut que difficilement être confondu avec le tronc artériel; son volume, sa forme, sa couleur, sa consistance, enfin sa position superficielle, ne permettent pas de commettre cette erreur; la veine, ou plutôt les veines, car il y en a presque toujours deux, sont appliquées plus immédiatement encore sur ce vaisseau; en sorte que dans l'ordre de superposition il n'est que sur le troisième plan. Quand il n'y a qu'une veine, elle est en dedans; s'il y en a deux, elles se placent de chaque côté, et quelquefois elles s'envoient réciproquement des branches de communication qui passent sur la face antérieure de l'artère: alors il est assez difficile de les isoler, et de ne pas les renfermer dans l'anse de fil qui sert à la ligature.

Abstraction faite de sa gaîne, du nerf médian et des veines collatérales, l'artère du bras repose en arrière, de haut en bas, sur l'humérus, le tendon du muscle coraco-brachial, le devant de la portion interne du triceps, et sur le brachial antérieur; par conséquent, on peut la comprimer facilement sur l'os dans son tiers supérieur. En dehors, elle est côtoyée par le coraco-brachial encore, puis par le biceps; en dedans, elle est séparée du triceps et des ligamens : d'abord, par le nerf radial et l'artère collatérale interne; ensuite par le nerf cubital, qui s'en éloigne de plus en plus en descendant; enfin, par le nerf cutané interne et la veine basilique, renfermés dans leur gaîne. Ceux-ci sont plus rapprochés de l'artère en haut qu'en bas; et, chez beaucoup de sujets, la cloison qui sépare les deux canaux fibreux disparaît dans le premier

sens. Dans son quart inférieur, elle n'a plus aucun rapport avec le triceps; c'est le brachial antérieur qui cache alors son côté interne. En avant, et plus ou moins en dedans, elle est recouverte par l'aponévrose, la couche superficielle et la peau dans toute son étendue; quelquefois aussi le ventre du biceps s'incline plus ou moins dans ce sens; mais, en général, chez les sujets d'un embonpoint médiocre, et dont les muscles ne sont pas très-gros, les pulsations de l'artère peuvent être facilement senties, en appliquant les doigts le long de la rainure bicipitale interne. Il en résulte que, pour découvrir sûrement ce vaisseau, on doit inciser sur la gouttière dont il vient d'être question, dans la direction d'une ligne qu'on aurait fait partir du creux de l'aisselle, un pouce au devant de son bord postérieur, pour la conduire jusqu'au pli du coude, en suivant le côté interne du biceps. La peau, divisée avec précaution, à cause de son peu d'épaisseur, laisse apercevoir la couche celluleuse ou superficielle; en incisant celle-ci, le tranchant du bistouri rencontre quelquefois des veinules qu'il convient d'éviter, et la basilique même, si elle n'a pas encore traversé l'aponévrose, qui vient en troisième lieu; cette dernière lame ne présentera qu'un feuillet épais et simple à traverser, si l'on est tombé directement sur la gaîne artérielle; au contraire, la couche fine qui recouvre le biceps, puis la partie externe de la gaîne artérielle, seront divisées l'une après l'autre, si on s'est rapproché davantage de ce muscle.

Alors seront mis en évidence le nerf médian et les vaisseaux, peut-être aussi la veine et le nerf superficiels internes; mais, pour ne pas se méprendre sur le siége précis du trone artériel, il suffit de se rappeler que le nerf médian est toujours le premier cordon qu'on rencontre, en partant du muscle biceps.

b. L'*artère humérale profonde*, ou la grande collatérale, naît ordinairement de la brachiale, un peu au-dessous du grand rond; quelquefois aussi elle est fournie par la sous-scapulaire, les circonflexes, etc. Dans tous les cas, elle se dirige aussitôt vers l'interstice des parties interne et moyenne du muscle triceps, pour entrer dans la région postérieure. Son volume est parfois très-considérable, et c'est elle principalement qui sert à rétablir la circulation après la ligature de l'humérale. Autant que possible, il ne faut pas trop rapprocher cette ligature de l'artère anastomotique profonde supérieure; car alors, le sang ne pouvant stagner au-dessus du point oblitéré, la formation du *coagulum* serait difficile.

c. L'*anastomotique moyenne (anastomotica magna)* se montre vers le milieu du bras, et se porte assez long-tems sur le brachial antérieur avant de percer la lame fibreuse intermusculaire, pour passer en arrière. Elle suit le nerf cubital, comme la précédente accompagne le radial. Habituellement d'un petit calibre, elle est quelquefois très-grosse, et peut égaler le volume de la brachiale. Il ne faut pas oublier la possibilité d'une semblable disposition, quand on pratique quelque opération sur la face interne du bras, en général, et, en particulier, sur l'artère humérale. C'est une raison de plus pour engager les chirurgiens à placer la ligature plutôt près de la tumeur anévrysmale, que de s'en éloigner beaucoup, quand on opère sur cette portion du membre; on doit se la rappeler aussi dans l'amputation, afin d'appliquer une ligature sur cette branche.

d. L'*artère nutricière* de l'os se trouve vers la fin du muscle coraco-brachial; elle traverse en général le tendon de ce faisceau charnu, glisse obliquement sur l'humérus, et pénètre dans le canal qui lui est propre. Elle doit être remarquée, parce que, dans le cas où son volume est augmenté, tels que

la plupart de ceux qui exigent l'amputation, si la section de l'os est faite près de l'empreinte deltoïdienne, il peut arriver qu'elle donne lieu à un écoulement de sang assez considérable. Dans la fracture de cette partie de l'os, elle peut être déchirée, et cette déchirure nous donne l'explication d'ecchymoses qu'il est difficile de rapporter à la blessure des veines.

Il n'est pas rare de voir l'origine de la collatérale inférieure ou interne dans le quart inférieur de la région brachiale antérieure; mais, comme elle se trouve plus souvent encore dans la région du coude, c'est là que nous l'examinerons. Quant aux autres branches données par l'humérale, elles sont trop variables et trop peu volumineuses, pour mériter beaucoup d'attention de la part du chirurgien.

L'artère brachiale est quelquefois double depuis son origine; d'autres fois, depuis un point plus ou moins élevé du membre seulement : alors les deux troncs peuvent avoir un volume égal; plus souvent l'un est plus petit, et l'autre plus gros, et, dans ce dernier cas, tantôt c'est la branche externe qui l'emporte pour le calibre, tantôt, au contraire, mais moins fréquemment, c'est l'interne. Quoiqu'il en soit, cette anomalie pourrait donner lieu à de graves erreurs, si on avait à lier l'artère du bras chez des individus ainsi conformés.

6°. Les Veines.

Il y en a de superficielles et de profondes. Les premières sont la céphalique et la basilique.

a. La *céphalique* monte parallèlement au biceps en avant de la rainure externe du bras; elle s'incline peu à peu en dedans, de manière à s'engager dans l'interstice qui sépare le deltoïde du grand pectoral (rainure coraco-deltoïdienne); alors elle se continue dans la région antérieure de l'épaule jusqu'à cette rainure. La veine céphalique est placée tout-à-

fait en dehors de l'aponévrose, et renfermée dans les feuillets profonds de la couche sous-cutanée; dans le sillon coraco-deltoïdien, au contraire, elle est interposée dans les lames du *fascia brachialis*, qui n'est, dans ce lieu, autre chose que du tissu cellulaire plus ou moins condensé. Cependant il résulte de cette différence dans les rapports de cette veine avec l'aponévrose, qu'elle est toujours assez profondément placée en haut, tandis qu'au-dessous du deltoïde, elle est tellement superficielle, qu'on la voit à travers la peau, même chez les personnes qui ont quelque embonpoint. Il est rare qu'elle devienne variqueuse; néanmoins, on en cite quelques exemples (1). A la rigueur, il est possible de l'ouvrir avec la lancette dans tous les points de son trajet, sans qu'il y ait de dangers à craindre : elle n'est accompagnée que par quelques filets nerveux du cutané externe en bas.

b. La basilique est placée dans le milieu de la gouttière bicipitale interne. D'abord enveloppée dans les lames du *fascia superficialis*, comme la céphalique, elle abandonne ensuite cette couche, tantôt immédiatement au-dessus du coude, et d'autres fois seulement au moment d'entrer dans l'aisselle, pour traverser l'aponévrose du bras, afin de se joindre aux veines profondes. Lorsqu'elle n'est encore que cutanée, des rameaux nombreux du nerf superficiel interne l'entourent, et dans l'aponévrose, nous avons déjà dit qu'elle était côtoyée par le tronc de ce nerf, comme l'artère humérale l'est par le médian, et qu'elle était renfermée dans une gaîne particulière, séparée de celle de l'artère par une cloison : elle est donc, pour ainsi dire, en même tems superficielle et profonde. Aussi, quand elle s'enflamme, peut-elle donner lieu à un simple érysipèle en bas du bras; tandis que,

(1) Briquet, thèse, 1824; *Archives*, 1825.

dans la portion supérieure de ce membre, elle cause un gonflement général. Elle peut, par la même raison, déterminer la formation d'abcès entre l'aponévrose et les tégumens, et en faire naître aussi entre les muscles; tandis que la veine céphalique enflammée ne peut produire d'accidens semblables que dans la couche sous-cutanée.

Les veines profondes ont été indiquées à l'occasion de l'artère; nous ajouterons seulement ici que, lorsqu'on veut oblitérer cette dernière, on doit éviter autant que possible de les comprendre dans le fil, parce que leur ligature est en général dangereuse, par la phlébite qu'elle détermine.

7°. Les Lymphatiques.

Les lymphatiques superficiels abondent dans les gouttières bicipitales où ils se groupent autour des veines céphalique et basilique. Celle-ci surtout est accompagnée par un réseau lymphatique très-compliqué, qui reste dans la couche cellulaire superficielle jusqu'à ce qu'il arrive dans le creux de l'aisselle. C'est à cause de la grande quantité de vaisseaux absorbans et de tissu cellulaire qu'on trouve dans la rainure bicipitale interne, et même à toute la face interne du bras; c'est parce que la peau y est plus fine et plus sensible qu'ailleurs, qu'on a conseillé d'appliquer sur cette surface les substances médicamenteuses qui doivent être portées dans la circulation générale.

Les vaisseaux lymphatiques profonds forment deux ou trois faisceaux autour de l'artère et des veines; ils sont interrompus du coude à l'aisselle par des ganglions dont le nombre dépasse rarement celui de quatre ou cinq; bien souvent on n'en trouve pas du tout, et lorsqu'ils existent, ils sont naturellement très-petits. Quoi qu'il en soit, il convient de se rappeler exactement leur position; car, en se gonflant

avec lenteur, ils peuvent contracter des adhérences avec l'artère, et en imposer pour un anévrysme. Nous avons trouvé deux fois un ganglion lymphatique seul en haut de la fossette deltoïdienne. Dans les deux cas, il avait le volume d'une forte lentille, et les vaisseaux y arrivaient en convergeant : il était extérieur à l'aponévrose.

8°. Les Nerfs.

a. Les rapports du *médian* ont été indiqués plus haut, à l'occasion de l'artère.

b. Le *musculo-cutané*, ou cutané externe, au lieu de perforer le muscle coraco-huméral, reste quelquefois assez longtems sur le côté externe de l'artère; et, dans ce cas, si on n'y faisait attention, il pourrait être pris pour le médian. Quoi qu'il en soit, il s'engage dans la gaîne du biceps, et se trouve bientôt en dehors de ce muscle, vis-à-vis de la veine céphalique, dont l'aponévrose le sépare néanmoins jusqu'au bas de la région.

c. Le *cutané interne*. Après le médian, c'est le plus rapproché de l'artère. Placé sur un plan un peu plus antérieur, il suit le bord externe de la veine basilique, marche avec elle dans son canal, et sort en même tems qu'elle de l'aponévrose. Il fournit, chemin faisant, un assez grand nombre de filets dans la couche superficielle. Son volume est parfois assez considérable, pour qu'au premier coup-d'œil on puisse le confondre avec le médian ; mais cette erreur serait bientôt dissipée, en se reportant au muscle biceps.

d. Le nerf *cubital* est placé sur le côté interne de l'artère brachiale, au devant du muscle triceps, dont il est enveloppé presque dès le principe, et qu'il traverse verse le milieu du bras, pour se placer dans la région postérieure, derrière l'intersection *épicondylo-humérale*.

e. Le *radial* est encore plus en arrière et plus en dehors. Il suit la direction de la grande artère collatérale du bras, c'est-à-dire qu'il contourne l'humérus entre les portions du triceps, en abandonnant presque immédiatement la région qui renferme son point d'origine. C'est assez généralement le plus volumineux de tous. Le volume des nerfs du bras serait assez exactement gradué dans l'ordre suivant : 1° le radial, 2° le médian, 3° le cubital, 4° le musculo-cutané, 5° le cutané interne.

Nous avons encore ici les filets nerveux qui viennent des nerfs intercostaux, et qui se perdent en entier dans la couche superficielle, sur la face interne du bras. Ces rameaux établissent un certain rapport sympathique entre le bras et les organes contenus dans le thorax; rapport auquel plusieurs médecins ont voulu faire jouer un rôle important, lorsqu'ils ont essayé de donner l'explication de l'action révulsive des vésicatoires appliqués sur le membre supérieur dans les affections de poitrine.

9°. Le Squelette.

Il est formé par le devant de l'humérus, qui est légèrement courbe dans ce sens, arrondi et saillant en haut, et qui s'élargit graduellement en descendant. C'est entre le point d'insertion du grand dorsal, du coraco-brachial et du grand pectoral, que cet os peut servir à la compression de l'artère, arrêtée alors par ces muscles qui l'empêchent de rouler sous les doigts. Il donne insertion sur sa face antérieure aux muscles deltoïde, coraco-brachial et brachial antérieur. Mais nous examinerons plus utilement les diverses particularités qui le concernent, en parlant de la région brachiale postérieure.

SECTION II.

RÉGION BRACHIALE POSTÉRIEURE.

Cette région, beaucoup moins compliquée que la précé-

dente, est aussi d'une importance moins grande en chirurgie. Elle offre en haut une partie de la saillie deltoïdienne et de la rainure postérieure du même nom; du reste, elle est convexe et arrondie dans toute son étendue.

PARTIES CONSTITUANTES.

1°. La Peau.

Cette lame est épaisse, serrée, rugueuse, et beaucoup moins extensible qu'au devant du bras; elle est moins blanche aussi; on y rencontre des bulbes pillifères assez nombreux et une grande quantité de follicules sébacés. Ce sont ces bulbes et ces follicules qui donnent quelquefois à la peau cet aspect inégal et bosselé, connu sous le nom de *chair de poule*, et qui se manifeste à l'occasion d'une impression morale vive, ou d'un refroidissement subit. Les furoncles s'y remarquent assez souvent.

2°. La Couche sous-cutanée.

Elle est moins composée et toujours beaucoup moins épaisse qu'en avant. Elle ne renferme qu'un petit nombre de ramuscules vasculaires et nerveux, et les cellules adipeuses ne s'y voient qu'en petite quantité. Le tissu cellulaire y existe presque seul par conséquent; il est lamelleux, et ses lamelles, plus ou moins serrées, forment quelquefois un véritable *fascia superficialis*. La texture serrée de la peau, et le peu d'adhérence de la couche cellulaire, font que le pus dénude ici les parties avec la plus grande facilité, et qu'il se fraie difficilement une issue au dehors : aussi doit-on s'empresser d'ouvrir les abcès quand il en survient dans cette région.

3°. L'Aponévrose.

Elle est, en général, plus épaisse que devant le biceps,

mais plus mince que dans les gouttières brachiales. Ses fibres sont transversales surtout; elle se continue supérieurement avec le tendon du grand dorsal, qui peut être regardé comme son tenseur; en bas, lorsqu'elle se porte sur la région antérieure, elle reçoit l'intersection fibreuse qui vient de chaque côté de l'humérus, et c'est alors que ces intersections forment deux espèces de ligamens. Partout elle ne présente qu'un seul feuillet, excepté en approchant de l'intersection interne, où ses lames s'écartent pour engaîner le nerf cubital.

4°. Les Muscles

Cette région ne renferme, à proprement parler, que le triceps. La portion du deltoïde qui se voit en haut ne peut donner lieu à aucune remarque qui n'ait été faite dans les régions précédentes. Il faut noter que les fibres du triceps sont à peu près parallèles à la direction de l'os, supérieurement, tandis qu'en bas elles se portent obliquement de la ligne médiane vers les côtés; il tient à l'aponévrose au moyen d'un tissu cellulaire lamelleux très-souple, qui s'enflamme aisément, et donne quelquefois lieu à des accidens graves, dus à la résistance qu'oppose l'aponévrose à l'accumulation du fluide. Par sa face antérieure, il s'attache sur presque toute la longueur de l'os, et cette circonstance est très-importante à remarquer, d'abord sous le rapport des amputations, ensuite relativement aux fractures. Quand on ampute le bras, en effet, si on veut faire deux lambeaux, à la manière de *Vermale* ou de *Ravaton*, on voit que le triceps se prêtera parfaitement à cette méthode; mais comme le biceps est tout-à-fait libre sur le devant du bras, il se retirera trop loin, et formera une masse trop arrondie pour que le lambeau de ce côté puisse avoir quelque régularité.

Si on opère par la méthode circulaire, le biceps étant seul

capable de rétraction, il est inutile, pour éviter la saillie de l'os, de disséquer la peau, comme le faisaient *Petit* et *Cheselden*. Il suffit que l'aide la tire fortement pendant qu'on la coupe, et de diviser les brides celluleuses qui la retiennent sur le triceps, pour que ce muscle puisse être incisé assez haut.

Dans les fractures qui ont lieu plus bas que l'attache du deltoïde, le triceps, prenant ses points d'insertion sur les deux fragmens, qui s'en trouvent enveloppés, est incapable de produire le déplacement; comme le brachial antérieur, au contraire, il tend toujours à les maintenir en contact: aussi ces sortes de fractures sont-elles rarement suivies de chevauchemens considérables, à moins qu'elles ne soient très-obliques, ou que la cause fracturante n'ait continué d'agir après la rupture de l'os.

5°. Les Artères.

Ces branches vasculaires sont en petit nombre, et viennent toutes de l'humérale; elles ne méritent notre attention qu'à cause des anastomoses qui les font communiquer avec les collatérales de l'avant-bras, et qui rétablissent la circulation après l'oblitération de l'artère brachiale. On y rencontre la grande collatérale qui contourne l'humérus, d'abord entre la portion interne et le faisceau scapulaire du triceps, ensuite en devant de celui-ci, puis sur la portion externe, pour se terminer aux environs de l'épitrochlée. Tous les rameaux qu'elle donne dans ce trajet se perdent dans le triceps. Il est rare qu'aucun d'eux soit assez gros pour exiger qu'on en fasse la ligature après l'amputation; mais la collatérale doit être liée avec soin. Dans ce cas, on doit ne pas oublier qu'elle est accompagnée par le nerf radial, afin de ne pas comprendre ce cordon dans la ligature.

Les autres branches viennent de l'artère profonde moyenne et de la collatérale interne; elles s'anastomosent un grand

nombre de fois avec celles dont il vient d'être question, et sont trop petites pour exiger des précautions particulières dans les opérations; en sorte que, si l'on ampute le bras quelques pouces au-dessus du coude, à la rigueur, il ne sera nécessaire de lier que l'artère brachiale, et quelquefois aussi la collatérale interne ou inférieure; si l'opération était pratiquée au milieu du membre, au contraire, l'hémorragie pourrait avoir lieu par l'humérale, la collatérale externe, la profonde moyenne, et même par l'artère nutricière de l'os; et, sous ce rapport, il convient de se rappeler exactement la position de ces artères.

6°. Les Veines.

Elles sont absolument disposées comme les artères; aucune n'est superficielle, ni susceptible d'applications chirurgicales particulières.

7°. Les Lymphatiques.

Ils vont presque tous se rendre dans la rainure bicipitale interne, sont peu nombreux, et n'ont pas de ganglions connus dans cette région.

8°. Les Nerfs.

a. Les *filets superficiels* sont rares et fins; ils appartiennent presque tous au cutané interne et aux branches dorsales. En dehors, en effet, à peine le cutané externe en fournit-il quelques-uns.

b. Le *cubital* est le plus remarquable; il ne passe dans cette région que vers le tiers inférieur du bras. Il glisse alors entre le brachial antérieur et le triceps, et l'aponévrose lui fournit un dédoublement que l'intersection fibreuse interne convertit en canal; après quoi il marche enveloppé dans cette gaîne, en suivant le bord interne du bras, et d'une manière assez superficielle pour qu'il soit facilement intéressé dans une blessure par instrument tranchant, portée de ce côté.

c. Le *radial*, qui est aussi très-gros, donne plusieurs branches aux diverses portions du triceps, et suit d'ailleurs exactement la direction et la distribution de l'artère humérale profonde jusque vis-à-vis de la pointe du long supinateur, endroit où il traverse l'intersection fibreuse externe, pour pénétrer dans la région antérieure entre ce muscle et le brachial antérieur. Ce nerf, étant immédiatement appliqué sur l'humérus, est plus exposé que tous les autres à être tiraillé ou déchiré dans les fractures qui ont lieu au-dessous du col de l'os.

9°. Le Squelette.

Formé par le corps de l'os du bras, il offre, par conséquent, dans cette région, la portion la plus rétrécie de l'humérus, qui se trouve par cela même plus disposée à céder à l'action des causes indirectes de fractures; et comme, d'un autre côté, les coups, les chocs, etc., ont aussi plus de prise sur elle que sur les extrémités de l'os, il s'ensuit que ces fractures doivent y être très-fréquentes.

Les insertions musculaires doivent faire rapporter ces maladies à trois ordres : dans celles qui ont lieu entre le deltoïde et le grand rond, les parties sont disposées de manière que le fragment inférieur est tiré en avant et en dehors par le biceps et le deltoïde, et en bas par la longue portion du triceps; tandis que les muscles coraco-brachial, grand dorsal, grand rond et grand pectoral, tendent à entraîner le supérieur en dedans. C'est dans cette espèce de fracture que le déplacement peut être porté le plus loin, et qu'il manque le plus rarement d'avoir lieu.

Quand la fracture s'effectue vers la dépression deltoïdienne, le fragment supérieur est abandonné au deltoïde et au muscle de l'épaule, qui l'entraînent en dehors et en avant. Le bout inférieur reste soumis à l'action du brachial antérieur, qui

prend alors son point fixe sur le cubitus. Le biceps et la longue portion du triceps agissent dans ce cas en sens inverse l'un de l'autre.

Enfin, dans le troisième cas, c'est-à-dire dans celui où la fracture a lieu près de la partie inférieure de la région, les deux fragmens se trouvent simultanément enveloppés par le brachial antérieur et par le triceps; en sorte qu'il est fort rare de voir les muscles seuls opérer le déplacement.

ARTICLE III.

DU COUDE.

Nous comprendrons sous ce titre la portion du membre supérieur circonscrite en haut par la ligne circulaire qui forme les limites inférieures du bras, et en bas par une autre ligne circulaire placée trois pouces au-dessous des tubérosités humérales. Cette partie sera divisée, comme le bras, en régions antérieure et postérieure.

SECTION PREMIÈRE.

RÉGION ANTÉRIEURE DU COUDE, OU SIMPLEMENT PLI DU BRAS. (*V.* Pl. 6.)

Cette région est fort importante sous le rapport de la phlébotomie qu'on y pratique souvent, et des anévrysmes dont elle est assez fréquemment le siége. A l'extérieur, elle présente la fin de la saillie bicipitale en haut; en dehors et en dedans, deux autres saillies musculaires, qui convergent l'une vers l'autre, et finissent par se confondre en entrant dans la région anti-brachiale. Celles-ci sont séparées dans la partie supérieure de leur écartement par la première saillie, et en bas, par un écartement triangulaire plus ou moins profond. Cet enfoncement, qui se prolonge sur l'avant-bras en formant une simple rainure, résulte de la réunion des

deux gouttières bicipitales qui se sont confondues entre les trois saillies précédemment indiquées.

PARTIES CONSTITUANTES.

1°. La Peau.

Elle est fine et blanche, surtout dans les gouttières, et l'excavation médiane, ainsi que sur la saillie bicipitale; elle est recouverte de quelques poils sur les saillies latérales où elle renferme aussi beaucoup plus de follicules sébacés que dans les autres points. Comme elle reçoit un grand nombre de filets nerveux et de vaisseaux sanguins, elle s'enflamme aisément, et devient souvent le siége de petits phlegmons ou d'érysipèles.

2°. La Couche sous-cutanée.

Cette couche est, pour ainsi dire, composée de deux lames: l'une profonde, sorte d'aponévrose, dans les feuillets de laquelle sont placés les veines et les nerfs sous-cutanés; l'autre superficielle, principalement formée de cellules adipeuses, et qui varie considérablement pour l'épaisseur. Quand les sujets sont maigres, cette dernière lame existe à peine; l'autre, au contraire, est alors plus épaisse et adhère plus fortement à la peau. Ce feuillet profond, plus épais dans les gouttières que sur les saillies, s'enfonce en accompagnant la veine médiane profonde entre les muscles rond pronateur et long supinateur, pour se continuer avec les lames celluleuses inter-musculaires et le tissu cellulaire des environs de l'articulation.

C'est dans la couche sous-cutanée que l'érysipèle phlegmoneux a son siége; et dès-lors on conçoit avec quelle facilité l'inflammation et le pus peuvent se porter dans les régions voisines.

3°. L'Aponévrose.

Chez les individus adultes, maigres, et dont les aponé-

vroses sont fortes et bien dessinées, voici quelle est la disposition naturelle que présente celle du pli du coude : ce n'est qu'une continuation de celle du bras; mais comme elle est excessivement compliquée, il convient de l'examiner dans plusieurs points séparément. En dehors du biceps, le feuillet superficiel, qui recouvrait ce muscle en bas, se porte sur la face antérieure de la saillie musculaire externe; le feuillet profond s'y applique aussi, mais en s'enfonçant dans la gouttière externe. Là, l'aponévrose est plus épaisse, et ses lames s'écartent bientôt pour envelopper le muscle supinateur superficiel; plus bas, il n'y a que le feuillet profond qui persiste dans l'excavation médiane où il se trouve fortifié par une lame plus ou moins épaisse qui se détache du tendon du brachial antérieur. En descendant, ce feuillet profond se relève, de manière qu'il passe entre les radiaux et le long supinateur, d'une part, et que, de l'autre, il se porte aussi sur la face antérieure de ce dernier muscle, en se confondant avec le feuillet superficiel; enfin, tout-à-fait en bas, ces lames se rapprochent de nouveau, et c'est entre elles que se rencontrent l'artère radiale, sa veine collatérale et le nerf du même nom.

En dedans du biceps, le feuillet superficiel, plus fort qu'en dehors, se porte obliquement sur la saillie musculaire interne. Le feuillet profond, qui est plus épais encore, vient aussi de la partie interne et inférieure du brachial antérieur : en remontant, ses fibres sont obliques en dedans et en haut; il se dédouble assez souvent pour embrasser la veine basilique, qui passe aussi quelquefois entre cette lame et la superficielle. En descendant, il se dédouble également, et l'une de ses lames se relève sur le devant du rond pronateur, où elle se confond avec le feuillet superficiel, tandis que l'autre s'enfonce entre les muscles. La bandelette qui se détache du bord externe de la partie tendineuse du biceps, se porte

entre ces lames, d'abord sans leur adhérer, puis en se confondant avec elles sur le relief musculaire interne.

Il résulte de ce qui précède que les diverses lames de l'aponévrose anti-brachiale se rattachent principalement aux tendons des muscles biceps et brachial antérieur, et que, par conséquent, la contraction de ces muscles doit tendre la gaîne fibreuse que nous examinons. Il en résulte, en outre, qu'une ouverture aponévrotique paraît exister au milieu du pli du bras. Cette ouverture a la plus grande analogie avec celle du *fascia lata* dans le pli de l'aîne; elle s'en rapproche par ses dimensions, par sa forme qui est ovalaire, par sa grosse extrémité qui est en bas, par sa demi-circonférence interne qui est plus distincte que l'externe, par les vaisseaux et nerfs qui s'y remarquent, enfin, par les lamelles celluleuses qui la ferment et empêchent quelquefois qu'on ne la distingue exactement. Elle commence, en général, quelques lignes au-dessus du point du biceps qui fournit la bandelette fibreuse à l'aponévrose, et finit environ un pouce au-dessous de cette expansion. On y voit : en haut, le tendon du biceps, et en dedans de lui, quand l'ouverture est assez considérable, l'artère humérale et le nerf médian, l'origine de la bandelette fibreuse, dont le bord externe en forme quelquefois la demi-circonférence interne de ce cercle. Plus bas que le biceps, se remarquent encore l'artère brachiale, l'origine de la radiale et de la cubitale, les veines qui les accompagnent, la communication des médianes avec la veine brachiale, le nerf médian, le tendon du brachial antérieur, et enfin les deux veines médianes basilique et céphalique, qui passent au devant de cette ouverture.

Quoi qu'il en soit, le ruban fourni par le bord interne du tendon bicipital, mérite encore ici la plus grande attention, relativement à l'artère. En effet, il croise constamment la face

antérieure de ce vaisseau, en allant sur les muscles de l'avant-bras; en sorte que l'artère humérale peut recevoir une ligature au-dessous de cette bandelette, avant de se diviser en radiale et en cubitale, et qu'on peut aussi la lier au-dessus, sans être obligé de séparer autre chose que le tissu cellulaire.

Sur la saillie musculaire externe, l'aponévrose du pli du bras est très-simple et n'adhère pas aux muscles; en dedans, au contraire, elle tient fortement aux faisceaux charnus, envoie des intersections dans leur intervalle et se confond avec leurs tendons sur le devant de l'épitrochlée. Dans le fond de l'ouverture bicipitale, elle se reporte jusqu'à l'articulation du coude, et là se continue avec les ligamens.

4°. Les Muscles.

Ils peuvent être rapportés aux trois saillies principales de la région.

a. Dans la *saillie musculaire médiane*, on trouve la fin du biceps; le tendon de ce muscle, appliqué sur le brachial antérieur, se contourne en s'enfonçant dans le creux du coude, de manière à former un arc de cercle dont la convexité regarderait en avant, en dedans et en bas. Entre ce tendon, la bandelette fibreuse qu'il donne à l'aponévrose, et le muscle rond pronateur, existe un petit triangle dans lequel on voit les vaisseaux brachiaux et le nerf médian; et c'est au devant de ce triangle que la veine basilique correspond à l'artère humérale. Plus bas, et toujours en dedans, la saillie musculaire interne cache en partie l'extrémité tendineuse du biceps, au moment où elle s'insère sur la tubérosité du radius; ce tendon, en abandonnant le muscle brachial antérieur, est obligé de se renverser, de manière que l'une de ses faces regarde en dedans, tandis que l'autre s'incline en dehors, et de se contourner

lui-même en totalité dans ce dernier sens, comme pour se porter sur le radius.

Il suit de cette disposition que, dans l'état physiologique, le biceps tend d'abord à porter le radius en dehors, et, par conséquent, à produire la supination; ensuite à fléchir l'avant-bras, si son action continue après la rotation opérée. Il faut remarquer que, pour le mouvement de flexion, ce muscle agit sur un levier du troisième genre, et qu'il y est inséré d'une manière très-défavorable, puisqu'il est très-rapproché du point d'appui; mais que, d'un autre côté, l'espèce de poulie de renvoi que lui forme en arrière le muscle brachial antérieur, en agrandissant l'angle sous lequel il se fixe au radius, compense en partie la mauvaise disposition que nous venons d'indiquer.

Dans l'état pathologique, dans les luxations de l'avant-bras en arrière, par exemple, c'est lui qui contre-balance l'action du triceps, et qui tend à produire la flexion. Dans la fracture du tiers supérieur du radius, c'est encore le biceps qui porte le fragment supérieur en avant et vers la ligne médiane du membre : d'où la nécessité de tenir l'avant-bras fléchi, pour conserver les surfaces en contact.

Vient ensuite le brachial antérieur; c'est lui qui forme le fond des deux rainures latérales : de sorte qu'il est recouvert au milieu par le biceps et son tendon, par les nerfs radial et musculo-cutané, par la veine médiane céphalique dans la gouttière externe, et, tout-à-fait en dehors, par la saillie musculaire externe. En dedans, l'artère brachiale et le nerf médian reposent sur sa face antérieure, laquelle s'enfonce un peu sous le rond pronateur; sa face postérieure recouvre tout le devant de l'articulation, sans lui adhérer. Ce muscle est séparé de la partie antérieure de l'humérus par du tissu cellulaire lamelleux, assez abondant et très-lâche.

En s'enflammant, ce tissu cellulaire donne souvent naissance à des abcès profonds qui déterminent promptement l'altération de l'os. Le tendon très-fort et très-épais du brachial antérieur, en descendant sur l'apophyse coronoïde, ne s'y attache pas, comme on le répète trop généralement; il recouvre simplement cette éminence, et se fixe évidemment sur la crête qui continue son bord interne avec le bord antérieur du cubitus. De cette manière, l'insertion du brachial antérieur descend jusqu'au niveau de la tubérosité du radius. Il s'ensuit que ce muscle agit réellement sur le corps de l'os, et que l'apophyse lui sert de poulie de reflexion; ce qui est beaucoup plus favorable à son action.

b. La *saillie musculaire externe* renferme le long supinateur, les deux radiaux externes et le court supinateur. Le premier de ces muscles est le plus important sous le rapport chirurgical : en effet, c'est sous son bord interne que se trouve l'artère radiale; c'est entre lui et le brachial antérieur que le nerf radial descend dans l'excavation médiane de cette région; enfin, c'est sous lui que ce même nerf se divise en branche antérieure et en branche postérieure. Comme il s'insère assez haut sur l'humérus, jusque dans la région brachiale, et d'après sa direction, il semble que ce muscle soit mieux disposé pour la flexion de l'avant-bras que pour la supination, qui paraît plutôt appartenir aux biceps. Lorsque l'humérus est fracturé au-dessous de l'empreinte deltoïdienne, le long supinateur agit comme le brachial antérieur sur le fragment inférieur. On pourrait en dire autant du premier radial externe : celui-ci, et le second radial, étant plus particulièrement appliqués sur l'épicondyle auquel ils s'attachent, et sur la petite tête de l'humérus, deviennent la cause principale du déplacement dans les fractures de cette partie de l'os du bras. Du reste, ils ne présentent rien de bien remarquable

dans cette région; ils sont séparés, en bas surtout, du long supinateur et de l'artère radiale, par une lame fibreuse, ou simplement celluleuse, suivant les sujets.

Le court supinateur tenant à l'épicondyle et au cubitus, enveloppant l'articulation huméro-cubitale et presque tout le quart supérieur du radius, forme là une puissance qui s'oppose, d'une part, aux luxations, et, de l'autre, au déplacement dans les fractures de la partie supérieure de cet os; sous ce rapport, il est l'antagoniste du biceps, pour le tendon duquel son bord interne présente une échancrure. C'est à travers ses fibres que la branche postérieure du nerf radial se porte dans la région postérieure de l'avant-bras.

c. C'est la *saillie musculaire interne* qui est formée par le plus grand nombre de muscles; mais comme ces muscles sont tous confondus sur l'épitrochlée, il n'est pas nécessaire de les examiner chacun en particulier. Cette masse est donc composée du rond pronateur, du radial antérieur, du palmaire grêle, du fléchisseur superficiel, du cubital antérieur, et, de plus, du fléchisseur profond. Tous ces muscles sont unis par des intersections fibreuses, parmi lesquelles il en est une qui nous sera d'un grand secours pour trouver l'artère cubitale dans l'avant-bras : c'est celle qui existe entre le cubital antérieur et le fléchisseur sublime. Le rond pronateur est le seul qui mérite une attention particulière; c'est au-dessous de lui que l'artère cubitale et le nerf médian s'engagent pour sortir du pli du bras, à travers une ou plusieurs ouvertures qui résultent de l'écartement de ses fibres; c'est au devant de son tendon que viennent se placer les vaisseaux et les nerfs radiaux, en descendant à l'avant-bras. Comme le muscle prend son point fixe sur l'humérus, et comme il se porte obliquement sur le radius, il en résulte que son action appartient tout entière à ce dernier os; ce qui produit la pronation dans l'état naturel; mais,

dans les fractures, cette disposition est fort désavantageuse; en effet, que le radius soit brisé au dessus ou au dessous de l'insertion du rond pronateur, que la fracture soit oblique ou transversale, il tendra toujours à faire disparaître l'espace inter-osseux, en tirant l'un des fragmens vers le cubitus.

5°. Les Artères.

a. On trouve d'abord dans le pli du bras la fin de *l'humérale*, qui y descend obliquement en dehors et en arrière, dans le fond de la rainure bicipitale interne. Elle ne se divise ordinairement qu'au niveau de la tubérosité bicipitale; enveloppée dans les lames du feuillet profond de l'aponévrose, elle est recouverte, de haut en bas, par le feuillet superficiel, par le ruban fibreux du biceps, et plus bas par du tissu cellulaire seulement. Au devant de ces feuillets, elle correspond à la veine médiane basilique et au nerf cutané interne; elle repose sur le brachial antérieur, puis sur le tendon du biceps, auquel elle adhère quelquefois : d'où il suit qu'en portant l'avant-bras dans la pronation forcée, l'artère, étant entraînée par le tendon, se trouve ainsi séparée de la veine médiane par un espace plus considérable. En dedans, l'humérale est toujours longée par le nerf médian, qui peut aussi se placer derrière elle; plus en dedans et en bas, elle est en rapport avec le muscle rond pronateur; en dehors, elle côtoie le biceps, croise le bord interne de son tendon, et finit par se trouver libre dans l'excavation médiane.

D'après ces dispositions, pour lier l'artère brachiale au pli du bras, on doit se comporter différemment suivant le point où l'on cherche à la découvrir; mais l'avant-bras doit toujours être en supination. Si l'opération est pratiquée au-dessus de l'articulation, il faudra diviser dans la gouttière bicipitale interne les tégumens et le *fascia superficialis*,

écarter la veine basilique et le nerf cutané, traverser l'aponévrose, souvent double dans ce point, et l'artère se rencontrera entre le nerf médian, la veine concomitante et le muscle biceps.

Si on la cherche au contraire dans le pli du bras même, l'incision sera pratiquée parallèlement au bord externe de la saillie musculaire interne; l'instrument divisera la peau, la couche sous-cutanée, et l'artère alors ne sera plus recouverte que par du tissu cellulaire. Si on voulait l'isoler au-dessous de la bandelette fibreuse du biceps, c'est-à-dire dans le petit triangle indiqué au sujet de l'aponévrose, on devrait se rappeler que, dans ce point, l'artère, le nerf et le tendon sont très-rapprochés, quoique toujours dans les mêmes rapports, et que l'aponévrose n'existe plus, à proprement parler, au devant d'eux. Si l'on voulait enfin la saisir un peu plus haut, il faudrait inciser le feuillet superficiel de l'aponévrose et le ruban du biceps.

Il importe de remarquer que les tumeurs anévrysmales qui se développent au pli du bras, se comportent différemment suivant le point qu'elles occupent. Si elles existent au-dessous de la bandelette bicipitale, l'aponévrose ne leur opposera pas de résistance en bas, en avant et en dehors, mais elle leur en offrira beaucoup en dedans et en haut; les muscles et les feuillets fibreux empêcheront toujours qu'elles ne puissent se porter dans ce sens. En conséquence, si on opérait un anévrysme au coude et que la tumeur siégeât au-dessous du biceps, on devrait s'attendre à rencontrer l'ouverture du vaisseau en haut et en dedans. Si la maladie se trouvait immédiatement au-dessus de cette bandelette, et que l'ouverture dont il a été parlé à l'article *aponévrose* se prolongeât de ce côté, la tumeur s'y engagerait, resterait globuleuse et pourrait paraître pédiculée; si l'artère avait été blessée ou

altérée sous la bandelette même, il est à présumer que la tumeur sanguine se porterait encore par cette ouverture pour faire saillie sous la peau.

Enfin, si l'anévrysme avait lieu dans la partie supérieure de la région, sa forme resterait plus long-tems aplatie; il proéminerait moins facilement à l'extérieur; la tumeur serait moins mobile, parce que l'aponévrose, également appliquée sur toute la face antérieure du sac, résisterait plus fortement à l'effort distensif du sang : il serait par cela même moins facile de se méprendre sur la nature du mal dans ce point que dans les deux précédens.

Il n'est pas rare de voir l'artère brachiale se bifurquer plus haut qu'il n'a été dit; raison pour laquelle il vaut mieux en faire la ligature au-dessus du coude que dans le pli du bras, quand même la position du mal permettrait de choisir. Cette bifurcation peut se faire sur le tendon, au-dessous de sa bandelette, et cette disposition rentre dans l'état normal; plus haut que cette bandelette, dans un point quelconque du reste de la région, et c'est alors une véritable anomalie. Dans ce dernier cas, il peut arriver que les deux branches restent à côté l'une de l'autre, entre le biceps et le nerf médian, et qu'elles entrent ensemble dans le pli du bras; il peut arriver aussi que le médian se place entre les deux branches, et que l'externe passe devant le tendon du biceps, pour se rendre sous le muscle supinateur et former la radiale, sans descendre au fond de l'excavation médiane du coude, tandis que l'interne glissera, comme à l'ordinaire, sous le rond pronateur pour former la cubitale. C'est une circonstance qui pourrait entraîner des dangers si on n'y faisait attention dans la phlébotomie. Il peut arriver encore que la branche interne reste assez écartée de celle qui est en dehors du nerf médian, et, qu'au lieu de s'enfoncer sous la saillie musculaire interne, elle

se place au devant pour former la cubitale qui est alors sous-cutanée; dans ce cas, cette branche interne n'est ordinairement que la collatérale inférieure extraordinairement développée. Enfin, on a vu l'artère brachiale divisée très-haut, et de manière que l'une des branches descendait sur le côté externe du biceps, pour constituer la radiale, et se placer, tantôt sous le bord du long supinateur, comme dans l'état normal, et tantôt en dehors de l'aponévrose, immédiatement sous la peau.

L'existence simultanée de deux artères humérales étant une anomalie très-commune, les anciens l'avaient observée, et s'expliquaient, d'après cette connaissance, la guérison des anévrysmes du pli du bras par l'oblitération de l'artère. Ils aimaient mieux, en effet, supposer deux troncs artériels dans le membre, que de croire à la possibilité d'y maintenir la circulation après la ligature de l'artère brachiale. Mais les recherches du célèbre *Scarpa* ont fait justice de cette erreur.

b. La *cubitale* semble continuer la précédente; cette branche s'enfonce, aussitôt après s'être séparée de la radiale, sous la saillie musculaire interne, traverse le rond pronateur, se porte obliquement en bas et un peu en dedans et se place entre les muscles fléchisseurs sublime et profond. On voit qu'il serait très-difficile de la découvrir au pli du bras, dans l'état de conformation habituelle : aussi, quand il faut en déterminer l'oblitération, est-il plus sûr et plus prudent d'aller directement à la brachiale.

c. La *radiale* est, en général, moins volumineuse que la cubitale, et d'abord assez profonde, elle se relève un peu en se portant en dehors et en avant, sous le long supinateur, pour suivre la rainure médiane de l'avant-bras. Cette artère devient par conséquent de plus en plus superficielle, à mesure qu'elle descend; en sorte qu'immédiatement au-dessous

de son origine, elle correspond à l'ouverture de l'aponévrose, et n'est séparée du radius que par le muscle court supinateur, le tendon du biceps et par du tissu cellulaire. En avant, plusieurs lames fibro-celluleuses et la couche superficielle l'éloignent des tégumens. On pourrait, en raison de ces circonstances, la découvrir en faisant une incision sur le bord externe du rond pronateur; mais l'opération ne manquerait pas d'être rendue difficile par l'élévation des saillies musculaires, par la présence de la veine médiane céphalique et par celle du nerf cutané externe, qu'on serait souvent forcé de diviser. Au reste, le nerf radial est alors à plusieurs lignes en dehors. Au-dessous de l'ouverture aponévrotique, l'artère radiale est placée sur le rond pronateur, entre deux lames fibreuses minces, ayant en dedans le muscle radial antérieur, en dehors le long supinateur, dont le bord interne s'avance ordinairement de quelques lignes au devant d'elle. Déjà le nerf radial en est assez rapproché pour qu'on pût l'atteindre avant son entrée dans la région anti-brachiale antérieure : on aurait donc à diviser la peau, la couche sous-cutanée et l'aponévrose, qui présentera deux feuillets au devant de l'artère, si l'instrument porte sur le supinateur, et une seule lame, mais plus épaisse, si on agit plus près de la ligne médiane. De plus, la veine médiane moyenne et les branches principales du nerf musculo-cutané devront être écartées en dehors, ainsi que le bord du muscle long supinateur. Alors l'artère radiale sera facile à distinguer entre son nerf, qui est en dehors, et ses veines collatérales.

d. L'*inter-osseuse* naissant de la cubitale au moment où celle-ci s'engage entre les deux couches musculaires de l'avant-bras, il ne serait guère possible de porter sur elle une ligature. Elle est trop profondément située pour que les corps vulnérans puissent la blesser fréquemment.

e. La *récurrente radiale antérieure* naît le plus souvent du tronc de l'humérale, en dedans du tendon du biceps, sur lequel elle se contourne pour se porter dans la rainure externe de la région. En remontant, cette branche passe entre les deux portions du nerf radial, entre le brachial antérieur et le premier radial, se place au devant du condyle, et va s'anastomoser avec la collatérale externe. Elle est quelquefois assez grosse pour qu'on doive craindre de placer la ligature au dessous d'elle sur l'artère du bras.

f. Les *récurrentes internes* viennent de la cubitale; l'antérieure se glisse dans le fond de la rainure bicipitale interne, entre le brachial antérieur et la masse musculaire interne : elle remonte au devant de l'épitrochlée, au-dessus de laquelle elle s'abouche avec la collatérale inférieure du bras. La récurrente postérieure se porte entre les muscles fléchisseur sublime, fléchisseur profond et cubital antérieur, pour passer derrière l'épitrochlée, etc.

g. Enfin, la *collatérale interne*, ou inférieure du bras, est encore une branche fournie par l'humérale dans la région que nous examinons ; elle se détache ordinairement du tronc un pouce ou deux au-dessus de la tubérosité interne de l'humérus ; et comme son calibre est très-considérable dans certains sujets, il convient d'y faire attention quand on pratique là quelque opération. C'est par le moyen de ses anastomoses avec les artères récurrentes que la circulation se rétablit dans l'avant-bras, lorsque la brachiale ne peut plus livrer passage au sang dans le pli du coude. Nous avons dit plus haut qu'on l'avait vue remplacer la cubitale, et qu'alors elle était ordinairement très-superficielle. Nous connaissons un médecin de nos amis, chez lequel cette disposition est si évidente, que les battemens de cette artère se distinguent parfaitement à travers la

peau, depuis le tiers inférieur du bras jusqu'au milieu de l'avant-bras.

6°. Les Veines.

Les veines superficielles sont ici les principales ; elles ont un calibre considérable, et forment une espèce de plexus, en communiquant les unes avec les autres ; ce sont :

a. La *céphalique :* placée sur le côté radial de la région, dans les lames de la couche sous-cutanée, sur la saillie musculaire externe; cette veine reçoit, en passant de la face antérieure du long supinateur sur le côté du biceps, la médiane céphalique et la radiale antérieure. Elle est longée par le nerf cutané externe, mais de manière que celui-ci s'en trouve séparé au bras par l'aponévrose jusqu'à peu près un pouce au-dessus de l'épicondyle, et que, sur la saillie musculaire externe, il n'y a que des branches nerveuses peu considérables autour de la veine : aussi, sous le rapport des accidens nerveux, la saignée de la veine céphalique est-elle moins dangereuse que celle des autres, et les accidens eux-mêmes seraient-ils d'autant moins à redouter après cette opération, que la veine aurait été ouverte plus haut.

b. La *basilique* est située sur le côté cubital du pli du bras; elle passe au devant de l'épitrochlée pour arriver dans la rainure bicipitale interne, d'où elle se porte dans la région brachiale. Elle est d'abord superficielle comme la précédente, c'est-à-dire qu'en avant de la saillie musculaire interne, elle est renfermée dans les feuillets de la couche sous-cutanée; mais en remontant, cette veine devient de plus en plus profonde. Déjà, vis-à-vis ou un peu au-dessus de l'épitrochlée, en entrant dans la gouttière interne, elle tend à s'engager entre les lames de l'aponévrose brachiale, qui ne tarde pas à lui fournir une gaîne complète. Elle est accompagnée par le

nerf cutané interne, renfermé dans la même gaîne aponévrotique, et presque toujours placé sur son côté interne au-dessus de la saillie musculaire; plus bas, les branches principales de ce cordon continuent de suivre le vaisseau, mais tantôt en dedans, tantôt en le croisant en avant; d'autres fois, elles sont en arrière, et se placent sur son côté externe. Assez souvent elles forment autour de lui une espèce de plexus; en un mot, ces rameaux nerveux sont tellement disposés relativement à la basilique, qu'il n'est guère possible de pratiquer l'ouverture de cette veine sans courir le risque de les blesser. Sous ce rapport même, les connaissances anatomiques et les précautions que l'on pourra prendre ne seront que d'un faible secours, à cause des nombreuses variétés de position relative que présentent ces organes. D'une part, si l'opération est pratiquée sur le côté du biceps, on évitera peut-être le nerf principal en piquant la veine du côté externe vers l'interne; mais si on vient à l'atteindre, son volume dans cet endroit permet de redouter des accidens assez graves : la veine d'ailleurs étant profondément située, il ne serait pas toujours facile d'arriver sur elle. D'un autre côté, si on saigne sur la saillie des muscles anti-brachiaux, les nerfs sont moins gros à la vérité, mais aussi le hasard seul peut les mettre à l'abri de l'instrument. La saignée du tronc de la basilique ne doit donc pas être pratiquée quand on peut faire autrement.

c. La *médiane* est réellement la plus importante des trois veines du pli du bras sous le point de vue chirurgical. On la rencontre ordinairement en bas de la région, dans la rainure médiane, assez souvent inclinée sur la saillie externe, quelquefois aussi plus en dedans; presque toujours elle est unique, et monte ainsi jusqu'à l'ouverture de l'aponévrose. C'est là que cette veine se divise en trois branches : l'une, très-courte, va se jeter immédiatement

dans les veines profondes, en se comportant de la même manière que les veines saphènes internes relativement à la crurale. Les deux autres restent superficielles, suivent les deux rainures du pli du coude, et vont se rendre sur les côtés du biceps; l'une dans la basilique, et l'autre dans la céphalique; de sorte que, dans l'état de conformation régulière, ces deux branches, avec les deux troncs dans lesquels elles s'abouchent, représentent assez bien la forme d'un M majuscule. La veine médiane basilique longe par conséquent le côté externe de la saillie musculaire interne, en devenant de plus en plus profonde à mesure qu'elle remonte; elle est entourée par quelques rameaux du nerf cutané interne, et ces filets sensitifs, en général peu volumineux, sont assez ordinairement placés devant la veine. Sa direction est telle, qu'elle croise très-obliquement l'artère qui est située derrière elle; mais cette direction est susceptible de variétés nombreuses: en sorte que chez certains sujets, la veine est presque parallèle à l'artère, tandis que d'autres fois, au contraire, elle la croise sous un angle assez ouvert. Dans ce dernier cas, qui est heureusement le plus commun, on court d'autant moins de risques de blesser le tronc artériel, en pratiquant la phlébotomie, que la piqûre est faite plus près des extrémités de cette veine. Dans l'autre, les dangers sont presque les mêmes, quel que soit le point qu'on choisisse; cependant l'artère étant plus profonde en haut et en bas qu'au milieu, on devra préférer l'un des deux premiers points, et particulièrement le second. La médiane basilique est néanmoins toujours séparée de l'artère humérale par des lames fibreuses, ou cellulaires, suivant le lieu où on l'examine. Ainsi, devant le tendon du biceps, et au-dessous de la bandelette qu'il fournit à l'aponévrose, ces vaisseaux ne sont éloignés que par du tissu cellulaire lamelleux, qui forme là une couche dont l'épaisseur

varie en raison de l'embonpoint des sujets : d'où il suit que, chez les personnes grasses, on peut porter la lancette très-profondément, sans atteindre l'artère; tandis que, chez les individus maigres, il serait souvent difficile de l'éviter. Aussi est-ce dans ce dernier cas qu'on a vu le plus fréquemment survenir l'anévrysme à la suite de la saignée. Il peut alors arriver de trois choses l'une : 1° ou bien l'instrument traversera de part en part toute l'épaisseur de la veine et la paroi antérieure de l'artère, en faisant une large ouverture; dans ce cas, le sang jaillira immédiatement au dehors, et ne s'arrêtera que par la suspension de la circulation dans le membre, suspension qui peut être opérée par une syncope, mais pour quelques momens seulement, par la ligature de l'artère au-dessus du coude, ou par la compression exercée au-dessus de la piqûre, ou bien sur la plaie même. C'est en général lorsqu'on a tenté ce dernier moyen que le sang s'épanche dans le tissu cellulaire, et produit l'*anévrysme faux, primitif ou diffus;* 2° ou bien la pointe de la lancette n'aura que très-légèrement blessé l'artère, et l'accident ne sera pas reconnu dans le moment de l'opération; la plaie de la veine et de la couche celluleuse de l'artère se cicatriseront; mais les tuniques artérielles interne et moyenne n'étant pas susceptibles de s'agglutiner quand elles ont été divisées, l'effort du sang ne tardera pas à faire naître dans ce point une tumeur, constituée par le fluide qui se sera épanché dans un kyste fourni par la tunique celluleuse : c'est ainsi que se forme l'*anévrysme faux consécutif ou circonscrit*, au devant duquel les veines restent ordinairement appliquées. Cette espèce de tumeur anévrysmale se développe aussi fréquemment quand, après l'ouverture de l'artère dans la saignée, on a tenté la compression sur la blessure : alors, en effet, l'hémorragie peut être suspendue, et le malade paraître guéri; mais au bout d'un tems

plus ou moins long, à la suite de quelque effort, de quelque mouvement brusque, ou même sans cause appréciable, les lèvres de la plaie artérielle s'écartent et l'anévrysme se forme; 3° ou bien enfin, les parois correspondantes des deux vaisseaux sont assez exactement appliquées l'une contre l'autre, pour qu'après la cicatrisation de la paroi sous-cutanée de la veine, le sang rouge passe dans cette dernière par l'ouverture qui lui est commune avec l'artère, et forme de cette manière la maladie si bien décrite par *Hunter*, *Cleghorn* et *Guattani*, et que l'on connaît sous le nom de *varice anévrysmale*, ou d'*anévrysme par anastomose*. Cet état pathologique peut aussi se compliquer d'un anévrysme circonscrit, c'est-à-dire que la varice anévrysmale existant depuis plus ou moins longtems, il peut arriver que les deux parois vasculaires s'écartent par le relâchement du tissu cellulaire qui les unit, et qu'alors il se forme une tumeur sanguine entre elles, sans empêcher pour cela le fluide de passer d'un des vaisseaux dans l'autre. Cette disposition, qui a été remarquée par MM. *Parck*, *Physick*, etc., constitue ce que les pathologistes anglais nomment *anévrysme variqueux*.

Dans ces deux dernières espèces d'anévrysmes, l'anatomie démontre et l'observation a prouvé que la guérison ne peut sûrement s'obtenir qu'en faisant une ligature au-dessus et au-dessous de la maladie. En effet, d'une part, les collatérales sont alors généralement très-développées; les fonctions de la veine ayant changé, ses parois ont revêtu la plupart des caractères qui sont propres aux artères; ces dernières, au contraire, remplissant en partie les fonctions du système veineux, sont devenues plus molles. Il en résulte qu'après une simple ligature appliquée au-dessus de la lésion, ni l'artère ni la veine ne s'oblitèrent au-dessous, et la maladie persiste. D'un autre côté, MM. *Richerand*, *Dupuytren*, *J. Cloquet*, etc.,

ont vu des sujets affectés de ces anévrysmes, chez lesquels l'opération avait été pratiquée selon le procédé d'*Anel*, sans aucun avantage; au contraire, la vie de quelques-uns s'est trouvée gravement compromise, et, chez d'autres, il a fallu se résoudre à l'amputation du membre; enfin, dans les circonstances les plus heureuses, une seconde opération a produit une guérison complète. Ces cas exigeraient donc qu'on opérât par la méthode ancienne.

Au-dessus du point qui vient d'être examiné, la médiane basilique est séparée de l'artère, d'abord par le ruban fibreux du biceps, ensuite par l'aponévrose, sur lesquels la veine est appliquée. Ici, l'embonpoint ou la maigreur influent peu sur les rapports des vaisseaux, attendu que la graisse s'accumule toujours entre la veine et la peau, et non pas entre la veine et l'aponévrose, ni entre cette dernière et l'artère. Il faut convenir cependant que, sur les individus très-maigres, les lamelles celluleuses réunies à la couche fibreuse sont fortement appliquées les unes contre les autres; en sorte que l'enveloppe aponévrotique du bras est véritablement comme collée aux parois correspondantes des deux vaisseaux. Dans ce cas, on conçoit que, pour ne pas blesser l'artère, il n'y aurait de moyen rationnel que celui qui consiste à porter la lancette très-obliquement, afin de ne couper la veine que dans sa moitié antérieure.

Dans tous les cas, lorsqu'on pratique la phlébotomie au pli du bras sur la médiane basilique, comme l'artère humérale est serrée sur le tendon du biceps par l'aponévrose ou le tissu fibro-cellulaire qui remplit l'ouverture de cette dernière, on augmentera beaucoup la profondeur de ce vaisseau, en portant l'avant-bras en *pronation forcée*. Alors, en effet, à mesure que le tendon s'enfonce, les trois saillies musculaires augmentent, et rendent les veines plus superfi-

cielles. Les anciens chirurgiens donnaient aussi ce conseil pour l'ouverture de la veine dont il s'agit, dans l'intention d'éviter la piqûre de l'aponévrose et du tendon; mais, sous ce rapport, il est démontré maintenant que les symptômes graves qu'ils observaient quelquefois après la saignée, doivent être rapportés à d'autres causes qu'à la blessure des élémens fibreux de la région. Tout ce que l'on pourrait accorder à cette ancienne idée, c'est qu'en piquant l'aponévrose sous la veine, on peut, dans certaines circonstances, déterminer l'inflammation du tissu cellulaire profond; et, comme le gonflement phlegmasique serait empêché par la couche fibreuse, il en résulterait une sorte d'étranglement et des phénomènes plus ou moins redoutables.

Ces accidens, qu'on rapportait à la piqûre de l'aponévrose, du tendon ou des nerfs, tiennent presque constamment à la phlébite, ou bien à la formation de vastes abcès phlegmoneux sous la peau. La phlébite était inconnue aux anciens; mais il nous semble que plusieurs modernes lui font jouer un trop grand rôle dans les inflammations qui suivent la saignée du bras, et nous pensons qu'on lui attribue trop souvent les érysipèles simples ou phlegmoneux produits par cette opération. Nous avons vu, cette année même, à l'hôpital de la Faculté, six malades chez lesquels il est survenu, après une piqûre de lancette, de la douleur, de la rougeur et du gonflement au pli du bras; ces symptômes se sont rapidement étendus à tout le membre, et la fièvre s'est allumée; quatre de ces malades ont guéri après la formation d'abcès plus ou moins étendus; deux sont morts, et chez ceux-ci la peau était décollée par la désorganisation de la couche cellulo-graisseuse sous-cutanée, depuis la main jusqu'à l'epaule. Au milieu de ce désordre, les veines étaient saines, et leur calibre n'avait pas changé.

Un fait de ce genre a récemment été observé par M. *Ch. Délange* chez un militaire mort à l'hôpital du Val-de-Grâce (service de M. *Damiron*). Le pus s'était répandu dans toute la longueur du membre, dans la poitrine même, et cependant la membrane interne du vaisseau n'offrait aucun caractère inflammatoire bien tranché. M. *Broussais* lui-même, qui assistait à l'ouverture, n'en reconnut pas.

La médiane céphalique est ordinairement un peu plus volumineuse que celle qui vient d'être examinée. En remontant en dehors, renfermée dans la rainure radio-bicipitale, elle est accompagnée par la branche interne du nerf musculo-cutané. Ce nerf, toujours d'un certain volume, passe quelquefois par devant, bien plus souvent par derrière la veine, qui croise de son côté l'artère radiale près de son origine. D'autant plus éloignée de l'artère humérale qu'on se rapproche davantage du tronc de la céphalique, elle n'en est jamais assez voisine, à moins d'anomalie, pour qu'on puisse la blesser en pratiquant la saignée sur la médiane externe; mais il faut remarquer que, dans les cas où l'artère radiale vient de la région brachiale, cette veine lui est presque toujours contiguë. La médiane céphalique est, en général, moins immédiatement appliquée sur l'aponévrose que la basilique; la gouttière qui la renferme étant plus large, et le tissu cellulaire plus abondant, il en résulte qu'elle paraît assez généralement plus profonde, et qu'elle roule moins sous le doigt qui la presse; les tissus sur lesquels elle repose étant moins solides, moins résistans, il arrive quelquefois qu'après l'avoir ouverte, l'écoulement du sang ne s'arrête que difficilement, parce que la compression ne s'établit pas aussi exactement sur elle que sur la médiane interne. Tout le monde sait encore qu'assez souvent, quand on veut arrêter la saignée de l'une de ces deux veines, le sang continue de couler, quoiqu'on applique le pouce au-

dessous de la piqûre. Cette particularité dépend, pour toutes les deux, de ce que l'on comprime la médiane moyenne au-dessous de sa division, et de ce que le sang revient par la médiane profonde; ou bien, pour la médiane céphalique en particulier, de ce que l'aponévrose placée derrière, elle ne résiste pas assez à la pression du doigt pour que le calibre du vaisseau puisse être effacé.

Le tronc même de la médiane est parallèle au bord interne du long supinateur; en sorte qu'il n'est séparé de l'artère radiale que par l'aponévrose, et, le plus souvent, par le bord de ce muscle. Aussi, quand on veut mettre l'artère à découvert, est-on obligé de repousser la veine vers le côté cubital de la région. Cette dernière est souvent entourée par plusieurs rameaux nerveux fournis par le musculo-cutané, et presque toujours longée en dehors par la branche interne de ce nerf; c'est pourquoi la phlébotomie, quoique facile ici, pourrait donner lieu cependant à des accidens fâcheux.

Il résulte de toutes ces considerations : 1° que la saignée est plus facile sur la médiane interne, mais aussi plus hasardeuse que sur l'externe; 2° qu'à la rigueur, cette opération peut être pratiquée sur toutes les veines du pli du bras; 3° que, si ces vaisseaux sont distincts et volumineux chez les personnes maigres, d'un autre côté, ils roulent facilement sous la peau, à cause de la mobilité du tissu cellulaire; 4° que si, chez les sujets très-gras, il est quelquefois difficile de les apercevoir et de les sentir, ils sont, en compensation, fixes, peu mobiles, et plus éloignés des organes qu'il importe de ménager : aussi, dans les contrées orientales, en Turquie par exemple, des espèces d'empyriques qui font métier de saigner, enfoncent-ils sans crainte leurs énormes lancettes jusqu'à un pouce de profondeur dans le bras potelé de ces peuples oisifs, surtout chez les femmes, qui ont

presque toutes un embonpoint considérable; 5° que la *flammette* dont se servent les chirurgiens allemands, appliquée sur la médiane basilique, serait dangereuse, à cause du voisinage de l'artère, et que, sur la céphalique, elle manquerait souvent d'ouvrir la veine, à cause de la souplesse des tissus sur lesquels elle appuie; 6° qu'enfin le *trombus* doit survenir plus fréquemment chez les individus maigres que chez ceux qui sont dans des conditions opposées, à cause de la facilité qu'ont les parties à glisser les unes sur les autres, et de déranger ainsi le parallélisme de leur ouverture. Cet accident se manifeste surtout quand, pour éloigner l'artère, l'avant-bras aura été fortement porté en pronation pendant la piqûre, parce qu'alors, si on n'a pas la précaution de le tenir dans cette position pendant que le sang coule, l'ouverture de la peau cessera de correspondre à celle de la veine, et le sang s'épanchera dans le tissu cellulaire.

On trouve autant de veines profondes que de branches artérielles; assez souvent même leur nombre est plus considérable. La radiale, par exemple, est fréquemment double; la cubitale présente quelquefois la même disposition, ainsi que l'humérale. C'est à l'endroit où les deux premières se réunissent pour former la dernière, que celle-ci reçoit la branche communicante de la médiane; en sorte qu'il y a dans cet endroit une espèce de confluent. Quand il n'y a qu'une veine pour chaque artère, la radiale se place en dedans, la cubitale en dehors, l'humérale en dehors aussi le plus souvent, mais quelquefois en avant et même en dedans. Quant aux branches moins volumineuses, elles se comportent comme les artères, et n'offrent rien de particulier.

7°. Les Lymphatiques.

Les vaisseaux forment deux couches, comme dans tout

le reste du membre; la couche superficielle est beaucoup plus abondamment fournie que la profonde. D'un côté comme de l'autre, ils accompagnent les vaisseaux sanguins et les veines en particulier. Il y en a d'assez volumineux, surtout dans la rainure interne, pour que leur section, lors de la phlébotomie, donne lieu à l'écoulement d'une certaine quantité de lymphe. Ils s'engorgent et s'enflamment très-facilement, quand il se forme du pus ou d'autres produits pathologiques dans les tissus qu'ils traversent. Aussi, après la saignée, par exemple, nous paraissent-ils être assez souvent le point de départ des phlegmasies érysipélateuses qu'on remarque trop fréquemment à la suite de cette opération. Nous pensons même que plus d'une fois on a rapporté à l'inflammation des veines ce qui n'appartenait qu'aux lymphatiques.

Les ganglions se trouvent dans la gouttière bicipitale interne, au devant et au-dessus de la trochlée; on en rencontre ordinairement trois, quatre et même cinq. Ces corps sont placés entre les couches celluleuses et aponévrotiques profondes. Ils s'engorgent quelquefois, et peuvent se gonfler considérablement dans les suppurations de la main et de l'avant-bras, à l'occasion d'une inflammation quelconque, d'un vésicatoire, enfin d'un travail morbide, quel qu'il soit.

8°. Les Nerfs.

De même que pour les vaisseaux, les uns sont superficiels et les autres profonds.

Parmi les premiers, on trouve d'abord le *musculo-cutané* en dehors : ce cordon est le plus volumineux; il se dégage de l'aponévrose sur le côté externe du biceps, un pouce environ au dessus de l'articulation. C'est un peu plus bas qu'il se divise, et ses branches suivent en général les veines qui se réunissent pour former le tronc de la céphalique. Nous avons

déjà dit que la plus grosse de ces branches se plaçait sur le côté radial de la médiane commune.

Ensuite, le nerf *cutané interne*, qui se trouve dans la gouttière cubitale. Ses rameaux, d'un moindre volume que ceux du précédent, se distribuent autour des branches de la basilique et de la médiane qui vient s'y rendre. Les rameaux de ce dernier nerf sont presque toujours au devant des veines, tandis que ceux du musculo-cutané, au contraire, sont en général placés en arrière.

Les seconds sont aussi au nombre de deux. On rencontre d'abord le *radial :* ce nerf, en revenant de la partie postérieure du bras, se place entre le brachial antérieur et le long supinateur, puis entre le biceps et le premier radial externe; enfin, il se divise en arrivant sur l'articulation : de sorte que jusqu'à présent il a toujours été, dans le fond de la rainure radiale, séparé de l'artère humérale par toute l'épaisseur des muscles brachial antérieur et biceps, et suffisamment éloigné de toute veine, pour qu'il n'y ait aucun danger de le blesser lors de la saignée. Sa branche postérieure se détourne en dehors, passe entre le second radial externe et le court supinateur, traverse les fibres de ce dernier, et pénètre dans la région postérieure du coude. Cette branche étant très-rapprochée de la tête du radius, et se contournant sur elle, il peut arriver qu'elle soit tiraillée, comprimée, etc., dans les luxations, en avant, de l'extrémité humérale du rayon. Le nerf radial proprement dit est constitué par la branche antérieure. Pour la direction, celle-ci semble continuer le tronc; elle se relève un peu, pour descendre parallèlement à la longueur du membre, derrière le grand supinateur, et bientôt elle se trouve à côté de l'artère radiale. Il résulte de là que la branche antérieure du nerf radial est d'autant plus éloignée de l'artère qu'elle est plus près de

son origine, et que ces organes sont séparés par un espace triangulaire à base supérieure, dans lequel se voient le tendon du biceps et une partie de celui du muscle brachial antérieur.

Ensuite le nerf *médian :* il est arrivé dans cette région sans avoir perdu de son volume. A peu près constamment situé sur le côté cubital de l'artère, il repose au devant du muscle brachial antérieur; il descend dans le creux du coude le long de la partie interne du tendon bicipital, et recouvert par le côté radial de la masse musculaire interne, en conservant toujours ses rapports avec l'artère, dont il se tient alors très-rapproché. En traversant le muscle rond pronateur pour se placer au devant du fléchisseur profond, ce nerf se trouve derrière l'artère radiale, ou plutôt entre elle et la cubitale; en sorte que celle-ci s'en éloigne beaucoup en se portant vers le muscle cubital antérieur. C'est en passant sous la saillie musculaire que le médian donne beaucoup de rameaux; et c'est avant de sortir de la région qu'il fournit l'interosseux et les rameaux variables, qui suivent quelquefois l'artère cubitale. D'après sa disposition, ce gros cordon nerveux ne peut que difficilement être lésé dans les luxations du coude; mais il peut être atteint par la pointe de la lancette quand on ouvre la veine basilique. Dans l'opération de l'anévrysme, il peut embarrasser le chirurgien, et être pris pour l'artère, lorsque l'état pathologique des tissus ne permet plus d'en distinguer facilement les caractères. Il importe cependant de ne pas le comprendre dans la ligature, car la paralysie des quatre premiers doigts s'ensuivrait nécessairement, si le membre ne tombait pas en gangrène.

9°. Le Squelette.

Il comprend la partie antérieure de l'articulation, du cinquième inférieur de l'humérus, et du quart supérieur des os de l'avant-bras.

L'article présente ici trois gouttières et quatre saillies recouvertes par une lame fibreuse plus ou moins épaisse. Pour distinguer ces objets, il faut que le membre soit étendu. La rainure médiane est celle dans laquelle roule l'apophyse coronoïde du cubitus; elle est recouverte par le brachial antérieur, correspond à l'artère humérale et au nerf médian; et c'est dans ce point que le ligament de l'articulation est le plus fort. La seconde rainure existe entre le condyle et la tubérosité interne; elle n'est point articulaire, et se trouve recouverte par l'origine de la massé musculaire cubitale. La troisième, ou l'externe, roule sur l'extrémité supérieure du radius; elle est particulièrement cachée par un faisceau presque isolé du muscle brachial antérieur.

Des quatre saillies, l'externe, formée par le condyle ou la petite tête de l'humérus, surmontée par l'épicondyle, est la plus marquée; elle est cachée par le faisceau musculaire externe. Celle qui vient ensuite représente une sorte de crête qui roule sur le cubitus, et même aussi sur le radius. La troisième, très-grosse, est la trochlée, et l'épitrochlée forme la quatrième, qui est assez fortement déjetée en arrière. Au-dessus de ces différens points, l'humérus offre une sorte de rainure transversale qui dépend de ce que la poulie articulaire est relevée en avant. C'est sur cette rainure que le couteau tombe assez souvent, quand on l'a porté trop haut dans la désarticulation de l'avant-bras, selon le procédé de M. *Dupuytren;* mais on évitera toujours cette méprise, si on prend la précaution de conduire l'instrument d'une tubérosité humérale à l'autre, et en le tenant sur une ligne qui leur soit inférieure de quelques millimètres. Dans cette gouttière, se remarquent deux fossettes : l'une, petite et peu profonde, au-dessus de la rainure humérale externe, reçoit le devant de la tête du radius, dans la flexion forcée de l'avant-bras; l'autre, très-

profonde et large, reçoit la crête coronoïde du cubitus, dans le même mouvement, au-dessus de la gouttière articulaire médiane. Plus haut, la face antérieure de l'humérus est aplatie, et recouverte en entier par le muscle huméro-cubital.

Au-dessous de l'article, le cubitus présente d'abord l'apophyse coronoïde, qui peut être plus ou moins recourbée sur l'os du bras, et s'opposer ainsi assez fortement à la production des luxations. Dans tous les cas, on doit se rappeler exactement cette courbure, lorsqu'il s'agit de pratiquer l'amputation de l'avant-bras dans l'articulation, attendu qu'on essaierait en vain d'introduire le couteau entre les surfaces osseuses avant d'avoir abaissé cette apophyse. Sa face antérieure s'incline en bas, et forme une autre courbe à concavité inférieure, au-dessous de laquelle s'attache le brachial antérieur, et où se place la poulie humérale lors de sa luxation en avant. C'est dans ce point, et surtout dans les excavations radiale et olécranienne de l'humérus, qu'existent les pelotons de tissu cellulaire synovial, dont l'inflammation, lente ou aiguë, forme souvent le point de départ des tumeurs blanches et autres maladies graves de l'articulation.

Le radius présente dans cette région : sa tête, enveloppée par le ligament annulaire, par le court supinateur, et tous les muscles de l'épicondyle; son col, la tubérosité bicipitale, et le commencement du corps de l'os : c'est sur le col qu'appuie le condyle huméral dans le déplacement en avant. Entre le cubitus et le radius, au-dessus du tubercule bicipital, se remarque un espace qui permettrait de traverser le membre d'avant en arrière sans fracasser les os. On voit, d'après ce qui vient d'être dit, que si l'humérus peut glisser aisément sur la face antérieure des os de l'avant-bras, il lui sera bien difficile de se porter en dehors ou en dedans, à moins qu'il

n'y ait en même temps déchirure des ligamens, des muscles, et même des vaisseaux. D'un autre côté, l'inégalité de toutes ces surfaces, et leurs grandes dimensions transversales, rendent l'articulation très-solide, mais ne permettent que des mouvemens de flexion et d'extension, en y joignant toutefois la rotation pour le radius.

En résumé, dans la région antérieure du coude, l'ordre de superposition des parties est le suivant : 1° la peau; 2° le *fascia superficialis*, ou la couche sous-cutanée, renfermant les veines, les nerfs et les vaisseaux lymphatiques superficiels, et dont l'épaisseur varie considérablement; 3° l'aponévrose, plus épaisse sur les saillies et les rainures externe et interne, plus mince, et véritablement percée d'une large ouverture dans l'excavation médiane; 4° les artères, les muscles, les nerfs, les veines et les lymphatiques profonds; 5° enfin, l'articulation et les os. Mais on a vu que ces diverses couches présentaient une épaisseur bien différente dans les divers points où on peut les examiner.

SECTION II.

RÉGION POSTÉRIEURE DU COUDE, OU COUDE PROPREMENT DIT.

A l'extérieur, le coude présente trois saillies osseuses très-prononcées qui sont : l'épicondyle en dehors; en dedans, l'épitrochlée, et au milieu, l'olécrane qui se trouve pourtant un peu plus rapproché de la tubérosité interne que de l'externe. Dans l'extension du membre, ces éminences sont placées sur la même ligne à peu près; et la saillie de l'olécrane est alors peu marquée. Dans la flexion, elles représentent un triangle, dont la pointe est en bas; et l'olécrane, qui semble s'être fortement allongé, se trouve inférieur à l'articulation. La saillie moyenne se prolonge en haut, sous la forme d'une sorte de corde aplatie, que continue le tendon du triceps; et

en bas, au moyen du cubitus. Quelle que soit la position du membre, la saillie interne est également prolongée en haut par le ligament épitrochlo-huméral; et en bas, par le muscle cubital postérieur. L'externe, en remontant, est moins distinctement dessinée par le bord externe de l'humérus; on peut reconnaître immédiatement au-dessous d'elle d'abord une rainure transversale, qui correspond à l'articulation huméro-radiale, puis la tête du radius, qu'il est facile de sentir tourner dans son anneau fibreux.

Ces trois saillies sont séparées par deux rainures, dont l'interne, beaucoup plus profonde, passe entre l'olécrane et l'épitrochlée. Cette espèce de gouttière se rétrécit insensiblement au-dessus de l'article par le rapprochement graduel de la portion interne du triceps et de l'intersection épitrochlo-humérale. C'est dans cette rainure que nous trouvons le nerf cubital. L'externe sépare l'épicondyle de l'olécrane; elle est moins profonde et beaucoup moins régulière que la précédente; en remontant, elle se perd presque aussitôt derrière le tendon du triceps. La connaissance de ces particularités est surtout importante quand il s'agit d'établir le diagnostic des fractures et des luxations de cette région.

PARTIES CONSTITUANTES.

1°. La Peau.

Elle est plus épaisse et beaucoup moins extensible qu'au pli du bras; sa surface est inégale, rugueuse, plissée même en arcs de cercle chez quelques sujets, au-dessus de l'olécrane; elle renferme des follicules sébacés en grand nombre et des poils assez abondans, chez certains hommes. Il faut toutefois en excepter la saillie médiane, sur laquelle la peau est toujours glabre.

2°. La Couche sous-cutanée.

Cette lame est composée d'un tissu cellulaire lamelleux, très-lâche derrière le triceps, beaucoup plus serré sur les saillies osseuses. Au-dessous de l'articulation, cette couche renferme ordinairement la fin des veines radiale et cubitale postérieures; des branches nerveuses du musculo-cutané, du cutané interne et même du radial, viennent aussi s'y ramifier. Les vésicules adipeuses y sont d'autant plus nombreuses, qu'on s'éloigne davantage des saillies articulaires; en sorte que le tissu graisseux peut former une couche d'une certaine épaisseur en bas de la région, et en constituer une autre, plus épaisse encore, dans la partie supérieure, tandis que derrière le coude proprement dit, quel que soit l'embonpoint des sujets, il est rare que la graisse s'y accumule. Sur l'olécrane, les lamelles du tissu cellulaire se condensent de telle sorte, qu'elles donnent souvent naissance à une véritable bourse muqueuse, dont la capacité est susceptible de varier beaucoup, mais qui renferme toujours peu de fluide dans l'état normal. Dans certaines maladies, au contraire, cette bourse se remplit quelquefois de liquide, et forme une tumeur plus ou moins considérable sous la peau. Elle est également sujette à une espèce de maladie qu'on a plus particulièrement remarquée dans les synoviales du poignet; nous voulons parler de la production de petits grains cartilagineux qui peuvent s'y rassembler au nombre de plusieurs centaines, et remplir ainsi le sac qu'elle forme. Il convient de faire remarquer que ces tumeurs, extrêmement dangereuses au poignet, peuvent être facilement guéries au coude; du moins nous avons vu, en 1824, à l'Hôpital de la Faculté, un malade qui en portait une sur chaque apophyse olécrane, et qui en fut promptement débarrassé. M. le professeur *Bougon* les incisa large-

ment; toutes les petites productions furent évacuées, le kyste s'enflamma, la suppuration s'établit sans accident, et la cicatrisation était complète au bout d'un mois. Comme ce tissu est très-mobile, les divisions de la peau peuvent être facilement réunies par première intention. Dans les plaies avec perte de substance même, les lèvres de la solution se rapprochent aisément par le froncement que tend à déterminer l'action unissante des tissus; et la cicatrice est rarement très-étendue. Cette laxité fait encore que, dans l'érysipèle phlegmoneux ou autres inflammations, la couche sous-cutanée se désorganise avec une grande promptitude, et produit ainsi rapidement le décollement de la peau.

3°. L'Aponévrose.

Derrière le tendon du triceps, en approchant de l'olécrane, l'aponévrose s'amincit considérablement; elle se transforme pour ainsi dire en tissu cellulaire, de sorte que sur la saillie médiane on ne la rencontre plus. En dedans, elle va gagner l'intersection épitrochlo-humérale; mais avant d'y arriver, elle se dédouble pour engaîner le nerf cubital. Dans ce sens, elle devient aussi plus mince en descendant, puis elle s'épaissit vis-à-vis de l'olécrane, d'où il se détache une sorte de cordon qui va sur l'épitrochlée; plus bas, cette lame fibreuse naît du bord postérieur du cubitus pour se porter en dedans sur le muscle cubital postérieur. En dehors, elle vient aussi du tendon du triceps à l'intersection épicondylo-humérale, en se dédoublant, de manière qu'une de ses lames se porte au bord de l'os, et qu'entre les deux se trouve une branche assez volumineuse fournie par le nerf radial. Entre l'olécrane et l'épicondyle, les fibres qui viennent du triceps s'entre-croisent avec celles qui partent du cubitus pour se porter en dehors de l'avant-bras. Au reste, l'aponévrose

est ici beaucoup moins importante sous le rapport de la chirurgie pratique, que dans la région antérieure.

4°. Les Muscles.

Au-dessus des saillies, le triceps existe seul; ses fibres cessent dans la rainure interne; son faisceau externe, au contraire, se prolonge jusque derrière l'articulation huméro-radiale, où il se continue avec l'anconé; son tendon est inséré sur l'olécrane, de manière que, dans la flexion de l'avant-bras, il tire cette éminence à angle droit, tandis que, dans l'extension, il tend à l'entraîner parallèlement à sa longueur : d'où il suit que la flexion du membre en arrière ne serait pas possible, quand même l'olécrane n'arcbouterait point contre l'humérus. Il faut remarquer néanmoins que le tendon s'insère, non pas sur la face supérieure de l'apophyse, mais bien en arrière. C'est à l'écartement de ce tendon, dans la flexion de l'avant-bras, qu'est due cette espèce de corde qui semble attacher alors l'olécrane à l'humérus. Quelques fibres du triceps se séparent quelquefois pour se fixer sur la couche fibreuse qui recouvre la cavité olécranienne.

Au-dessous, on trouve : en dedans, le cubital antérieur, dont les deux attaches à l'olécrane et à l'épitrochlée sont réunies par une arcade fibreuse, au devant de laquelle s'engage le nerf cubital; en dehors, le muscle court supinateur, l'origine de l'extenseur commun, de l'extenseur du petit doigt, du cubital postérieur, et l'épicondylo-cubital (anconé). Ces muscles sont disposés de manière que la tête du radius est presque à nu sous la peau, entre eux et la masse musculaire externe du pli du bras : d'où il suit que la luxation de cet os doit se faire plus facilement en arrière qu'en avant. Ils sont d'ailleurs très-adhérens aux surfaces osseuses; circonstance qui rend leur action peu marquée dans les fractures.

5°. Les Artères.

Ces vaisseaux forment deux arcades renfermées dans les deux gouttières principales : l'externe est due aux anastomoses de la récurrente radiale postérieure venant de l'interosseuse, avec la terminaison de la collatérale externe du bras. Elle est profondément située entre les muscles, derrière l'epicondyle et le court supinateur ; son volume pourrait être assez considérable pour qu'une blessure portée sur son trajet déterminât une hémorragie abondante, et pour qu'on fût obligé d'en faire la ligature, si on désarticulait l'avant-bras. Dans les fractures de l'épicondyle, et dans les luxations, elle peut se déchirer aussi, et donner lieu à de larges ecchymoses.

L'externe résulte des anastomoses de la collatérale interne avec la récurrente cubitale postérieure ; ses branches se ramifient dans la rainure interne, derrière l'épitrochlée, et s'anastomosent à leur tour avec celles de la précédente, de même qu'avec l'arcade épitrochléenne antérieure. Dans les anévrysmes, ou quand l'artère brachiale est oblitérée d'une manière quelconque, ces arcades anastomotiques deviennent quelquefois très-grosses. C'est alors qu'une division des parties molles dans la région du coude pourrait être accompagnée d'hémorragie inquiétante, et que si l'on etait forcé d'amputer le membre très-près de l'articulation, il deviendrait nécessaire d'appliquer un grand nombre de ligatures.

6°. Les Veines.

Les veines profondes accompagnent les artères, et se distribuent de la même manière. Les superficielles varient beaucoup pour le nombre, et plus encore pour la disposition. On en rencontre ordinairement deux : la radiale postérieure, qui remonte et s'incline légèrement en dehors, pour passer

au devant de l'épicondyle, et s'unir à la radiale antérieure, en formant le tronc de la céphalique, dont ces deux veines ne sont que des branches d'origine; la cubitale postérieure, qui est en général plus volumineuse et plus constante, remonte sur le muscle cubital antérieur, jusqu'à l'épitrochlée : alors elle passe quelquefois par-derrière, le plus souvent par-devant cette saillie, pour s'unir à la basilique, qu'elle concourt à former. Ces deux veines, entourées de filets nerveux en petit nombre, pourraient servir à la saignée; mais on y a rarement recours, parce que les veines antérieures sont toujours plus distinctes et plus faciles à atteindre.

7°. Les Lymphatiques.

On ne trouve pas ici de ganglions. Les vaisseaux sont en petit nombre; les superficiels se contournent sur les bords interne et externe, et se rendent au pli du bras; ceux des parties profondes suivent les arcades artérielles, ou traversent l'espace interosseux, et viennent aussi se confondre dans les ganglions de la région antérieure.

8°. Les Nerfs.

Quelques filamens, et les branches postérieures des nerfs cutané interne et musculo-cutané, passent ou se ramifient dans les couches superficielles; une branche du radial descend derrière l'intersection épicondylo-humérale, et suit le trajet de la grande artère musculaire du bras : cette branche est souvent plus grosse que le cutané interne, et devrait être évitée dans les cas où il conviendrait d'appliquer un fil sur l'artère. La branche postérieure du radial fournit aussi beaucoup de rameaux ascendans au-dessous de l'articulation, et se ramifie principalement dans les muscles superficiels; mais c'est le cubital qui est ici le nerf principal,

Appliqué sur l'intersection épitrochlo-humérale, entre les feuillets aponévrotiques, il descend dans la gouttière interne, et ne se trouve recouvert derrière l'épitrochlée que par la peau et l'aponévrose, en sorte qu'on peut le sentir à travers les tégumens, et qu'il peut être facilement comprimé dans ce point par l'action des agens extérieurs, quand on se heurte le coude, par exemple, contre un corps solide, tel que l'angle d'une commode, d'une table, etc. C'est à cette compression qu'est dû l'engourdissement subit, l'espèce de fourmillement qu'on ressent alors dans les deux derniers doigts. En passant au devant du muscle cubital antérieur, il donne quelques filets peu importans, et se place bientôt entre les deux muscles fléchisseurs communs des doigts. Dans la résection de l'extrémité humérale inférieure, le nerf cubital exige quelques précautions : en effet, il serait très-facile de le diviser en entier ou incomplétement, en faisant, aux dépens du triceps, le lambeau propre à mettre l'os à découvert. Cependant il importe de le ménager, si on ne veut s'exposer à paralyser les derniers doigts. Il conviendrait, en conséquence, d'isoler ce nerf de la gouttière qui le renferme, et de le faire passer au devant de l'épitrochlée avant d'agir avec la scie.

9°. Le Squelette.

L'humérus présente dans cette région la partie postérieure des rainures et des saillies osseuses indiquées dans la région précédente. Au-dessus de sa poulie articulaire, on remarque une cavité profonde, dans laquelle la membrane synoviale se prolonge, et qui reçoit l'olécrane dans l'extension de l'avant-bras. Il paraît que c'est au plus ou au moins de profondeur de cette excavation que quelques sujets doivent la faculté de porter l'extension de l'avant-bras assez loin en arrière pour qu'il dépasse l'axe du membre. Son fond est

assez souvent très-mince; il correspond à la cavité coronoïdienne, et quelquefois il est complétement percé. Quoi qu'il en soit, il faut remarquer que, lors de la flexion, ce creux n'est recouvert que par des parties molles, le triceps et la membrane fibreuse, qui le cache naturellement : d'où il suit que, dans cette position, un instrument piquant pourrait le traverser d'arrière en avant, et blesser des organes importans, l'artère brachiale, le nerf médian, par exemple. Le reste de l'humérus est lisse, et légèrement convexe; il est séparé du triceps par un tissu cellulaire très-souple, et qui s'enflamme facilement à la suite des maladies aiguës de l'articulation. Si l'os se fracturait ici en travers, le fragment inférieur se renverserait en arrière, à cause du muscle brachial antérieur, qui entraînerait le bout supérieur en avant. Les fractures obliques se prolongent facilement dans l'articulation, et peuvent être de deux espèces: ou bien la solution se fera de dehors en dedans, et alors le condyle et la tubérosité qui le surmonte constitueront le fragment inférieur ou externe; ou bien elle aura lieu de dedans en dehors, de manière à comprendre la poulie de l'os du bras et l'épitrochlée dans le fragment interne. Dans le premier cas, les muscles postérieurs de l'avant-bras tendront à entraîner le condyle en bas et en arrière; dans le second, la trochlée sera tirée en bas et en avant par ceux de la partie antérieure.

Le cubitus est couvert en dedans par le muscle cubital antérieur, et par l'épicondylo-cubital en dehors; son bord postérieur est à nu sous la peau, et tient à l'humérus par le ligament latéral interne, qui se bifurque en venant de l'épitrochlée pour se fixer sur l'olécrane et l'apophyse coronoïde. L'apophyse olécrane est une des parties les plus essentielles du coude; en se portant en arrière, dans la flexion du membre qui devient alors un levier du premier genre, elle allonge le bras de la

puissance, en écartant le triceps du point mobile; mais, dans cette position, l'action d'un instrument tranchant porté derrière le coude pourrait être extrêmement dangereuse, attendu qu'il serait facile de pénétrer dans l'article. Dans l'extension, cette éminence ne permettrait pas ce genre de blessure, et s'opposerait aussi à ce qu'un corps vulnérant pût traverser l'humérus par la cavité olécranienne; en outre, elle mettrait encore un obstacle invincible à la luxation de l'avant-bras en avant, tandis que, dans le premier cas, il ne paraît pas impossible qu'une cause externe produise ce déplacement; enfin, c'est l'olécrane qui gêne le plus dans la désarticulation de l'avant-bras. En effet, dans cette opération, un large lambeau étant taillé aux dépens des parties molles antérieures, l'articulation étant ouverte en avant par la section des ligamens interne, externe et antérieur, le prolongement olécranien du cubitus reste, et met obstacle à la séparation du membre. Alors on est forcé de scier cette apophyse, que le triceps ne manquera pas de retirer assez loin; ou bien on peut l'enlever en glissant le couteau entre elle et l'os du bras, afin de détacher le muscle extenseur : mais, dans ce cas, le muscle se rétractant beaucoup, la peau se trouvera seule en arrière pour former le lambeau postérieur. Nous aimerions encore mieux le premier procédé que le dernier, si jamais l'opération dont il s'agit devait être nécessairement pratiquée; ce qui ne nous semble rien moins que démontré.

Le radius ne présente rien de bien remarquable dans cette région : en dehors, il est assez superficiel pour qu'il soit facile d'en reconnaître les fractures, et le petit supinateur l'enveloppe presque en totalité. Sa luxation en arrière est plus facile que dans tout autre sens : d'une part, parce que l'articulation est moins bien soutenue à la partie postérieure; de l'autre, parce que le mouvement de pronation est plus natu-

rel que celui de supination, et parce que, quand ce mouvement est forcé, le radius tend à basculer sur le cubitus, et à se porter derrière l'humérus. C'est pour cette raison que ce déplacement n'est pas rare chez les *buandières* et autres personnes qui s'occupent à tordre fortement le linge.

L'ordre de superposition nous paraît trop simple dans la région postérieure du coude, pour qu'il soit nécessaire de l'indiquer.

Il est facile de comprendre maintenant les obstacles qui s'opposent à la résection des os du coude; cependant, comme cette opération, pratiquée d'abord par M. *Parck*, de Liverpool, ensuite par MM. *Moreau* père et fils, de Bar-sur-Ornain, et par M. le professeur *Roux*, a plusieurs fois réussi; comme, par cette opération, on conserve l'avant-bras et les fonctions de la main, les difficultés de son exécution ne suffisent pas pour la faire proscrire; à la rigueur même, on enleverait sans peine l'extrémité inférieure de l'humérus en suivant le procédé indiqué par MM. *Moreau*, et qui consiste à inciser sur les deux côtés de l'os et à réunir les deux incisions latérales par une troisième dirigée en travers au-dessus de l'olécrane; seulement, il conviendrait alors de ménager le nerf cubital, c'est-à-dire de le dégager de sa gaîne, et de le porter au devant de l'épitrochlée, comme l'a conseillé M. *Dupuytren*, avant de glisser, entre les chairs et la partie antérieure de l'articulation, un instrument propre à séparer ces parties et à permettre de scier l'extrémité osseuse. Il est évident que, de cette manière, l'artère et les nerfs étant intacts, les accidens qui doivent s'ensuivre, seront analogues à ceux qui accompagnent ordinairement les grandes plaies; mais si la maladie exigeait qu'on fît en même tems la résection du cubitus et du radius, la disposition anatomique des organes porte à croire qu'en enlevant ces os

au-dessous de l'insertion des muscles brachial antérieur et biceps, l'opération présenterait beaucoup moins de chances de succès, et rendrait pour toujours la flexion de l'avant-bras impossible.

ARTICLE IV.

DE L'AVANT-BRAS.

L'avant-bras proprement dit sera compris entre les régions du coude et une ligne circulaire qu'on placerait un demi-pouce au-dessus de l'articulation radio-carpienne. Sa forme est celle d'un cône renversé, tronqué et aplati sur deux faces, surtout en bas. Cette forme varie suivant l'âge, l'embonpoint et la position du membre; chez les enfans, le cône est plus régulier, ainsi que chez les sujets gras; chez les personnes maigres, au contraire, l'avant-bras est très-aplati, et présente presqu'autant de largeur inférieurement qu'à la partie supérieure; dans la flexion et la pronation, sa face antérieure est plus convexe que dans l'extension et la supination.

Dans cette dernière position, l'avant-bras présente à considérer une face palmaire, une face dorsale, un bord radial et un bord cubital.

SECTION PREMIÈRE.

RÉGION ANTÉRIEURE OU PALMAIRE.

Dans la pronation du membre, la partie inférieure de cette région regarde en arrière; en haut, elle est tournée en dedans; à l'extérieur, on remarque, supérieurement, la continuation des deux saillies musculaires du pli du bras, et la rainure médiane qui les sépare; au milieu, ces deux reliefs sont presque confondus, et la rainure est à peine distincte; en se rapprochant du poignet, on voit ou on peut reconnaître par le toucher, de dedans en dehors, la saillie que forme le cubital antérieur, une rainure dans laquelle l'artère cubitale peut être sentie, une seconde saillie

formée par les muscles fléchisseurs des doigts, une troisième que représentent les tendons des palmaires grèle et radial antérieur, et qui est beaucoup augmentée par la flexion du poignet sur l'avant-bras, les doigts étant dans l'extension; une rainure plus large et plus marquée que la première, rainure qui peut être considérée comme la terminaison de celle de la partie supérieure, et dans laquelle on distingue l'artère radiale à travers les tégumens; enfin, une quatrième saillie, constituée par le radius, se remarque tout-à-fait en dehors. Des veines assez nombreuses soulèvent aussi la peau, et forment un plexus plus ou moins compliqué sur toute la longueur de cette région.

PARTIES CONSTITUANTES.

1°. La Peau.

Elle participe à tous les caractères de celle du pli du bras : ainsi, elle est molle, blanche, extensible, n'est quelquefois recouverte de poils qu'en dedans et en dehors, et ne renferme qu'un petit nombre de follicules sébacés sur la ligne médiane.

2°. La Couche sous-cutanée.

On peut en dire autant que de la peau; elle ne renferme chez l'homme adulte qu'un petit nombre de vésicules graisseuses, et le tissu lamelleux qui la compose forme une couche plus ou moins épaisse et toujours très-mobile, qui permet de relever aisément la peau, sans la disséquer, quand on pratique l'amputation de cette partie du membre, etc. Dans l'enfance et chez la femme, les cellules adipeuses s'y développent quelquefois en abondance; son épaisseur est alors plus considérable, et cette couche cellulo-graisseuse est ce qui donne à l'avant-bras, chez ces dernières, les formes arrondies qui distinguent surtout les personnes du sexe. Comme c'est elle qui renferme les veines, ces vaisseaux sont toujours plus évi-

dens chez l'homme que chez la femme : c'est cette couche aussi qui est le siége des principaux désordres dans l'érysipèle phlegmoneux; et comme elle n'adhère fortement ni à l'aponévrose, ni à la peau, il importe d'évacuer promptement les liquides altérés qui peuvent s'accumuler dans ses lames, si l'on veut éviter le décollement de l'enveloppe cutanée.

3°. L'Aponévrose.

En la prenant au bord postérieur du cubitus, pour la suivre jusqu'au bord antérieur du radius, cette lame ne se comporte pas tout-à-fait de la même manière dans toute la longueur de la région. Supérieurement, en partant de l'os, elle passe sur la face antérieure du muscle cubital antérieur; entre ce faisceau et le fléchisseur superficiel, l'aponévrose envoie un feuillet qui se reporte en dedans au devant du fléchisseur profond, pour se rendre au cubitus, et compléter la gaîne du muscle épitrochlo-carpien : l'endroit d'où se détache ce feuillet est marqué par une ligne toujours distincte qui dirige sûrement dans la recherche de l'artère cubitale. L'aponévrose ensuite continue de se porter sur la face antérieure des muscles; arrivée près du long supinateur, elle se dédouble, et sa lame superficielle passe au devant de ce faisceau, tandis que la profonde se porte en arrière, et forme de son côté une petite gaîne pour l'artère radiale; au-delà du supinateur, ces deux lames se rapprochent, et se confondent avec l'aponévrose de la région postérieure. En bas, les deux feuillets qui enveloppent le cubital antérieur s'adossent avant de se fixer sur le cubitus, de même que ceux du long supinateur se réunissent pour s'attacher au radius; de manière qu'entre ces deux muscles, l'aponévrose bride tous les autres organes tendineux et charnus, et ne forme plus qu'une seule lame. Il faut encore remarquer qu'un troisième feuillet très-mince se porte

du bord antérieur du cubitus au devant du fléchisseur profond, et que c'est sur lui qu'appuie l'artère cubitale; en sorte que, pour découvrir ce vaisseau, deux lames fibreuses doivent être divisées, tandis qu'une seule se rencontre au devant de la radiale.

Le plus grand nombre des fibres de l'aponévrose antibrachiale sont transversales; en haut, elles donnent insertion aux fibres charnues; en bas, la toile qu'elles forment n'a plus d'adhérence avec les muscles.

4°. Les Muscles.

Ils sont en grand nombre, et forment deux couches : la première, prise de dedans en dehors, comprend le cubital antérieur, le fléchisseur du petit doigt, le fléchisseur superficiel, le palmaire grêle, le radial antérieur et le rond pronateur; dans la seconde, on trouve le fléchisseur profond, le fléchisseur du pouce, et le carré pronateur; enfin, sur le devant du radius, se voient en haut la terminaison du rond pronateur et du court supinateur, les radiaux externes et le long supinateur. C'est entre ces deux couches que se trouvent les vaisseaux et nerfs principaux. Les muscles cubital antérieur et sublime s'écartent en descendant, et donnent naissance à la rainure interne : l'artère cubitale répond à cet intervalle; le long supinateur et le grand palmaire s'éloignent aussi, pour former la gouttière externe qui renferme l'artère radiale. Les radiaux externes se contournent en dehors, et passent dans la région postérieure. Le fléchisseur profond se prolonge en pointe jusqu'au-dessous de l'apophyse coronoïde; il s'attache aussi sur le radius, au-dessous de la tubérosité bicipitale; c'est au-dessus de l'espèce d'arcade qu'il forme en haut, que l'artère interosseuse s'engage au devant du ligament interosseux; le fléchisseur du pouce repose sur le

devant du radius, et reçoit un petit faisceau arrondi de l'apophyse coronoïde; l'artère et le nerf interosseux antérieurs sont situés dans le fond de l'interstice qui sépare ces deux muscles. Le carré pronateur, placé en travers, est disposé de manière que, dans les fractures, il tend continuellement à rapprocher les fragmens inférieurs.

La partie supérieure de tous ces organes est véritablement charnue, tandis qu'en bas l'élément fibreux prédomine. Les tendons de ces muscles, d'abord plus ou moins serrés les uns contre les autres, s'isolent ensuite; mais ils sont toujours réunis néanmoins par une sorte de membrane fibro-celluleuse ou synoviale, dont l'arrangement est très-compliqué, et dont les inflammations sont extrêmement dangereuses: d'où il suit que les blessures doivent être accompagnées d'accidens moins redoutables en haut de l'avant-bras qu'à sa partie inférieure.

5°. Les Artères.

Les artères de cette région viennent toutes de la brachiale. On trouve d'abord *la radiale*, qui descend parallèlement à la direction du radius, et dont la face antérieure est recouverte, dans sa moitié supérieure, par le bord interne du long supinateur et les deux lames de l'aponévrose; dans l'autre moitié, l'aponévrose est seule au devant de l'artère; encore ses deux lames sont-elles ordinairement réunies. La radiale repose, de haut en bas, sur les tendons du court supinateur, du rond pronateur, puis sur le radius; une lame cellulense la sépare de ces parties et du carré pronateur qui est en bas. En dehors d'elle, on voit d'abord les muscles radiaux et long supinateur, ensuite le tendon de ce dernier seulement. Le nerf radial se trouve aussi sur ce côté; mais il est toujours éloigné du vaisseau d'une ligne au moins, en sorte qu'il est facile de l'éviter en appliquant une ligature sur l'artère. En dedans, elle est côtoyée par le

long fléchisseur du pouce et par le radial antérieur; plus immédiatement, cette artère est enveloppée par une gaîne celluleuse qui renferme aussi les deux veines collatérales. Il résulte de ces rapports anatomiques que l'artère radiale sera d'autant plus superficielle, qu'on l'observera plus inférieurement, et que, pour la trouver, on pourra avoir recours à trois moyens presque également sûrs. Ainsi, en incisant dans la direction d'une ligne partant du milieu de l'espace qui sépare les tubérosités de l'humérus, pour venir se terminer en dedans de l'apophyse styloïde, on est certain de tomber sur l'artère; quand la rainure radiale est distincte, on pourra s'en servir de la même manière; enfin, si les tégumens sont divisés, on la trouvera toujours entre le radial antérieur et le long supinateur. En la cherchant donc d'après ces indications, la peau étant divisée, la veine médiane se présentera souvent dans la direction de la plaie; il faudra l'écarter en dedans, et se garder de la prendre pour l'artère, avec laquelle on ne la confondra point, si on se rappelle que l'aponévrose sépare ces deux vaisseaux; le chirurgien incisera ensuite cette aponévrose, en glissant au-dessous d'elle un bistouri sur la crénelure d'une sonde, et l'artère alors sera mise à découvert, si c'est en bas que l'on opère; si c'est en haut, il faudra repousser en dehors le bord du muscle supinateur, et l'artère, entourée de ses veines concomitantes, se verra à travers une seconde lame fibreuse qu'il conviendra de diviser aussi, pour passer derrière le vaisseau le bec de la sonde que l'absence de tout organe essentiel permettra de porter en dedans ou en dehors presque indifféremment. Le nerf est assez en dehors pour qu'on puisse toujours l'éviter.

Quelquefois l'artère radiale est sous-cutanée, et cette anomalie pourrait rendre dangereuses des blessures d'ailleurs très-superficielles. Dans ces cas, on la voit ordinairement

battre à travers la peau; mais si le membre était engorgé ou gonflé d'une manière quelconque, et qu'on fût obligé de pratiquer quelque incision, quelque opération dans le trajet qu'elle parcourt, on conçoit les accidens qui pourraient en résulter. D'autres fois, sa direction change, et dès le milieu de l'avant-bras elle se contourne sur le côté externe du radius. Cette variété anatomique est une des plus fréquentes, et doit être surtout notée, car elle pourrait tromper sur la nature du pouls dans les maladies, si, comme il arrive souvent, une branche d'un certain calibre remplaçait le trone; elle pourrait aussi donner lieu à une hémorragie grave dans une plaie simple de la partie externe de l'avant-bras. La première disposition tient presque toujours à ce que la brachiale s'est divisée plus haut que de coutume; et la seconde dépend de ce que la petite branche dorsale de la radiale a acquis un volume considérable.

Vient ensuite *la cubitale*, qui forme en descendant une courbure légère et très-allongée, à convexité externe. D'abord située entre la couche musculaire superficielle et le fléchisseur profond, elle se trouve, dans la région anti-brachiale proprement dite, en rapport avec les organes suivans : en avant et en dehors, le fléchisseur sublime; en arrière, le profond; en dedans, le cubital antérieur, dont le tendon la recouvre plus ou moins; en bas, plus immédiatement, on voit sur son côté externe sa veine ou ses veines collatérales : le nerf cubital la touche sur le côté interne. Elle est, par conséquent, très-profonde en haut, et fort difficile à atteindre; si on voulait la découvrir cependant, on inciserait les tégumens dans la direction d'une ligne qui partirait de la partie interne de la trochlée, pour descendre perpendiculairement sur le côté externe de l'os pisiforme; ensuite on chercherait la ligne fibreuse qui sépare le muscle cubital antérieur du fléchisseur commun, et qui est toujours la première qu'on rencontre en venant du bord

postérieur du cubitus. L'aponévrose une fois incisée sur cette ligne, les muscles seront facilement écartés; bientôt on découvrira le nerf au fond de la plaie, sur le muscle fléchisseur profond, et alors, en plaçant le bec de la sonde sur le côté externe de ce nerf, il suffira d'enfoncer un peu cet instrument, et de le relever ensuite en dehors, pour saisir l'artère, qui est effectivement presque toujours placée dans ce dernier sens, et un peu en avant; mais il convient de remarquer que ces rapports n'existent que dans les quatre cinquièmes inférieurs de l'avant-bras; car dans le cinquième supérieur, l'artère, se portant obliquement en dehors et en haut, s'éloigne de plus en plus du nerf cubital. En bas, après avoir fait la section de la peau, la couche celluleuse étant divisée, il faudrait couper la première lame de l'aponévrose sur le bord interne du tendon du muscle cubital antérieur; en rejetant ce tendon en dedans, l'artère se verrait à travers une seconde lame fibreuse, en général assez forte, qui la tient appliquée sur la partie interne du fléchisseur profond: ses rapports sont d'ailleurs les mêmes que dans le reste de son étendue.

Cette artère est quelquefois superficielle, et disposée de manière que ses battemens sont visibles à travers la peau. Chez d'autres sujets, elle ne se rapproche du nerf que très-près de sa partie inférieure; alors il serait difficile d'en faire la ligature.

Enfin, *l'interosseuse* se divise au point d'union des muscles fléchisseur profond et long fléchisseur du pouce, et la branche interosseuse proprement dite reste sur la face antérieure du ligament interosseux, qu'elle traverse au-dessus du carré pronateur. C'est afin de saisir plus aisément cette branche, que, dans l'amputation de l'avant-bras, on a recommandé de couper le ligament qui la supporte.

D'après ce qui précède, on voit que la cubitale n'est pas

susceptible d'être comprimée d'une manière solide, tandis que la radiale, au contraire, peut être oblitérée par une pression exercée sur le radius dans sa moitié inférieure.

Toutes les autres branches sont trop peu volumineuses pour mériter quelque attention dans les opérations.

6°. Les Veines.

Les superficielles forment un réseau très-compliqué sous la peau; elles communiquent un grand nombre de fois les unes avec les autres, et sont excessivement variables, tant pour le nombre que pour la disposition. Les plus constantes et les plus volumineuses sont la cubitale antérieure, la médiane et la radiale antérieure. La première reçoit la plupart des veines de l'éminence hypothénar, et monte tout le long du côté cubital de la région, pour constituer une des racines de la basilique sur la saillie musculaire interne du pli du bras. Son volume est quelquefois assez considérable pour permettre la saignée quand cette opération ne peut pas être pratiquée ailleurs. Elle est accompagnée par les rameaux antérieurs du nerf cutané interne.

La seconde naît principalement dans la paume de la main; en remontant, elle suit la gouttière radiale, et de cette manière s'incline graduellement vers la ligne médiane du membre, jusqu'à son entrée dans la région antérieure du coude, où nous l'avons précédemment examinée; c'est ordinairement la plus volumineuse des trois, et, partant, celle qu'on ouvrirait le plus facilement, si la saignée ne pouvait pas être faite dans le lieu ordinaire. Dans ce cas, il faudrait remarquer que cette veine est accompagnée par une branche assez grosse du nerf musculo-cutané, et que cette branche est presque toujours sur son côté externe.

La troisième est une des racines principales de la céphalique

lique; elle vient de l'éminence thénar et du pouce, et n'entre habituellement dans la région anti-brachiale antérieure que vers le milieu de sa longueur; elle se place en dehors et sur la face antérieure de la saillie musculaire externe, puis s'incline plus ou moins en arrière, pour se réunir à la radiale postérieure, et former la céphalique. C'est la plus variable, et celle qui manque le plus souvent; elle n'est environnée que par des filets très-fins du nerf musculo-cutané.

Toutes ces veines sont enveloppées ici dans les lames profondes de la couche superficielle, comme à la région du pli du bras; et, sous ce rapport, on peut leur appliquer les mêmes considérations chirurgicales. La médiane suit en général le trajet de l'artère radiale; en sorte que, pour lier cette dernière, on est souvent embarrassé par la veine, qu'on rejette alors en dehors ou en dedans, suivant que la chose paraît plus facile. La cubitale suit moins exactement l'artère du même nom, et, pour découvrir ce dernier vaisseau, on est rarement obligé d'écarter la veine.

Elles sont peu apparentes chez les femmes et dans l'enfance, à cause de la couche graisseuse, qui est plus épaisse; leur calibre est beaucoup plus considérable chez l'homme adulte, chez le vieillard, et en particulier chez les individus qui exercent fortement les mains et les membres thoraciques en général : ce qui dépend sans doute de ce que le sang, appelé en abondance par l'action musculaire, et ne pouvant remonter en même quantité par les veines profondes, se trouve obligé de passer dans les superficielles.

Les veines profondes sont disposées comme les artères, et sont assez souvent doubles. Les deux radiales sont sur les deux côtés de l'artère, et s'abouchent d'espace en espace au devant d'elle. Il y a moins souvent deux cubitales et deux

interosseuses. Toutes ces veines doivent être évitées avec beaucoup de soin quand on lie l'une des artères qu'elles accompagnent, non dans la crainte de gêner la circulation, mais bien parce que l'expérience a démontré qu'ainsi comprises dans le fil, elles s'enflamment aisément; et tout le monde sait combien l'inflammation des veines est dangereuse.

7°. Les Lymphatiques.

Les superficiels sont en grand nombre et très-gros; ils serpentent autour des veines principales, et dans toute l'étendue de la couche cellulo-graisseuse. La couche profonde forme deux groupes remarquables autour des vaisseaux radiaux et cubitaux, et un troisième, moins constant ou moins distinct, qui accompagne l'artère interosseuse.

Ordinairement il n'y a point de ganglions dans la région antérieure de l'avant-bras; cependant on en a rencontré un, deux et même trois dans le trajet de l'artère radiale, mais toujours très-petits, lenticulaires ou hordéiformes. On peut admettre que ces organes sont susceptibles, par l'effet d'un travail morbide, d'acquérir un certain volume, et de donner naissance à des tumeurs dont on pourrait facilement méconnaître la nature. Au reste, l'abondance des lymphatiques sur la face palmaire de l'avant-bras, jointe à la finesse des tégumens, est la raison anatomique qui fait qu'on y applique de préférence les médicamens qu'on a intention d'administrer par voie d'absorption.

8°. Les Nerfs.

En parlant des veines, nous avons indiqué déjà les nerfs superficiels; ils appartiennent tous au cutané interne et au musculo-cutané, dont les branches antérieures se perdent presque en totalité dans cette région, après s'être ramifiées

un grand nombre de fois dans la couche celluleuse. En dernière analyse, leurs filets arrivent à la peau.

Les nerfs profonds appartiennent au radial, au cubital et au médian.

Le premier est disposé comme l'artère, dont il suit le côté externe, mais qu'il abandonne en bas, en se détournant en dehors pour passer entre le radius et le tendon du long supinateur; de sorte que ce nerf ne court aucun risque d'être lésé dans la ligature de l'artère radiale, au quart inférieur de l'avant-bras; tandis que, plus haut, ces deux organes sont assez rapprochés pour qu'il soit mieux, sinon indispensable, de prendre l'artère avec la sonde cannelée, en allant du bord radial vers le côté cubital : sa blessure gênerait plus ou moins l'action des trois premiers doigts.

Le second suit la direction de la ligne indiquée, en parlant de l'artère cubitale, dont il longe le côté interne; ce n'est qu'à environ trois pouces plus bas que l'épitrochlée qu'il touche pour ainsi dire ce vaisseau; plus haut, il en est séparé par un triangle à base supérieure, dont le côté externe est représenté par une ligne oblique qui descendrait du tendon bicipital à quatre travers de doigt au-dessous de l'articulation, et dans lequel se trouvent la saillie musculaire interne, une portion du cubitus, etc. Près du poignet, le nerf cubital envoie sa branche postérieure derrière le carpe, et l'antérieure conserve avec l'artère les mêmes rapports que le tronc. D'après sa position, ce nerf ne pourrait être divisé par un instrument tranchant porté en travers sur l'avant-bras, sans que l'artère n'eût également été ouverte; en sorte que, dans une blessure de ce genre, la paralysie des deux derniers doigts serait une circonstance qui seule porterait déjà fortement à penser que l'artère cubitale est lésée.

Le troisième, ou le nerf médian, descend perpendiculai-

rement entre les deux muscles fléchisseurs des doigts, et se trouve enveloppé comme eux, près du carpe, dans une membrane fibro-celluleuse, très-dense et très-extensible; il est situé à peu près sur la ligne médiane; en bas, la seule branche qu'il fournisse, est la palmaire cutanée; encore n'est-elle pas constante. L'interosseuse est aussi donnée par le médian; elle suit l'artère du même nom, se place toujours en dehors, et s'y accolle quelquefois si intimement qu'il devient difficile de les séparer; particularité qui ne doit pas être oubliée dans les amputations, quand on fait la ligature des artères.

Les autres filets nerveux de cette région se distribuent aux muscles, et ne sont d'aucune importance en chirurgie.

9°. Le Squelette.

Il est représenté par les faces antérieures du cubitus, du radius et du ligament interosseux. Cette surface forme une concavité dont la partie la plus profonde répond au milieu de l'avant-bras; les muscles la recouvrent en entier, à l'exception du radius, qui reste à nu sous les tégumens, dans son tiers inférieur, mais pour son bord antérieur seulement. Au reste, ces os seront plus particulièrement examinés dans la région suivante.

SECTION II.

RÉGION ANTI-BRACHIALE POSTÉRIEURE.

Cette région est plus régulièrement convexe que la précédente; elle est plus inégale, et les muscles s'y dessinent mieux. Les objets principaux qu'on y remarque à l'extérieur sont, de dedans en dehors : 1° une saillie allongée qui correspond au cubitus et au muscle cubital postérieur; 2° une rainure peu distincte en haut, beaucoup plus large et plus marquée en bas; 3° une autre saillie formée par la portion charnue de l'extenseur des doigts; 4° une seconde gouttière qui sépare en haut

cette dernière saillie de celle que forment les muscles radiaux, et qui se contourne, en avant et au-dessus des muscles extenseurs et long abducteur du pouce; 5° enfin, un troisième relief qui correspond à ces derniers muscles.

PARTIES CONSTITUANTES.

1°. La Peau.

Son épaisseur est assez considérable; elle présente des poils nombreux, et renferme beaucoup de follicules sébacés. Sa surface est inégale, rugueuse chez les sujets maigres, dans certaines maladies, et lorsqu'on est subitement saisi par le froid, etc.; elle est moins vasculeuse que sur la face palmaire, quoique assez extensible. Les taches solaires ou de rousseur s'y manifestent aussi fréquemment que sur tout le reste du membre, chez les personnes blondes surtout.

2°. La Couche sous-cutanée.

Cette couche est en général moins épaisse qu'en avant; les vésicules adipeuses y sont en moins grand nombre; d'un autre côté, elle a plus de souplesse, d'extensibilité; mais son adhérence aux lames entre lesquelles elle est placée, est aussi moins forte.

3°. L'Aponévrose.

Elle est confondue avec la portion antérieure de l'aponévrose anti-brachiale sur le bord postérieur du cubitus; il s'en détache, vis-à-vis du bord externe du cubital postérieur, une lame, sorte d'intersection, qui retourne se fixer sur l'os, en formant une gaîne à ce muscle; ensuite elle fournit de la même manière une autre gaîne au tendon de l'extenseur du petit doigt, puis une troisième à l'extenseur commun. Enfin, les muscles long abducteur, long et court extenseurs du pouce, sont également enveloppés par elle, quand ils se contournent

sur le radius. Au-dessus et au-dessous de ces derniers, l'aponévrose se fixe sur le bord postérieur de l'os; elle reçoit une lame qui séparait les deux couches musculaires, et se continue avec les feuillets qui renferment le long supinateur, les radiaux, etc. Il résulte de cette disposition, que chacun des muscles dorsaux de l'avant-bras est engaîné dans une espèce de canal fibreux en bas, et qu'en haut, ils ne sont séparés que par des intersections en général très-solides : ce qui est parfaitement en rapport avec leurs fonctions, puisque leur point fixe est le même, ou à peu près, pour tous, tandis que l'extrémité mobile de l'un doit agir seule dans une foule de circonstances. Il faut remarquer encore que ces cloisons de l'aponévrose, en la fixant d'espace en espace sur les os, lui donnent beaucoup plus de force et de résistance, et que les muscles, plus exactement maintenus, acquièrent, en se contractant, une énergie qu'ils n'auraient point s'ils étaient lâchement appliqués sur le squelette.

4°. Les Muscles.

Ils forment deux couches bien distinctes : la superficielle comprend, en les examinant du radius vers le cubitus, l'extenseur commun, l'extenseur propre du petit doigt, le cubito-métacarpien et l'épicondylo-cubital.

Le premier repose immédiatement sur les os et le ligament interosseux, tout-à-fait en haut; ensuite il est appliqué sur les muscles de la couche profonde; en dehors et en dedans, il se confond avec les radiaux externes et le cubital postérieur; l'aponévrose le recouvre immédiatement en arrière; en descendant, il se sépare d'abord en deux faisceaux : l'un, dans lequel on distingue l'origine des tendons qui vont à l'indicateur et au petit doigt; l'autre, qui fournit au médius et à l'annulaire : d'où il suit que, la main étant fermée, il n'est

pas possible d'étendre complétement le doigt annulaire sans le médius, tandis que le petit doigt et l'indicateur s'allongent très-bien isolément. Toute sa portion tendineuse est enveloppée dans une sorte de membrane fibro-celluleuse, de bourse muqueuse ou synoviale, qui favorise ses mouvemens, et dans laquelle on rencontre quelquefois des vésicules graisseuses très-molles et très-grosses analogues à celles qu'on trouve dans l'orbite.

Le second n'est véritablement qu'un faisceau, qui se sépare plus ou moins haut du premier; il ne mérite une mention particulière que parce qu'il est renfermé dans une gaîne spéciale, qui lui permet d'agir indépendamment des tendons de l'extenseur commun : aussi le petit doigt peut-il très-facilement s'étendre, quoique les autres doigts restent dans la flexion.

Le troisième est disposé, en bas, de manière que son tendon, presque immédiatement à nu sous la peau, est très-exposé à l'action des corps extérieurs, et qu'il est souvent divisé dans les plaies en travers qui ont leur siége sur le bord interne de l'avant-bras.

Le quatrième ne semble être qu'un prolongement du triceps brachial; ses usages sont peu importans, et, sous le rapport chirurgical, il n'offre rien qui mérite beaucoup d'attention.

La couche profonde renferme de dedans en dehors l'extenseur de l'indicateur, les court et long extenseurs du pouce, et son long abducteur; les tendons des radiaux s'y trouvent aussi en partie. Tous ces muscles, imbriqués les uns sur les autres, se portent obliquement en dehors et en bas, de sorte que le tendon de l'indicateur ne s'isole réellement de ceux de l'extenseur commun qu'en arrivant au poignet, où nous le reverrons. Il en est de même du long extenseur du pouce, qui est situé un peu plus en dehors; mais le court extenseur

et le long abducteur de ce doigt représentent une portion de spirale étendue de la face postérieure du ligament interosseux et du radius à la racine de l'éminence thénar ; ce qui fait que ces muscles sont supinateurs du pouce et de la main, en même tems qu'ils sont extenseurs et abducteurs. L'aponévrose leur fournit un étui fibreux, d'autant plus fort et plus serré qu'on approche davantage du poignet. Dans ce canal, les tendons sont appliqués l'un sur l'autre, et celui du court extenseur est en arrière. Leur surface est lisse et tapissée d'une membrane synoviale, qui revêt aussi l'intérieur de leur gaîne, et quelquefois ils sont séparés par une cloison mince, qui divise en deux la coulisse. Cette coulisse ou les organes qu'elle renferme sont assez souvent le siége d'une maladie très-singulière que nous avons observée déjà sur dix ou douze individus, quoiqu'on n'en parle pas généralement dans les ouvrages de chirurgie. On voit se manifester, à l'occasion d'un effort, ou même sans cause connue, un gonflement, qui ne devient jamais très-considérable, dans tout le trajet des muscles indiqués ; ce gonflement s'accompagne de chaleur et de douleur qui ne sont pas ordinairement bien vives, à moins que le malade ne cherche à remuer le pouce ; mais ce qu'il y a de plus remarquable, c'est que, si l'on embrasse la partie gonflée avec une main, et qu'avec l'autre on fasse mouvoir le pouce, on sent et on entend une crépitation très-évidente, tellement que nous avons vu un chirurgien prononcer qu'il y avait fracture, et appliquer un bandage dans un cas semblable. Cette affection s'est toujours dissipée au bout de quinze jours ou d'un mois chez les personnes sur lesquelles nous l'avons observée, et cela sans que les divers traitemens employés aient paru avoir plus de part à la cure les uns que les autres. Qu'on appliquât des sangsues en grand nombre et des cataplasmes ; qu'on mît en

usage l'eau-de-vie camphrée, les linimens ammoniacaux ou autres résolutifs; qu'on eût recours à un bandage compressif ou bien au simple repos, il ne nous a pas été possible de distinguer lequel de ces moyens mérite réellement la préférence, et nous croyons que le remède propre est encore à trouver.

Les tendons des radiaux externes glissent entre les muscles précédens et la face postérieure du radius; bientôt ils s'engagent, à leur tour, dans une coulisse fibreuse moins forte que la précédente, et dans laquelle ils sont séparés par une cloison qui manque quelquefois; le nerf radial se contourne sur l'os entre ces derniers tendons, le supinateur et les muscles long abducteur et court extenseur du pouce.

5°. Les Artères.

Les artères interosseuses sont les seules qui se voient dans cette région. La postérieure, après avoir donné la récurrente cubitale, se ramifie dans la couche musculaire superficielle, et descend jusqu'auprès du poignet. Son volume est assez considérable pour exiger une ligature après les amputations. L'interosseuse antérieure n'entre dans la portion dorsale de l'avant-bras que vers son quart inférieur; elle reste appliquée sur les os, et n'est que rarement assez grosse pour présenter quelques indications particulières. Tout-à-fait en bas, un pouce ou deux au-dessus de la tête du cubitus, la branche postérieure de la cubitale se contourne aussi dans cette région, et il n'est pas rare de voir son calibre égaler celui d'une plume de corbeau. Nous avons dit, dans la région précédente, que les artères radiale et cubitale pouvaient aussi se porter derrière l'avant-bras par anomalie, etc. Comme alors elles sont toujours très-superficielles, elles rendraient, dans ces cas, les solutions de continuité plus dangereuses.

6°. Les Veines.

Les veines radiale et cubitale postérieures, qui ne sont que la continuation de la céphalique du pouce et de la salvatelle, forment les deux principales. Tantôt c'est la première qui l'emporte pour le volume; d'autres fois, au contraire, la seconde est beaucoup plus grosse; souvent elles manquent l'une ou l'autre, parce que leurs racines se sont portées de bonne heure sur la face palmaire. D'autant plus distinctes qu'elles sont plus inférieures, on les voit communiquer entre elles par des branches transversales plus ou moins prononcées. Il est rare qu'on pratique sur elles la phlébotomie : ce n'est pas que l'opération fût dangereuse, car elles ne sont entourées que par un petit nombre de filets nerveux, mais bien parce qu'il en est d'autres plus faciles à ouvrir, et d'un calibre plus considérable.

Les veines profondes n'étant pas plus compliquées que les artères, dont elles suivent exactement la disposition, méritent à peine d'être indiquées.

7°. Les Lymphatiques.

Ils sont très-peu abondans. Ceux de la couche superficielle se contournent peu à peu sur les côtés cubital et radial, mais spécialement sur ce dernier, pour entrer dans la région antérieure; ceux des parties profondes remontent avec les vaisseaux sanguins, et suivent le même trajet. Cette rareté du système lymphatique, les poils qui recouvrent la peau, et les autres caractères propres à cette membrane dans la région qui nous occupe, sont les raisons principales pour lesquelles on n'y applique pas en frictions les substances médicamenteuses qui doivent être absorbées; au contraire, les frictions sèches ou simplement révulsives y produiront plus d'effet que sur le devant du membre.

8°. Les Nerfs.

La branche postérieure du nerf radial se trouve en dehors et en haut. Disséminés dans les fibres des muscles superficiels, ses rameaux se dirigent comme ceux de l'artère interosseuse postérieure, qu'ils accompagnent et suivent presque partout; quelques filets cependant se perdent aussi dans la couche musculaire profonde. Le médian et le cubital en fournissent à la partie interne et supérieure par le moyen de branches fines, mais nombreuses, qui s'en détachent près du coude. En bas, se voient immédiatement appliqués sur les os, en dedans et en dehors, les branches postérieures du radial et du cubital, et au milieu, dans le fond de l'espace, le filet interosseux postérieur donné par le médian. On conçoit, d'après la disposition de ces derniers, que, dans les fractures près du poignet, ils peuvent être tiraillés douloureusement, qu'ils peuvent être facilement contus, divisés même; et leur volume permet de craindre des accidens graves à la suite des blessures de ce genre. Nous devons noter encore les branches postérieures des nerfs cutané interne et musculo-cutané, qui se ramifient dans la couche celluleuse superficielle autour des veines, mais qui n'offrent aucun intérêt sous le rapport des opérations.

9°. Le Squelette.

Les deux os de l'avant-bras qui le composent sont disposés de telle sorte, que le radius est plus large inférieurement, tandis que le cubitus est plus volumineux en haut : d'où il suit que réunis ils donnent au squelette de l'avant-bras presque les mêmes dimensions transversales dans toute sa longueur. Il résulte aussi de là que le premier se brise plus souvent en haut qu'en bas, au lieu que le contraire arrive pour le cubitus, et que, dans les fractures simultanées des deux os, il

est rare que la solution de continuité se fasse sur la même ligne. Comme ils sont convexes, et légèrement courbés sur les faces qui regardent la circonférence du membre, ils se trouvent éloignés, du côté de la ligne médiane, par l'espace interosseux; espace large d'un pouce chez quelques personnes, de quatre à cinq lignes chez d'autres, et qui se rétrécit graduellement, à mesure qu'il se rapproche des extrémités de la région. Comme cet espace n'est fermé que par une membrane fibreuse, et comme les os s'amincissent de manière à ne plus présenter qu'un bord tranchant quand ils y arrivent, il en résulte que les faces antérieures du cubitus, du radius et du ligament interosseux, représentent une espèce de fosse, d'autant plus profonde et plus large que ces os sont plus écartés : c'est dans cette fosse que sont appliqués les muscles. La même chose se remarque à la partie postérieure; en sorte que naturellement le diamètre antéro-postérieur de l'avant-bras est moins étendu que le transversal. Aussi, dans les fractures, place-t-on des compresses graduées et des attelles sur les extrémités du premier diamètre, afin de l'allonger, et pour empêcher les os de se rapprocher. Au reste, il convient de remarquer que le déplacement de ces derniers n'est pas difficile à vaincre dans les fractures de l'avant-bras. En effet, il faudrait que le radius et le cubitus fussent brisés ensemble, pour que les fragmens pussent se déplacer selon leur longueur; et, dans ce cas, si la fracture n'avait pas lieu tout-à-fait en bas, la chose serait encore bien difficile; car les muscles étant insérés en même tems sur les faces des deux bouts divisés, ils ne pourraient tendre à les faire chevaucher. Si le radius seul est blessé, les deux fragmens seront entraînés, il est vrai, vers le cubitus, en haut par le rond pronateur, en bas, par le radio-cubital, et l'espace interosseux pourra disparaître; la portion osseuse sur laquelle le muscle épitrochlo-radial est fixé, pourra

bien aussi passer devant l'autre; mais il suffit de mettre les muscles dans le relâchement, et de placer des compresses graduées, pour rétablir les parties en leur place naturelle. Si le cubitus était seul fracturé, il ne pourrait encore y avoir que le déplacement transversal, et pour le fragment inférieur seulement; car l'articulation du supérieur ne lui permet pas de se mouvoir latéralement. Comme, dans ce cas, si la fracture a lieu très-bas, la compression antéro-postérieure n'est pas aussi efficace, M. *Dupuytren* a recommandé, pour porter la portion inférieure de l'os fracturé en dedans, de maintenir la main fortement inclinée sur son bord radial.

Toutes ces fractures peuvent être produites par des causes indirectes; mais les causes directes les déterminent aussi très-fréquemment, surtout sur le radius, qui est très-superficiel d'abord, et dont ensuite les extrémités sont tellement placées sur le cubitus, que celui-ci étant appuyé sur un corps solide, une pression extérieure, agissant sur la convexité de l'autre, ne manquera pas, si la force est suffisante, de le briser par l'effort qui tendrait à redresser sa courbure.

Le radius ne pouvant rouler sur le cubitus qu'aux dépens de l'espace interosseux, il est facile de comprendre pourquoi les fractures qui se sont consolidées dans une position vicieuse gênent ou rendent impossibles les mouvemens de pronation de la main. D'un autre côté, il faut noter que dans la pronation forcée, cet espace disparaissant tout-à-fait, le radius agit alors comme une bascule sur le cubitus, et représente un levier du premier genre, dont la puissance est en bas: d'où luxation de son extrémité supérieure en arrière. La supination, au contraire, en écartant les os, tend à luxer la tête du radius en avant : aussi cet accident est-il commun chez les jeunes enfans que les *bonnes* ont la mauvaise habi-

tude de soulever par la main quand elles veulent leur faire franchir un pas difficile.

Dans les amputations, ces os doivent être tenus dans l'état de pronation forcée, afin d'éviter l'ébranlement des articulations du radius pendant l'action de la scie. C'est pour la même raison, et afin que la section puisse aisément se terminer par l'os le moins mobile, qu'on recommande au chirurgien de se tenir en dedans.

Ces opérations présentent ici des particularités différentes, suivant le point du membre où on les pratique. La peau est partout très-mobile, comme nous l'avons vu; il sera toujours facile de la faire remonter assez pour qu'il ne soit pas nécessaire de la disséquer, comme le faisait *J.-L. Petit;* mais le volume des parties à recouvrir étant moindre en bas qu'en haut, il faudra en conserver davantage dans ce dernier sens.

Si l'amputation est pratiquée près du poignet, on n'aura que les artères radiale et cubitale à lier; il ne sera pas nécessaire de passer le couteau dans l'espace interosseux; mais, d'un autre côté, on ne rencontrera presque plus que la partie tendineuse des muscles, le tissu synovial et l'espèce de toile qui le constitue; les parties molles auront peu d'épaisseur, et la peau seule restera appliquée sur l'extrémité des os.

Dans la portion moyenne, au contraire, les artères radiale, cubitale, interosseuses antérieure et postérieure exigent chacune une ligature; il faut couper les muscles entre les os; mais ici, la masse charnue est considérable; il n'y a plus de tendons, ni de membrane synoviale, et toujours il est possible de conserver assez de parties molles pour fermer immédiatement la plaie. En conséquence, malgré l'avantage de conserver une plus grande longueur du membre, M. *Larrey* et d'autres chirurgiens conseillent d'am-

puter toujours dans la portion musculeuse de l'avant-bras. L'autorité de M. *Larrey* est imposante, sans doute, en pareille matière, et ce n'est qu'avec la plus grande réserve que nous nous permettrons de donner un conseil contraire. Cependant nous pensons, avec beaucoup d'autres, que l'amputation doit être faite aussi bas que la maladie le permet, et l'observation a suffisamment prouvé que les amputés guérissaient tout aussi bien alors, et que la cicatrice était tout aussi solide que dans les cas où l'on opérait plus haut : seulement il nous semble qu'au lieu de tenir l'extrémité du moignon plus élevée que le coude pendant le traitement consécutif, dans l'intention d'éviter l'afflux du sang vers la plaie, il vaudrait beaucoup mieux la tenir dans une position déclive; car, dans le premier cas, il est évident que le pus, s'il s'en forme, et l'inflammation se propageront presque nécessairement vers le pli du bras, au moyen des tendons rétractés et de la toile qui les enveloppe, par le tissu cellulaire, les veines et les lymphatiques; tandis que, dans le second, tous les phénomènes phlegmasiques s'arrêteront dans la plaie.

L'avant-bras d'ailleurs est la portion des membres qui est le mieux disposée pour les amputations à lambeaux, selon le procédé de *Vermale*, s'il est vrai qu'on obtienne par-là des avantages que ne présente pas la méthode circulaire. Toujours est-il qu'en bas, en opérant par cette dernière, les tendons et les autres parties molles roulent sous l'instrument, s'enfoncent entre les os, et sont difficiles à couper; qu'en haut, les muscles se divisent aussi d'une manière inégale, surtout en dehors, et que leur section sur les faces antérieure et postérieure des os n'est pas non plus toujours très-facile. En conséquence, il nous semble qu'on réunirait ici avec avantage les deux méthodes, comme l'a proposé M. *J. Cloquet*, ou plutôt que l'opération serait plus

prompte et plus sûre, en commençant par couper circulairement la peau qu'on releverait suffisamment, pour diviser ensuite les muscles, en passant avec précaution d'un côté à l'autre, entre eux et les os, un couteau étroit, dont le tranchant serait enfin redressé perpendiculairement à leurs fibres.

SECTION III.

BORDS DE L'AVANT-BRAS.

1°. *L'externe*, ou le bord radial, est formé supérieurement par la saillie musculaire externe du pli du bras, et se trouve, parconséquent, presque en totalité dans la région antérieure. Au-dessous de cette saillie, le radius est sous-cutané; plus bas, se remarque le relief formé par les muscles qui vont au pouce. Il résulte de cette disposition que, pour reconnaître les fractures du radius, en suivant la face externe de cet os, il faut longer la rainure externe de la face dorsale de l'avant-bras. Au reste, les parties constituantes qui entrent dans la composition de ce bord n'offrent rien qui n'ait déjà été noté.

2°. *L'interne*, ou le bord cubital, présente en haut le côté de la saillie musculaire interne, qui descend plus bas que l'externe; au-dessous, le cubitus n'est recouvert que par la peau; en sorte que cet os, dans sa moitié supérieure, est véritablement dans la région postérieure, et que, pour s'assurer de sa fracture, il faut le suivre en arrière, dans la direction d'une ligne qui se porterait de la partie interne de l'olécrane à son apophyse styloïde; de même que, pour le radius, on en suivrait une autre, allant de la partie postérieure du condyle de l'humérus se rendre à l'apophyse styliforme du rayon. D'après ce qui vient d'être dit, on voit qu'à proprement parler, ces bords n'existent pas comme régions distinctes; que leur moitié supérieure rentre dans la face palmaire, et

que leur moitié inférieure appartient à la région dorsale : aussi n'en parlerons-nous pas davantage.

ARTICLE V.

DU POIGNET.

Cette partie est constituée par l'ensemble des organes compris entre les deux régions de l'avant-bras et une ligne circulaire, qui passerait au-dessous de l'os pisiforme et sur la racine du pouce; elle renferme par conséquent toutes les articulations des os du carpe, entre eux, avec les os de l'avant-bras et avec la main. Sa longueur est d'environ deux pouces. Elle sera divisée en deux régions, par les deux lignes qui continuent le bord antérieur du radius et la tête du cubitus, vers l'articulation carpo-métacarpienne du pouce et l'extrémité postérieure du cinquième métacarpien.

SECTION PREMIÈRE.

RÉGION ANTÉRIEURE.

Son étendue transversale est de deux pouces à deux pouces et demi. A l'extérieur, on sent à travers la peau, de dehors en dedans : 1° une saillie formée par les tendons réunis du long abducteur et du court extenseur du pouce, saillie qui semble se continuer en haut avec la crête antérieure et l'apophyse styloïde du radius; 2° une fossette qui termine la rainure radiale de l'avant-bras, et par laquelle on peut pénétrer dans l'article; 3° en bas et en dedans de cette fossette, une seconde saillie qui correspond aux crêtes du scaphoïde et du trapèze, et qu'on distingue surtout très-bien quand la main est renversée. Si le pouce et le petit doigt se touchent, et que les autres doigts soient étendus en même tems qu'on fléchit le poignet sur l'avant-bras, une corde extrêmement saillante vient se rendre sur le relief précédent : cette corde

est formée par le tendon du palmaire grêle. Dans l'état de repos, ce tendon et les os indiqués se fondent dans la saillie moyenne du poignet, qui est elle-même formée par les tendons de tous les fléchisseurs et du radial antérieur; 4° une seconde fossette qui termine la rainure cubitale de l'avant-bras, et qui correspond à l'artère du même nom; 5° la saillie représentée par l'os pisiforme et le tendon du cubital antérieur, et derrière laquelle on rencontre une autre fossette surmontée par la tête du cubitus; 6° enfin, au milieu et tout-à-fait en bas, une excavation superficielle qui conduit dans la paume de la main.

PARTIES CONSTITUANTES.

1°. La Peau.

Au devant du poignet, la peau ne présente tout à fait les mêmes caractères qu'à la face palmaire de l'avant-bras; jamais on n'y rencontre de poils; des rides s'y remarquent en plus ou moins grand nombre, suivant l'âge, le sexe et l'embonpoint. Parmi ces rides, il en est trois qui sont à peu près constantes, et qui peuvent servir dans les opérations. La première se trouve sur les limites supérieures de la région, un demi-pouce au-dessus de l'apophyse styloïde du radius : elle manque assez souvent. Les deux extrémités de la seconde se terminent au sommet des deux apophyses malléolaires de l'avant-bras; elle correspond à l'articulation radio-carpienne. Enfin, la troisième, plus marquée encore que les précédentes, est légèrement convexe en bas; elle sépare les deux éminences thénar et hypothénar, ainsi que la paume de la main du poignet proprement dit. En incisant sur elle, on tomberait directement sur l'articulation des deux rangées carpiennes. Au-dessous de cette dernière, la peau est lisse, quoique

épaisse et plus serrée; elle fait alors partie des tégumens.

2°. La Couche sous-cutanée.

Formée par des lamelles et des filamens celluleux très-denses et peu extensibles, cette couche n'acquiert jamais une grande épaisseur, quoiqu'elle renferme des vésicules adipeuses assez abondantes, qui se rencontrent en haut, rarement en bas, et plus rarement encore au milieu. Cette lame, plutôt fibreuse que celluleuse, unit d'une manière si intime l'aponévrose et le ligament annulaire à la peau, que les infiltrations séreuses, sanguines ou autres, ne séparent jamais ces deux membranes; en sorte que, chez les leucophlegmatiques, comme chez les personnes chargées d'embonpoint, on remarque une espèce d'étranglement au poignet. La même chose se voit assez généralement chez les femmes et les enfans. Quoi qu'il en soit, les veines et les nerfs superficiels rampent également dans cette couche. Il importe de bien distinguer les maladies qui y ont leur siége, de celles qui peuvent se développer plus profondément.

3°. L'Aponévrose.

Au-dessus de l'articulation radio-carpienne, elle se comporte comme il a été dit dans la région anti-brachiale antérieure; mais plus bas elle se complique d'une manière très-remarquable: en la faisant partir de la tête du cubitus et du pisiforme, on voit qu'elle se dédouble pour envelopper le tendon du cubital antérieur, et qu'elle donne ensuite une gaîne à l'artère cubitale. Ses feuillets se réappliquent au devant des tendons fléchisseurs, pour s'écarter de nouveau, en enveloppant le tendon du palmaire grêle d'abord, puis celui du grand palmaire; après quoi, l'artère radiale en reçoit une gaîne à son tour. Enfin, cette aponévrose va se fixer sur le bord antérieur de l'apophyse styloïde du radius, et se con-

fondre avec la gaîne fibreuse, dans laquelle glisse le long abducteur du pouce. Inférieurement, ses fibres se rapprochent, se serrent et semblent donner ainsi naissance au ligament annulaire antérieur du carpe, au devant duquel le tendon du muscle épitrochlo-palmaire s'épanouit et se transforme, pour ainsi dire, lui-même en aponévrose; ce qui fait paraître le ligament comme formé de deux couches : l'une, à fibres divergentes, appartenant au tendon; l'autre, à fibres transversales, se continuant avec l'aponévrose. Ce ligament est fixé, d'une part, sur l'os pisiforme et la saillie de l'os crochu; de l'autre, sur la crête du scaphoïde et du trapèze. En se terminant, cette dernière extrémité se dédouble pour former une gaîne au tendon du muscle radial antérieur. Son bord inférieur se continue avec l'aponévrose palmaire; au milieu et sur les côtés, les fibres charnues des éminences thénar et hypothénar y prennent des insertions. Nous avons dit déjà que, supérieurement, il se continuait avec l'aponévrose. D'après cette disposition, le ligament antérieur du carpe forme la moitié antérieure d'un véritable anneau elliptique, dont le diamètre transversal est d'environ vingt lignes, et l'antéro-postérieur d'un pouce seulement. Cet anneau ou canal renferme tous les tendons des deux fléchisseurs communs et celui du pouce; ceux du palmaire grêle, du radial et du cubital antérieurs sont en dehors de lui; il est aussi traversé par le nerf médian; mais les artères radiale et cubitale, ainsi que les nerfs concomitans, lui sont extérieurs. Comme il est extrêmement fort et non extensible, il résiste invinciblement aux tumeurs qui tendent à se développer profondément, et les force à se porter dans la main ou à l'avant-bras. Nous reviendrons sur cet objet un peu plus bas.

4°. Les Muscles.

Cette région n'en renferme pas, à proprement parler; seulement on y trouve quelques lignes de l'extrémité supérieure des muscles du pouce et du petit doigt, et les fibres les plus inférieures du carré pronateur; mais, s'il n'y a pas de faisceaux charnus, on y rencontre un grand nombre de tendons. En dehors tout-à-fait, se trouvent la terminaison du long supinateur, sur la base de l'apophyse styloïde, et les tendons qui vont au pouce. Ceux-ci sont renfermés dans une coulisse fibreuse très-forte, et tapissée par une tunique synoviale : ce sont eux, comme nous l'avons dit, qui donnent lieu à la première saillie qu'on remarque en dehors. Ils sont assez écartés de l'articulation pour que la pointe de quelque instrument puisse passer entre eux, d'avant en arrière, en pénétrant par la fossette qui les sépare de la seconde saillie, sans ouvrir l'article. Le tendon du palmaire grêle se voit d'abord sur la ligne médiane; puis il descend obliquement en dehors, pour s'épanouir sur le ligament annulaire, avec lequel il se confond. Comme il n'est enveloppé que par les lames superficielles de l'aponévrose, il se dessine très-bien à travers la peau, quand il est entraîné par la contraction de son muscle, en même tems que le pouce est dans un mouvement d'opposition forcée. En dehors de lui et un peu plus profondément, on distingue le radial antérieur, dont la gaîne fibreuse est plus forte et plus complète que celle du précédent. En se portant au second os métacarpien, ce tendon s'enfonce dans un canal très-fort que lui forment les os scaphoïde et trapèze, d'une part, et l'extrémité externe du ligament annulaire, de l'autre. Le cubital antérieur, également isolé dans le canal fibreux qui l'enveloppe, soulève aussi la peau dans la flexion et l'adduction du poignet. Pendant l'adduction forcée du petit doigt, il s'écarte

assez des os du carpe pour qu'un instrument piquant, une épée même, puisse passer entre lui et l'articulation, sans pénétrer dans cette dernière. Si le corps vulnérant était dirigé obliquement d'avant en arrière et de dehors en dedans, ou bien en sens inverse, il est probable qu'une blessure semblable manquerait rarement de comprendre l'artère, et même la branche antérieure du nerf. Ces divers tendons, ayant chacun une coulisse particulière, sont, de cette manière, parfaitement isolés des parties qui les entourent, et peuvent facilement agir indépendamment les uns des autres.

Ceux que renferme l'anneau carpien ne sont pas dans le même cas; le fléchisseur du pouce seul semble séparé des autres, et entraîne avec lui une portion de la bourse fibro-celluleuse qui les enveloppe tous. Ils forment là une sorte de paquet, dans lequel se trouve aussi le nerf médian. La membrane qui les réunit d'abord en masse, puis ensuite en particulier, tapisse tout l'intérieur du canal qui les contient. Quoique mince et transparente quand on l'étend contre le jour, cette lame offre cependant beaucoup de résistance; sa texture est évidemment fibreuse, et pourtant elle possède la plupart des caractères propres aux membranes synoviales. Il est rare néanmoins que, dans l'état naturel, on y trouve beaucoup de fluide; elle est seulement lubréfiée, très-glissante et polie. Au-dessous du ligament annulaire, elle semble se terminer en cul-de-sac, de même qu'en remontant vers l'avant-bras; et, de cette manière, elle doit s'opposer, dans les affections profonde du poignet, à l'infiltration purulente, sanguine, etc. Cette membrane a une étendue considérable, et, comme tous les feuillets du même genre, elle s'enflamme très-facilement lorsqu'un instrument l'a divisée, ou même par son simple contact avec l'air extérieur. Cette inflammation, déjà très-dangereuse par elle-même, le devient bien davantage encore par la résistance que

l'aponévrose oppose au gonflement inflammatoire des parties, et surtout par l'espèce d'étranglement qu'exerce sur elles le ligament antérieur du carpe. C'est à cause de cette inflammation que les plaies, les blessures et toutes les maladies profondes du poignet sont graves ; c'est elle qu'on doit redouter lorsqu'on pratique dans ce point quelque opération importante. C'est dans cette bourse qu'on a vu le plus souvent se développer ces granulations cartilagineuses dont il a été question à l'occasion du coude, granulations qui ne semblent pas différer beaucoup, autrement que par le volume, de ces corps étrangers qu'on rencontre quelquefois dans les grandes articulations, granulations, enfin, qui ont été regardées comme des hydatides, mais dont, en dernier résultat, la nature est encore fort peu connue. Quoi qu'il en soit, la tumeur qui les renferme ici présente à peu près constamment le caractère particulier d'être double, ou de former une sorte de *bissac;* c'est-à-dire qu'elle fait en même tems saillie dans le haut de la paume de la main et sur le devant du poignet : ce qui tient incontestablement à la disposition de l'arcade fibreuse antérieure du carpe. Cette tumeur, qui ne semble pas susceptible de résolution, incommode peu les sujets, à moins qu'elle n'ait acquis un gros volume; mais si les malades veulent s'en débarrasser, et si le chirurgien se décide à l'ouvrir simplement, ou bien à la traverser avec un séton, l'opération peut être suivie des accidens les plus graves, et même de la mort; ce qui est arrivé plusieurs fois à l'Hôtel-Dieu. En 1822, nous avons vu, à l'hôpital Saint-Louis, M. le professeur *Richerand* faire l'ouverture d'une semblable tumeur chez une jeune fille de dix-neuf ans : cette personne était forte et parfaitement bien constituée. L'opération fut pratiquée avec toutes les précautions convenables; cependant des douleurs intolérables se déclarèrent;

une vive réaction se manifesta ; il fallut faire de nombreuses incisions, qui n'empêchèrent pas des abcès de se former; enfin, cette fille ne fut hors de danger qu'après six semaines de souffrances combattues par le traitement le plus énergique.

5°. Les Artères.

On trouve en premier lieu la *radiale*, appuyée sur le devant du radius et du carré pronateur; elle se détourne en arrière quand elle arrive au devant de l'apophyse styloïde, et se porte à travers l'espace qui sépare des os les tendons du court extenseur et du long abducteur du pouce, pour entrer dans la région postérieure; en sorte qu'il serait possible de la découvrir dans la fossette radiale du poignet, et que, si la blessure, indiquée en parlant de cette saillie tendineuse à l'extérieur, avait lieu, elle intéresserait presque inévitablement ce vaisseau. Avant de changer de direction, l'artère radiale fournit une branche d'un petit calibre pour l'éminence thénar; puis une seconde qui se porte vers la gouttière palmaire, en passant entre le tendon du radial et le ligament annulaire antérieurs. Le volume de celle-ci est quelquefois assez considérable pour que sa blessure puisse être dangereuse; et, dans ce cas, il faudrait se rappeler qu'elle est assez superficielle pour qu'il fût possible de la découvrir et de la lier. En se terminant, elle va concourir à la formation de l'arcade palmaire superficielle.

Ensuite vient la *cubitale*, qui continue d'être recouverte par le tendon du muscle cubital antérieur, et par deux lames aponévrotiques, comme à la face palmaire de l'avant-bras : aussi peut-on la mettre à nu et en faire la ligature en suivant les mêmes principes. Chez certains sujets, elle est assez superficielle pour que ses battemens soient très-facilement sentis dans la gouttière cubitale de la région. En descendant, cette

artère s'incline légèrement en dehors pour passer sur le devant du ligament annulaire et le côté radial de l'os pisiforme. Dans le haut de la région, c'est-à-dire un pouce environ au-dessus de la tête du cubitus, il s'en détache une branche dont le calibre est très-variable, et qui se porte immédiatement sur la face dorsale du poignet, en croisant le nerf toujours placé en arrière et sur le côté interne du tronc artériel. Quand le volume de cette branche est très-considérable, on peut très-bien la sentir sur le bord interne du cubitus; alors aussi un instrument tranchant porté de ce côté l'atteindrait très-promptement, et, si l'on n'y réfléchissait, on pourrait se persuader que la cubitale elle-même est ouverte.

Il n'y a pas d'autres branches remarquables dans la région qui nous occupe.

6°. Les Veines.

Les veines superficielles forment un réseau plus ou moins compliqué; elles représentent habituellement une arcade dont la convexité, tournée vers la main, reçoit beaucoup de branches de cette partie du membre, et dont les extrémités constituent les racines des veines médiane et cubitale. En général, les branches externes sont plus grosses que les internes; à la rigueur, elles pourraient servir à la saignée; mais on les ouvre rarement, parce qu'il y en a toujours d'autres plus volumineuses. Les profondes sont appliquées sur la face antérieure ou sur le côté des artères qui regarde la ligne centrale du membre; elles sont d'un petit volume et méritent peu d'attention.

7°. Les Lymphatiques.

Disposés comme à l'avant-bras, ils n'offrent rien de particulier.

8°. Les Nerfs.

On voit, en dedans, la continuation de la branche antérieure

du cubital, qui est très-immédiatement appliquée à la face externe et un peu postérieure de l'artère, dont elle suit la direction; en dehors, quelques rameaux du radial; au milieu, le médian, dont le volume égale ordinairement celui des tendons auxquels il se trouve mêlé. Avant d'entrer dans l'anneau du carpe, le médian donne presque toujours sa branche palmaire cutanée, qui devient promptement superficielle et se ramifie dans la couche sous-tégumentaire, en se confondant avec quelques filets de terminaison des nerfs cutané interne et musculo-cutané, qui arrivent aussi jusque-là. Il est permis d'avancer, d'après le petit nombre de cordons sensitifs qui se rencontrent dans cette région, que, si les maladies sont plus dangereuses ici que dans beaucoup d'autres parties du corps, ce n'est pas dans le système nerveux qu'il faut en chercher la cause.

9°. Le Squelette.

Le squelette comprend les faces antérieures des os du carpe, de la tête des métacarpiens et de l'extrémité de ceux de l'avant-bras. Au premier abord, les métacarpiens du pouce et du petit doigt seuls paraîtraient susceptibles de se luxer en avant; mais, d'une part, s'ils ont plus de mobilité que les autres, et si leurs ligamens sont plus faibles; de l'autre, il faut remarquer que la racine des muscles qui se fixent au devant d'eux, les maintient et s'oppose au déplacement. Les os du carpe sont couverts par une couche fibreuse tellement forte et serrée, qu'on n'a pas d'exemple de leur luxation sur la face palmaire. Il n'y a donc réellement dans cette région que la première rangée du carpe qui puisse se luxer sur le radius, et que le cubitus qui soit susceptible de se déplacer en avant. Sans être très-rare, la première de ces luxations est cependant assez difficile à effectuer, parce que, d'un côté,

le ligament radio-carpien est très-fort; de l'autre, parce que les puissances qui tendent à la produire, renversent fortement la main en arrière : ce qui applique d'une manière très-serrée tous les tendons fléchisseurs contre les os, qui se trouvent ainsi repoussés avec énergie. Le cubitus est maintenu d'une manière moins solide sur le carpe; mais ses rapports avec le radius sont assez fixes pour que sa luxation en avant soit rare et difficile; on l'a néanmoins rencontrée plusieurs fois, et l'on conçoit qu'elle peut avoir lieu dans un mouvement de supination forcée, lorsque le radius, en se renversant en arrière, tend à basculer dans un sens inverse de celui que nous avons indiqué à l'occasion de ses luxations supérieures. Dans le mouvement de supination, en effet, si l'extrémité humérale du rayon ne peut s'échapper en avant, et si la force est assez considérable, la tête du cubitus sortira de la cavité qui la renferme en bas, et la main restera en supination.

En examinant tous ces os recouverts par leurs ligamens, on voit, en haut et de dedans en dehors, 1° la rainure, dans laquelle se trouve le tendon du cubital antérieur, et qui sépare l'apophyse styloïde de la tête du cubitus; 2° une saillie formée par cette tête elle-même, et qui est plus ou moins marquée suivant la position de la main; 3° une autre petite rainure qui correspond à l'articulation radio-cubitale; 4° enfin, une seconde saillie représentée par l'extrémité inférieure du radius, et qui se termine en dehors par une espèce de crête formant le bord antérieur de l'apophyse styloïde; 5° ensuite au-dessous, on trouve une large rainure transversale en demi-cercle, dont la convexité regarde en haut; cette rainure conduit directement à l'articulation de l'avant-bras avec le carpe; ses deux extrémités séparent la pointe des apophyses radiale et cubitale de l'os pisiforme et de la crête du

scaphoïde; 6° plus bas encore et sur le côté radial, la saillie formée par le trapèze et l'os naviculaire, saillie dont il importe de bien connaître les dispositions dans l'amputation du poignet, afin de ne pas la heurter, et de faire glisser le couteau au devant d'elle; 7° en dedans et sur la même ligne, la saillie du pisiforme et de l'os crochu; celle-ci mérite encore plus d'attention que la précédente dans la même opération, lorsqu'on suit la méthode à lambeaux : d'une part, parce qu'elle est plus marquée, et de l'autre, parce qu'il serait plus facile de désarticuler le pisiforme et de le laisser dans le lambeau; 8° au milieu, une concavité transversale très-profonde, qui forme la moitié postérieure de l'anneau carpien, et qui a pour base une partie de la face antérieure des os trapèze, scaphoïde, pyramidal et crochu, et celle toute entière du trapézoïde, du sémi-lunaire et du grand os.

En conséquence de ce qui précède, les parties sont ici superposées dans l'ordre suivant : 1° la peau; 2° la couche celluleuse, dense et serrée, renfermant les veines et les nerfs superficiels; 3° l'aponévrose, qui contient dans ses lames les tendons du cubital antérieur, du palmaire grêle, du grand palmaire, et, plus profondément, les artères radiale et cubitale et les nerfs du même nom; 4° le ligament annulaire antérieur, réunissant les aponévroses de la main et de l'avant-bras; 5° les tendons des fléchisseurs digitaux et le nerf médian enveloppés dans leur bourse synoviale; 6° enfin, les ligamens et les os.

SECTION II.

RÉGION DORSALE OU POSTÉRIEURE DU POIGNET.

A l'extérieur, elle présente, comme à la face palmaire, un grand nombre d'objets à noter; on trouve, de dehors en dedans : 1° une fossette, large d'un pouce environ, bornée

en haut et en bas par la racine du pouce et l'extrémité du radius; en avant, par la première saillie de la région antérieure, et, en dehors, par l'espèce de corde que représente le long extenseur du pouce; l'artère radiale croise le fond de cette fossette, dont la profondeur est beaucoup plus apparente quand le pouce est écarté de la main et dans l'extension; 2° le pouce étant dans la même position, et l'indicateur étant étendu pendant que les autres doigts sont fléchis, une autre excavation moins profonde, mais plus large, limitée en dehors par le tendon du long extenseur, et en dedans, par celui de l'indicateur; celle-ci se trouve comme séparée par le tendon de l'épicondylo-métacarpien en deux portions triangulaires; l'une, externe, renfermant la tête du second os métacarpien et la fin de l'artère radiale, un peu plus en dehors; l'autre, interne, au contraire, dont la base est tournée vers le radius, et qui permettrait de tomber directement dans l'articulation; 3° une troisième fossette, qui correspond à l'intervalle des tendons extenseurs de l'annulaire et du petit doigt; 4° plus en dedans, une petite excavation, qui se trouve encore entre ce dernier tendon et celui du cubital postérieur: celle-ci renferme la tête du cubitus, dont la saillie est quelquefois considérable; 5° enfin, la dépression qui sépare les deux tendons cubitaux, ainsi que les deux régions du poignet en dedans. Ces diverses excavations, circonscrites par autant de saillies, permettent, d'une part, aux instrumens piquans d'entrer dans les articulations, sans diviser les tendons; de l'autre, aux tumeurs synoviales, aux *nodus*, de proéminer sous la peau.

PARTIES CONSTITUANTES

1°. La Peau.

Souple, extensible, revêtue de poils nombreux chez

l'homme, moins fine que sur la face palmaire, elle renferme des follicules sébacés peu distincts. Quoique inégale et rugueuse, elle ne présente pas de véritables rides; il semble seulement que l'épiderme trop large soit forcé de former des plis dans toutes sortes de directions. La peau de la face dorsale du poignet est toujours plus colorée qu'à la région antérieure.

2°. La Couche sous-cutanée.

Elle conserve tous les caractères qu'elle avait à l'avant-bras, et diffère beaucoup, sous ce rapport, de la couche semblable, considérée dans la région antérieure. Aussi les tumeurs de toute nature peuvent-elles s'y développer comme dans le reste du membre, et acquérir un assez gros volume. Cette lame contient également les veines superficielles et quelques nerfs; mais elle ne renferme point ou que très-peu de cellules graisseuses, du moins aux environs du ligament annulaire postérieur, auquel son adhérence est plus forte qu'ailleurs; ce qui fait que chez les enfans, les femmes et les sujets gras, ou dont les bras sont infiltrés, cette portion paraît comme étranglée.

3°. L'Aponévrose.

De l'apophyse styloïde du radius jusqu'à celle du cubitus, l'aponévrose forme une arcade rubanée, très-forte, destinée à brider les tendons auxquels elle fournit différentes gaînes : c'est le ligament annulaire postérieur du carpe. Nous allons énumérer les canaux auxquels ce ligament donne naissance de dehors en dedans : 1° en arrière et en dehors de l'apophyse styloïde du radius, une coulisse très-forte, oblique en avant et en bas, pour les tendons du court extenseur et du long abducteur du pouce : cette coulisse constitue un vrai canal, et quand une cloison la sépare en deux, c'est le tendon extenseur qui se trouve en arrière; 2° une autre coulisse qui descend perpendi-

culairement, et qui renferme les tendons des deux radiaux externes; 3° le canal fibreux qui enveloppe le tendon du long extenseur du pouce : cette dernière coulisse est oblique dans le même sens que la première, et n'est complète qu'au-dessous du radius; plus haut, elle n'est séparée de la gaîne commune aux extenseurs des doigts que par une lame fibro-celluleuse assez extensible; 4° le canal, ou plutôt le véritable anneau carpien postérieur, que traversent les tendons de l'extenseur commun et de l'indicateur; 5° une gaîne isolée pour l'extenseur du petit doigt; 6° enfin, entre l'apophyse styloïde et la tête du cubitus, une dernière coulisse pour le tendon du cubital postérieur. Du côté de l'avant-bras, ce ligament s'amincit graduellement, ses fibres s'écartent, et finissent en se continuant avec celles de l'aponévrose. Son bord inférieur se convertit en une lame fibro-celluleuse, très-mince d'abord, mais qui s'épaissit ensuite en se portant vers la main.

4°. Les Muscles, ou mieux les Tendons.

Les tendons de tous les muscles extenseurs des doigts et de la main traversent la région postérieure du poignet. Ils sont au nombre de douze, et l'indication des gaînes que l'aponévrose leur fournit, a déjà dû les faire connaître. Ceux qui bornent en dehors la fossette du premier os métacarpien ont été vus à l'occasion de la face palmaire. Les deux radiaux s'éloignent en descendant; ils sont ordinairement séparés dans leur coulisse par une lame fibreuse, et croisés par le long extenseur du pouce, qui se trouve lui-même interposé entre la fossette du premier métacarpien et celle du second. Ceux de l'extenseur commun, au nombre de quatre, et celui de l'indicateur, sont disposés dans leur anneau, comme les fléchisseurs en avant; c'est-à-dire qu'une sorte de toile synoviale, très-forte et comme fibreuse, les enveloppe, et leur

permet de glisser aisément ensemble ou séparément. Cette membrane cependant ne forme pas une véritable bourse, et paraît moins compliquée que celle de la région antérieure. Elle tapisse toutes les gaînes, et revêt partout les tendons qui y sont renfermés. On peut lui appliquer les mêmes considérations chirurgicales qu'à tous les organes du même genre: néanmoins, comme elle est environnée de tissus moins serrés qu'en avant, son inflammation détermine en général des douleurs moins vives et des accidens moins redoutables. On n'y a pas rencontré, comme dans l'antérieure, de ces grains cartilagineux dont il a été question plus haut; mais elle donne souvent naissance aux tumeurs synoviales connues sous le nom de *nodus* ou de ganglions. Il est vrai que ces tumeurs peuvent aussi dépendre d'une sorte de hernie de la synoviale articulaire; mais le plus souvent c'est la membrane dont nous parlons qui en est le siége. Dans ce cas comme dans l'autre, l'ouverture de ces sortes de kystes est toujours dangereuse, par l'inflammation qui en est assez souvent la suite, et qui se propage rapidement de la poche ouverte dans toutes les gaînes tendineuses, à l'avant-bras, sur la main, etc. Il existe actuellement dans l'hôpital de la Faculté, une femme adulte, qui portait une de ces tumeurs depuis six ans sur le trajet du long extenseur du pouce; elle eut le desir de se faire débarrasser de ce *nodus;* un jeune chirurgien voulut tenter la cure radicale de l'hydrocèle; il fit une ponction, injecta une petite quantité d'eau froide, et recommanda le repos; une fièvre intense est survenue, des abcès se sont formés dans les coulisses, à l'avant-bras, sur le dos de la main, etc.; il a fallu pratiquer plusieurs incisions, et cette femme n'est pas encore à l'abri de tout danger, quoiqu'il se soit écoulé plus d'un mois depuis cette opération.

5°. Les Artères.

La radiale est la plus volumineuse et la seule qui mérite quelque attention. En passant derrière la racine du pouce, dans la fossette de ce doigt, pour arriver au premier espace interosseux du métacarpe, elle est située profondément, et croisée par les tendons court extenseur et long abducteur du pouce, d'une part; et, de l'autre, par le long extenseur. Pour la découvrir dans l'excavation qui sépare ces tendons, on aurait à diviser la peau seulement et une couche assez épaisse de tissu cellulaire.

L'artère dorsale du carpe et la branche postérieure fournie par la cubitale ont ordinairement un volume trop peu considérable pour exiger quelques précautions particulières dans les opérations. La première est croisée par tous les tendons extenseurs, et traverse la région au-dessous du ligament annulaire postérieur; la seconde, déjà indiquée dans la région précédente, croise obliquement la face postérieure du cubitus, de dedans en dehors et d'avant en arrière, en sorte qu'elle est croisée à son tour par les tendons du cubital postérieur et de l'extenseur du petit doigt.

6°. Les Veines.

Celles qui se dessinent à travers la peau sont, en général, très-volumineuses; leur nombre varie beaucoup, mais, le plus ordinairement, elles se rassemblent en dedans et en dehors pour former deux troncs principaux; l'interne, plus constant et plus volumineux, portait, chez les anciens, le nom de *Salvatelle;* l'externe, qui ne reçoit guère que les veines des deux premiers doigts, constitue la *céphalique du pouce.* La première se continue sous le nom de cubitale, et la seconde sous celui de radiale, derrière l'avant-bras. Autrefois on pratiquait souvent la saignée sur ces veines; mais actuellement il

est rare qu'on y ait recours, à moins que celles du pli du bras ne puissent pas servir à cette opération.

Les veines profondes n'offrent rien de particulier.

7°. Les Lymphatiques.

Passant de la main à l'avant-bras, les vaisseaux sont ici disposés comme dans l'une et l'autre de ces parties, et ne présentent rien de bien important à remarquer.

8°. Les Nerfs.

Quelques filets des nerfs cutanés du plexus brachial viennent se terminer dans la couche superficielle de la face dorsale du poignet, et, comme dans le reste du membre, ces filamens se ramifient autour des veines. C'est aussi dans cette région que la branche postérieure du nerf radial se divise en cordon interne et en cordon externe. En dedans, la branche postérieure du cubital se comporte de la même manière : leurs divers rameaux rampent dans la couche aponévrotique, et croisent la plupart des tendons; en sorte qu'un instrument tranchant pourrait, à la rigueur, les diviser, sans intéresser ces derniers; et comme l'impossibilité d'étendre les doigts pourrait en être la suite, il serait facile de se méprendre sur la nature de ces sortes de plaies.

9°. Le Squelette.

Il est remarquable par le nombre des os et des articulations qui entrent dans sa composition.

Transversalement, on remarque en haut, de dehors en dedans : 1° sur le radius, différentes crêtes qui séparent les gaînes tendineuses : ces crêtes, quelquefois assez saillantes, doivent être notées, afin de ne pas les prendre pour des exostoses; 2° la gouttière que traversent les tendons de l'exten-

seur commun, et qui correspond en dedans à l'articulation radio-cubitale; 3° la tête du cubitus, qui fait naturellement saillie sous la peau, entre le tendon de l'extenseur du petit doigt et celui du cubital postérieur.

Au-dessous des os de l'avant-bras, on rencontre une partie rétrécie, convexe, représentant la face postérieure des os du carpe, et qui réunit la main à l'avant-bras. Supérieurement, cette espèce de *collet* offre une rainure transversale en demi-cercle, à convexité supérieure, qui correspond à l'articulation radio-carpienne. Cette rainure mérite la plus grande attention, quand on ampute le poignet, attendu que, si le couteau tombait au-dessous d'elle, il pourrait s'engager entre les deux rangées des os du carpe, et que s'il pénétrait au-dessus, on s'exposerait à la dénudation du radius et du cubitus. Pour la trouver et arriver sûrement dans l'article, ou plutôt pour pratiquer l'amputation dont il s'agit, divers procédés ont été recommandés. Dans l'un, le chirurgien incise la peau circulairement au-dessous de la ligne transversale inférieure qu'elle présente à la région antérieure, la dissèque, la relève, coupe les tendons, puis emporte la main, en traversant l'articulation, du sommet de l'apophyse styloïde externe à l'interne, et parcourant la rainure indiquée. Dans l'autre, les apophyses anti-brachiales étant reconnues, les tégumens sont divisés en demi-lune à convexité inférieure; on incise les brides celluleuses, et la peau est tirée par un aide; les tendons postérieurs sont, à leur tour, divisés en travers, et, pour désarticuler, la pointe du couteau pénètre dans l'articulation, sous le sommet de l'apophyse styloïde du radius, et fait une incision demi circulaire, en sens inverse à celle qui a été pratiquée sur la peau; on n'a plus alors qu'à former le lambeau antérieur, qui est le principal, en ayant soin d'éviter le pisiforme et la crête du scaphoïde. Dans ces deux procédés,

si on portait l'instrument d'une apophyse styloïde à l'autre, directement en travers, on séparerait les deux rangées des os carpiens; en suivant la ligne courbe indiquée, on évitera toujours cette erreur, soit qu'on commence par le bord radial ou par le côté cubital; cependant il est plus sûr d'agir d'abord sur le côté externe, parce que le scaphoïde est plus incliné sous l'apophyse styloïde du radius, tandis que la pointe de celle du cubitus tombe juste au niveau de l'articulation du pyramidal avec l'os crochu.

Dans un troisième procédé, l'instrument est conduit transversalement à plat, entre les os et les parties molles, au devant de l'articulation radio-carpienne. On commence ainsi par former le lambeau antérieur, qu'on relève; ensuite on incise sur la face dorsale du poignet, comme dans le cas précédent, et la désarticulation s'opère de la même manière que d'après le premier procédé.

La disposition anatomique des parties permet de croire qu'on peut réussir en suivant l'une ou l'autre de ces manières d'opérer. La première, adoptée par *Sabatier*, et suivie par la plupart des chirurgiens anglais, est certainement aussi facile et aussi sûre qu'aucune autre; elle a même l'avantage de former une plaie plus régulière, et de moins exposer les apophyses à rester découvertes; mais il n'est pas toujours possible de couper la peau assez bas pour que les parties molles puissent se réunir par première intention.

La seconde est plus prompte, et, comme on peut donner beaucoup de longueur aux lambeaux, notamment à l'antérieur, il s'ensuit que la réunion immédiate est toujours facile. Il faut dire pourtant que la peau présentant moins de longueur aux angles de la plaie, il lui est plus difficile de recouvrir exactement les os, qui sont, dans cet endroit, plus saillans et plus volumineux qu'au milieu.

Enfin, la troisième, qui appartient à M. *Lisfranc* (1), présente à peu près les mêmes avantages, et peut être aussi suivie des mêmes inconvéniens.

Il faut remarquer encore que, dans le premier procédé, la dissection de la peau, facile sur la face dorsale, exige des précautions sur la face palmaire, à cause de la texture serrée du tissu cellulaire, et que cette raison seule devrait empêcher de commencer l'opération par la partie antérieure, dans la méthode à lambeaux, quand même il y aurait en arrière des parties molles suffisantes pour recouvrir les extrémités osseuses.

Les surfaces articulaires des os de l'avant-bras sont disposées de telle sorte qu'elles représentent une concavité transversale très-profonde, et que leurs apophyses sont séparées par un espace d'environ deux pouces et demi, tandis que, d'avant en arrière, le diamètre du radius n'est que d'un pouce tout au plus; en outre, les ligamens radio et cubito-carpiens étant très-forts, il en résulte que les luxations interne ou externe du poignet doivent être très-rares, et qu'elles ne pourraient être complètes qu'après avoir entraîné la déchirure de nombreuses parties. D'un autre côté, les os du carpe offrant ici une surface convexe assez régulière, il n'est pas facile de comprendre les luxations carpiennes incomplètes dans l'une ou l'autre de ces deux directions; en arrière et en avant, au contraire, le rebord osseux est peu marqué, et les ligamens seuls peuvent opposer quelque résistance aux déplacemens, qui sont d'ailleurs favorisés par les mouvemens naturels de la main. Nous avons déjà dit comment s'opérait la luxation en avant: le déplacement opposé se fait par le même mécanisme; mais il est plus rare, parce que les extrémités osseuses sont moins disposées à glisser dans ce dernier

(1) Coster, *Manuel des Opérations*, etc.

sens, et parce que la main se renverse moins aisément en avant qu'en arrière.

Par la même raison qui fait que la tête du cubitus pourrait se luxer en avant, dans le mouvement de supination forcée, cet os peut aussi se déjeter en arrière, dans la pronation, lorsque la tête du radius est solidement maintenue sur l'humérus.

Nous remarquerons enfin que les deux os de l'avant-bras peuvent être écartés par les mêmes causes que celles qui tendraient à produire les luxations latérales, et que cette espèce de *diastasis* est assez fréquente, même dans la fracture de l'extrémité inférieure des os cubitus et radius.

Quant aux os du carpe, ils présentent trop peu de prise à l'action des puissances externes, leurs ligamens sont trop nombreux et trop serrés, pour qu'ils puissent se luxer les uns sur les autres. Cependant il en est un qui est moins solidement encadré, et dont la tête arrondie est susceptible d'être chassée de la cavité qui la renferme ; c'est le grand os : comme il est plus épais en arrière qu'en avant, c'est toujours dans le premier sens que le déplacement s'opère; du moins c'est ce qu'ont observé *Chopart* et M. le professeur *Boyer*. Parmi les articulations carpo-métacarpiennes, il n'y a que la première qui permette les luxations. En effet, elle est isolée des autres, et ses surfaces sont enveloppées par une espèce de capsule assez lâche pour s'accommoder aux mouvemens du pouce; mais il est presque impossible que l'accident ait lieu en devant, à cause des muscles de l'éminence thénar; en dedans, à cause de la facette de l'os trapèze, qui regarde en dehors et en avant, et qui fait que le mouvement d'adduction peut être porté très-loin, sans que les surfaces s'abandonnent; enfin, directement en dehors, parce que, dans l'abduction, le pouce est bientôt arrêté par l'os métacarpien de

l'indicateur. En arrière et en dehors, au contraire, le premier métacarpien n'est recouvert que par la peau, une couche aponévrotique peu forte et la capsule fibreuse, qui est aussi moins résistante dans ce sens; de plus, les facettes articulaires ont moins d'étendue d'avant en arrière que transversalement, et le mouvement d'opposition est celui que le pouce exécute le plus fréquemment. Il n'y a donc que les tendons extenseurs de ce premier doigt qui opposent quelque résistance à la cause du déplacement. Cette articulation, au reste, est facile à sentir à travers les tégumens, dans le sommet de la fossette située derrière elle : nous aurons d'ailleurs occasion d'y revenir en parlant de la main, pour l'amputation du pouce.

L'articulation du cinquième métacarpien avec l'os unciforme, quoique disposée de manière à permettre quelques mouvemens, n'est pas assez mobile cependant pour que les luxations puissent avoir lieu; mais elle mérite d'être notée, pour les amputations que l'on y pratique. Ses surfaces sont planes et légèrement obliques en dedans; ses ligamens dorsal et palmaire transverses sont forts, et doivent être coupés lorsqu'on suit le procédé de M. *Lisfranc*, avant d'essayer d'écarter l'os, et de faire pénétrer la pointe de l'instrument dans l'article.

Quant aux trois autres articulations, elles sont presque complétement immobiles. Nous devons remarquer que l'extrémité postérieure du second métacarpien est surmontée par deux saillies qui se prolongent en haut pour l'attache des muscles radial antérieur et premier radial externe, et que le troisième présente un prolongement semblable pour le second radial externe, ce qui rendrait la désarticulation plus difficile.

Dans la région dorsale du poignet, les diverses couches organiques sont disposées de la manière suivante : 1° la peau; 2° la couche celluleuse, renfermant les veines et les nerfs

superficiels; 3° l'aponévrose et le ligament annulaire; 4° les branches nerveuses du radial et du cubital; 5° les tendons et leurs toiles synoviales; 6° les artères et les veines profondes; 7° les os et leurs ligamens.

ARTICLE VI.

DE LA MAIN.

La main est comprise entre les limites inférieures du poignet et les racines des doigts; sa forme est irrégulièrement carrée, et, comme tout le reste du membre, elle se trouve divisée par les lignes acromio-digitale et sous-scapulo-digitale, en région antérieure ou palmaire, et région postérieure ou dorsale.

SECTION PREMIÈRE.

RÉGION PALMAIRE.

Plus étendue que la région dorsale, elle se prolonge de quelques lignes, en arrière sur le poignet, et sur l'articulation des doigts en avant; elle présente à l'extérieur : 1° en dehors, une saillie musculaire, dont la pointe se termine au pouce : c'est l'éminence thénar; 2° en dedans, une autre saillie moins large, mais plus longue, qui s'étend en arrière jusqu'à l'os pisiforme : c'est l'éminence hypothénar; 3° en avant, quand les quatre derniers doigts sont rapprochés, trois reliefs formés par la peau, et qui correspondent à l'intervalle des racines digitales; 4° dans la même position, trois rainures qui séparent ces dernières saillies; 5° au milieu, une excavation qui finit en dehors et en arrière de l'indicateur d'une part, et qui se continue de l'autre avec la rainure médiane du poignet : c'est le creux, ou, à proprement parler, la paume de la main; 6° dans ce creux, se remarquent plusieurs lignes assez constantes; l'une prend

son origine à l'extrémité antérieure et externe de la gouttière palmaire, et se bifurque presque immédiatement, de manière que la première de ses branches se contourne en demi-cercle pour circonscrire l'éminence thénar, tandis que la seconde se porte d'abord en travers, et se recourbe ensuite en demi-lune, pour aller se perdre sur la partie postérieure de l'éminence hypothénar; une autre ligne semble naître de l'endroit où se termine la première, c'est-à-dire du poignet, et descend verticalement sur le milieu de la précédente; enfin, une dernière s'étend de l'intervalle qui sépare l'indicateur du médius, à la base du petit doigt, en coupant l'éminence hypothénar en deux portions inégales. Sa convexité regarde en arrière et en dehors, de sorte que, réunie avec la ligne de l'indicateur, elle représente assez exactement un X à branches très-allongées. Chacun de ces trois sillons paraît dépendre de mouvemens particuliers : ainsi, le premier est dû au mouvement d'opposition du pouce, et la ligne qui le forme peut se nommer *ligne du pouce;* le second tient à la flexion des autres doigts, conjointement avec la flexion du pouce lorsqu'on veut embrasser un corps cylindrique, par exemple, et on peut l'appeler *ligne de l'indicateur;* le troisième enfin semble dépendre de l'extension momentanée de l'indicateur, pendant que les autres doigts sont fléchis sur un corps quelconque : c'est la *ligne du petit doigt.* En réunissant la portion transversale de ces deux dernières, on a un sillon qui croise le devant de la main, environ trois lignes en arrière de l'articulation métacarpo-phalangienne, et qu'on pourrait nommer le *sillon métacarpien.* Ces diverses rainures doivent être surtout notées lorsque quelques maladies exigent qu'on fasse des incisions dans la paume de la main. Elles sont traversées ou croisées par un assez grand nombre d'autres lignes secon-

daires qui n'ont rien de fixe, et qui rentrent dans le domaine de la chiromancie.

PARTIES CONSTITUANTES.

1°. La Peau.

Généralement très-épaisse dans toute l'étendue de cette région, elle conserve cependant une certaine souplesse sur l'éminence thénar; partout ailleurs elle est dense, serrée, très-peu extensible; les poils ne s'y développent jamais, et les follicules sébacés n'y ont point encore été observés. Le poli naturel de sa surface est remplacé, chez ceux qui se livrent aux travaux pénibles de la campagne, par des callosités rugueuses qui augmentent plus ou moins son épaisseur, et rendent chez eux les inflammations de cette partie plus dangereuses et plus graves.

Outre les lignes que nous avons indiquées plus haut, on en rencontre un grand nombre d'autres qui tiennent à l'arrangement des papilles du corps muqueux. Ces lignes papillaires sont disposées de telle sorte, que, sur l'éminence thénar, elles forment des courbes dont la concavité regarde le pouce, tandis que, sur l'hypothénar, elles constituent des cercles en arrière, dans sa moitié postérieure, et deviennent presque transversales en avant. Celles du creux de la main divergent en arrivant à l'intervalle des doigts, de manière à recevoir dans leur écartement la convexité du petit groupe de lignes courbes qui avoisinent la racine des appendices digitaux. La peau des cicatrices ne présente rien d'analogue à cette disposition.

2°. La Couche superficielle.

Devant la tête des os métacarpiens et sur l'éminence hypothénar, cette couche est composée d'un tissu cellulaire

filamenteux très-dense, qui unit solidement les tissus profonds à la peau, et dans lequel se voient des vésicules adipeuses en grand nombre, mais non susceptibles d'acquérir un gros volume. Cet arrangement constitue une espèce de coussinet élastique, dont l'épaisseur varie peu, et qui se prolonge sur les doigts. Sur l'éminence thénar, l'élément cellulaire est plutôt lamelleux que filamenteux, d'où résulte une moindre adhérence entre l'aponévrose et la peau; d'où il suit aussi que les inflammations, les abcès, les tumeurs se comportent ici à peu près comme dans tous les autres points du corps, tandis que, dans le reste de la région, la texture serrée des parties fait naître des accidens fort graves. Dans le creux de la main, cette couche est beaucoup plus mince; les filamens, les lamelles sont plus rapprochés, et pour ainsi dire confondus avec l'aponévrose et la peau; il n'y a plus de vésicules graisseuses, et partant plus de coussinet élastique.

3°. L'Aponévrose.

Cette lame, prise dans l'excavation palmaire, comme nous l'avons déjà dit, est d'abord très-forte; ensuite elle s'amincit graduellement en dehors, et n'est plus qu'une simple lame celluleuse sur l'éminence thénar, où elle se perd dans la couche précédente. En se portant vers le bord interne de la main, elle se comporte de la même manière, et donne naissance au petit muscle palmaire cutané. Si on la suit du côté du poignet, on voit qu'elle n'est qu'une continuation du tendon palmaire grêle et du ligament annulaire antérieur du carpe; les fibres divergentes du premier, et transversales du second, quoiqu'assez intimement entre-croisées, se retrouvent encore cependant dans les points où l'aponévrose est le plus forte. En approchant de la partie antérieure de la main, celles du petit radial se rassemblent, et forment les quatre

bandelettes divergentes qui se bifurquent pour embrasser la racine de chaque doigt, en s'appliquant sur les tendons fléchisseurs, ou plutôt, en se confondant avec la gaîne de ces tendons. Celles du ligament annulaire, ou les transversales, deviennent de moins en moins distinctes, à mesure qu'elles avancent, et ne forment bientôt plus que de petits arcs de cercle qui s'appliquent aussi sur les tendons, avant leur arrivée sur la première phalange, et semblent, de cette manière, donner insensiblement naissance aux gaînes tendineuses proprement dites.

L'aponévrose palmaire présente un nombre variable d'ouvertures qui dépendent de ce que ses fibres s'écartent à l'endroit de leur entre-croisement. De ces ouvertures, les unes sont très-petites, et d'autres sont assez larges; elles sont de plus en plus nombreuses et grandes, à mesure qu'on approche des doigts; du tissu cellulaire ou des pelotons graisseux les remplissent, et font communiquer ainsi les parties superficielles avec les profondes. Ces sortes de trous semblent concourir à la production des vives douleurs qui se manifestent à l'occasion des inflammations dans le creux de la main, par l'étranglement que leurs bords doivent exercer sur les parties tuméfiées; et de là la nécessité de débrider de bonne heure dans ces maladies.

4°. Les Muscles.

Les uns appartiennent à l'éminence thénar, les autres à l'éminence hypothénar; la paume de la main renferme aussi les siens.

Les premiers constituent la masse musculaire externe, et sont : 1° le court abducteur qui couvre plus particulièrement l'articulation carpo-métacarpienne du pouce, et qui est fortifié là par le tendon du long abducteur : c'est un de ceux qui résistent le plus fortement aux luxations du premier métacar-

pien en avant; 2° le court fléchisseur et l'opposant, qui empêchent aussi le déplacement dans le même sens et en dedans, non pas en s'appliquant sur l'article, mais bien en agissant sur l'os comme sur un levier du troisième genre; comme ils sont fixés très-loin du point d'appui, ils doivent agir avec beaucoup de force; 3° enfin, l'adducteur, sorte de petit éventail placé en travers, qui agit dans le même sens que les deux derniers, pour s'opposer aux luxations, surtout en dedans : il résiste même encore plus énergiquement, attendu qu'il s'insère à angle droit sur l'os que l'effort tend à renverser.

Les seconds forment la saillie musculaire interne. On y rencontre d'abord, dans la couche cellulaire, le palmaire cutané, étendu sur le quart supérieur de l'aponévrose qu'il fixe à la face interne de la peau, vers le bord cubital de la main : c'est lui qui produit cette petite fossette qu'on remarque en dedans et au-dessous de l'os pisiforme, dans le mouvement d'opposition forcée du pouce et du petit doigt; ensuite, l'adducteur fixé sur l'os pisiforme, et qui semble se continuer avec le tendon du cubital antérieur : aussi, dans l'adduction prononcée du petit doigt, ce dernier est-il fortement tendu; enfin, le court fléchisseur, qui se trouve souvent confondu avec le précédent, et plus profondément l'abducteur, qui est l'un des interosseux palmaires.

Les troisièmes sont les lombricaux, qui ne peuvent être considérés que comme une dépendance des tendons du muscle fléchisseur profond, dont ils favorisent l'action sur les doigts, en s'insérant eux-mêmes sur la face dorsale des premières phalanges; et les deux premiers interosseux palmaires qui ne présentent rien de particulier.

Outre ces divers faisceaux musculaires, tous les tendons fléchisseurs des doigts traversent encore cette région; on trouve par conséquent les quatre cordons du fléchisseur su-

blime, ainsi que ceux du profond, qui tous se portent, en divergeant, vers l'articulation métacarpo-phalangienne, où ils s'engagent dans leurs gaînes. Celui du pouce glisse entre les deux portions du muscle court fléchisseur, et va se porter aussi dans sa coulisse. Sous l'aponévrose, tous ces tendons sont enveloppés en masse et séparément dans une membrane synoviale, semblable en tout à celle dont il a été question en parlant du poignet, et dont elle n'est que la continuation. Cette toile peut être ici le siége des mêmes maladies, faire naître les mêmes dangers, et de plus redoutables encore, à cause de la résistance qu'oppose la membrane fibreuse au gonflement phlegmasique des parties.

5o. Les Artères.

C'est ici que se terminent les artères cubitale et radiale, en formant deux arcades appelées *crosses palmaires*. L'une de ces arcades est superficielle, et placée entre l'aponévrose et la peau; sa convexité regarde en bas, et se trouve à quinze lignes environ au-dessous du ligament annulaire; son extrémité externe se continue avec la radiale, à travers la racine de l'éminence thénar. De ce côté, l'arcade palmaire superficielle est grêle, à moins que l'artère ne donne une branche antérieure plus grosse que dans l'état habituel. En dedans, elle se porte vers la cubitale, dont elle est la continuation, et par conséquent, son volume est plus considérable qu'en dehors; on la trouve immédiatement sur le côté radial de l'os pisiforme, et pour suivre sa direction, au reste, il est facile d'imaginer un demi-cercle de quinze lignes de profondeur, dont les extrémités seraient fixées sur le pisiforme et la crête du scaphoïde. D'après cette disposition, on voit que cette crosse artérielle est très-exposée à l'action des corps vulnérans, et que, si elle était divisée, sa ligature serait ren-

due bien difficile dans le lieu de la blessure, par la texture serrée des tissus. Il faudrait nécessairement, si on voulait opérer sur-le-champ, lier en même tems la radiale et la cubitale; mais il n'est pas toujours utile d'en venir à cette extrémité, l'aponévrose offrant assez de résistance pour que la compression puisse, le plus souvent, arrêter l'hémorragie. C'est de la convexité de cette arcade que naissent les artères digitales, au nombre de quatre principales, qui vont se bifurquer à la base des doigts, dans l'intervalle des bandelettes fibreuses de l'aponévrose ; elle donne, en outre, plusieurs branches assez volumineuses qui vont se ramifier dans les éminences thénar et hypothénar; en sorte que sur toute la face palmaire de la main, la peau et la couche superficielle reçoivent de grosses et nombreuses artères, ou se laissent traverser par ces vaisseaux.

La crosse palmaire profonde forme un arc de cercle moins courbe que la superficielle : sa convexité est un peu tournée en dedans et en arrière; elle est placée entre les tendons des fléchisseurs et les muscles interrosseux ; son extrémité interne vient de l'artère cubitale, dont elle forme la branche profonde. En se séparant du tronc, cette branche s'est engagée à travers l'extrémité postérieure du muscle court fléchisseur du petit doigt, pour arriver derrière les tendons. L'autre extrémité se porte entre les muscles adducteur et court fléchisseur du pouce, dans la partie postérieure du premier espace interosseux, où elle communique avec la radiale, à laquelle elle appartient réellement, et qui fournit aussi profondément deux branches très-grosses aux muscles de l'éminence thénar, le long des bords cubital du premier métacarpien, et radial du second. La convexité de l'arcade palmaire profonde donne quatre ou cinq petits rameaux qui suivent la direction des espaces interosseux, et qui communiquent, près de la

tête des métacarpiens, avec les rameaux de la dorsale du métacarpe; cette crosse fournit en outre en avant, en arrière et par sa concavité, d'autres branches qui s'anastomosent avec les artères superficielles, dorsales, etc., mais qui sont en général d'un petit calibre.

Il résulte de l'arrangement de ces deux arcades, que toutes les artères de la main communiquent largement entre elles, et que la cubitale et la radiale forment une anse très-allongée, double inférieurement, où est sa base, simple à l'avant-bras, où elle se prolonge jusqu'au tronc de la brachiale. Aussi, quand l'une des branches de cette anse est ouverte, ne peut-on arrêter sûrement l'hémorragie qu'en appliquant un fil sur chacun des bouts de l'artère; et, quand elles sont le siége d'un anévrysme spontané, est-il prudent de lier au-dessus et au-dessous de la tumeur.

Nous avons vu dans les mains du professeur *Béclard* une pièce sur laquelle toutes les artères de l'avant-bras et de la main étaient fortement dilatées, en même tems que leurs parois étaient épaissies. Les arcades palmaires représentaient un plexus extrêmement compliqué, puisque toutes les branches avaient le volume d'une plume à écrire; elles étaient tortueuses, ondulées; enfin, leur disposition était exactement semblable à celle de ces larges pelotons variqueux que présente souvent la veine saphène : on peut dire que ces artères étaient hypertrophiées. Il n'est pas besoin de faire remarquer que, chez le sujet sur lequel cette pièce avait été trouvée, la moindre blessure dans la paume de la main eût été suivie d'une hémorragie dangereuse.

6°. Les Veines.

Sur l'éminence thénar, les veines superficielles conservent encore un certain volume; moins grosses sur l'éminence

hypothénar, plus petites encore dans le creux palmaire, elles suivent la distribution de la crosse superficielle, et vont se rendre dans les veines antérieures du poignet.

Les profondes accompagnent tous les rameaux de l'arcade artérielle correspondante, et passent dans les veines radiale et cubitale profondes. Ces vaisseaux n'ont aucun rapport avec les opérations.

7°. Les Lymphatiques.

Les superficiels forment trois ou quatre troncs, qu'on rencontre plus constamment au devant des muscles du pouce, et qui se portent sur la face antérieure du poignet. Les lymphatiques profonds sont accolés aux artères, communiquent avec les superficiels, et se portent également à l'avant-bras.

8°. Les Nerfs.

Quelques rameaux superficiels fournis par le radial se rencontrent sur l'éminence thénar, et les filets de la petite branche palmaire cutanée du médian se distribuent dans la couche celluleuse de la paume de la main. L'hypothénar reçoit les deux branches de terminaison du cubital. Ces deux cordons se séparent au niveau du pisiforme, en dehors duquel leur branche commune est située comme l'artère qu'elle accompagne. Le premier se porte aux deux derniers doigts, appuyé sur les muscles de l'éminence interne, et recouvert par le coussinet graisseux et le muscle palmaire cutané. Dans son trajet, il laisse au moins une branche, quelquefois deux ou trois, sur la partie interne de l'hypothénar. Le second s'enfonce à travers l'extrémité postérieure des muscles opposant et court fléchisseur du petit doigt, en dedans du crochet de l'os unciforme, pour se placer en arcade au devant des muscles interosseux, comme la crosse palmaire profonde. Il semblerait que cette branche

appartient aux muscles, tandis que la précédente se rend plus particulièrement à la peau. Quoi qu'il en soit, il est facile de voir que la saillie cubitale de la main est beaucoup plus abondamment fournie de nerfs que l'externe, et que les maladies doivent y produire des douleurs beaucoup plus vives. Enfin, c'est dans cette région que le médian se termine, en donnant naissance à quatre ou cinq branches volumineuses, qui vont en divergeant se bifurquer à la racine des quatre premiers doigts. Toutes ces branches sont placées sous l'aponévrose, et marchent entre cette lame et les tendons du muscle sublime; avant d'arriver aux doigts, elles ne donnent qu'un petit filet pour chaque muscle lombrical.

9°. Le Squelette.

Il représente une espèce de grillage, concave en travers et d'avant en arrière, formé par la face antérieure des cinq os du métacarpe, qui laissent entre eux des intervalles plus larges qu'en arrière. La concavité transversale du carpe est due à ce que les extrémités postérieures des os sont taillées en autant de petits coins, dont le tranchant serait tourné en avant, et de plus, à ce que la rangée carpienne qui leur correspond est elle-même concave. Sa courbure antéro-postérieure dépend de ses os propres, et tient à ce que le renflement de leur extremité ne porte qu'en avant et sur les côtés; ce qui fait, d'autre part, que les espaces interosseux sont plus larges au milieu qu'en avant et en arrière surtout. Dans ce dernier sens, les os du carpe sont, comme il a déjà été dit, très-solidement fixés; mais leur tête ou leur extrémité antérieure n'est maintenue qu'au moyen du ligament métacarpien transverse, au devant duquel passent les tendons, les nerfs et les artères de l'arcade superficielle, tandis que les muscles interosseux se portent en arrière. Nous reviendrons sur les particularités relatives

à ces os dans la région dorsale, en parlant des amputations de quelques-uns d'entre eux.

Voici l'ordre de superposition des divers organes examinés dans la région palmaire : 1° la peau; 2° la couche superficielle, renfermant l'arcade palmaire cubitale, une partie du nerf cubital et le muscle palmaire cutané; 3° l'aponévrose; 4° les branches du nerf médian; 5° les muscles des saillies interne et externe, les tendons des fléchisseurs, les lombricaux; 6° l'arcade palmaire radiale, la branche profonde du nerf cubital, les muscles interosseux palmaires; 7° enfin, les os.

SECTION II.

RÉGION DORSALE.

Moins compliquée que la précédente, elle offre à l'extérieur, quand les doigts sont étendus et écartés : 1° cinq cordons qui convergent vers le poignet, et sont dus à la tension des tendons extenseurs; 2° trois gouttières qui se dessinent entre ces tendons, et viennent se terminer, en s'élargissant d'une manière remarquable, à l'origine des doigts; 3° en dehors, quand le pouce est dans l'adduction, une saillie qui dépend du premier muscle interosseux dorsal, et derrière laquelle se remarque l'excavation de l'indicateur, dont il a été question à la face dorsale du poignet; 4° dans la partie antérieure de cette fossette, derrière la saillie musculaire, quand le pouce est dans l'abduction et l'opposition, on sent facilement l'extrémité postérieure des deux premiers os métacarpiens, séparés par une échancrure large de plusieurs lignes, au fond de laquelle se trouve l'artère radiale à l'instant où elle pénètre dans la région palmaire pour former la crosse artérielle profonde; 5° en avant, quand la main est fermée, les saillies produites par les têtes métacarpiennes, et dont la plus prononcée supporte le médius.

PARTIES CONSTITUANTES.

1°. La Peau.

Elle diffère peu de celle des régions correspondantes du poignet et de l'avant-bras; son épaisseur est plus grande vers les côtés qu'au milieu du dos de la main; près du bord cubital, des poils abondans la recouvrent, et des follicules sébacés s'y rencontrent en plus grand nombre; en se rapprochant des doigts, elle devient glabre, et présente des rides nombreuses, mais peu profondes, qui sont diversement entre-croisées.

2°. La Couche sous-cutanée.

Cette lame est très-mince et très-souple; on n'y distingue pas ou que peu de cellules graisseuses; ses caractères sont les mêmes qu'au poignet; elle renferme les veines, les nerfs superficiels, etc.

3°. L'Aponévrose.

Le feuillet fibreux du dos de la main est mince, et plutôt celluleux que véritablement aponévrotique; ses fibres sont transversales, et semblent naître du ligament annulaire; en se portant aux doigts, il contracte souvent des adhérences avec les tendons, devient plus épais, plus fort, plus distinct, et se perd en avant dans le tissu cellulaire. Une seconde lame de semblable nature couvre la face postérieure des os et des muscles interosseux. Cette lame profonde se confond avec la superficielle près de l'articulation métacarpo-phalangienne; en arrière, avec les ligamens du carpe, et sur les côtés encore avec l'aponévrose propre : de sorte qu'entre ces deux feuillets, se trouvent les tendons et les nerfs principaux, et que, dans les inflammations et les suppurations, la lame profonde s'oppose au passage de la maladie ou de ses produits dans la paume de la main, tandis que celle qui est superficielle les empêche

pendant quelque tems de faire une saillie visible et circonscrite sous la peau.

4°. Les Tendons et les Muscles.

Les premiers sont au nombre de sept : un pour le pouce, deux pour l'indicateur, deux pour le petit doigt, et les deux autres pour l'annulaire et le médius. Ces divers tendons n'ont pas la même forme ; celui du pouce est étroit et arrondi ; ceux de l'indicateur, celui de l'extenseur propre du petit doigt, sont assez souvent formés de deux bandelettes, qui s'épanouissent sur l'articulation métacarpo-phalangienne, et se confondent avec le tendon que chacun d'eux reçoit de l'extenseur commun ; ceux de l'indicateur, placés l'un derrière l'autre, sont ordinairement épanouis en ruban. Tous ces tendons s'envoient réciproquement des bandelettes par leurs bords, et représentent de cette manière avec les tendons du petit doigt une membrane en forme de patte d'oie sur le dos de la main. Cette disposition explique d'une manière assez satisfaisante la faculté de pouvoir remuer avec plus ou moins d'aisance tel ou tel doigt. Ainsi, l'indicateur, le pouce, le petit doigt, s'étendent, se meuvent très-bien, quoique les autres restent dans la même position, parce que chacun d'eux reçoit plusieurs tendons, dont un au moins ne dépend pas de l'extenseur commun ; les mouvemens du médius et de l'annulaire sont, pour ainsi dire, liés, au contraire, à ceux du petit doigt et de l'indicateur ; et l'extension du quatrième doigt est impossible pendant la flexion du troisième, parce qu'il existe entre leurs tendons des connexions trop intimes.

La toile synoviale qui les tapisse sur leur face antérieure, ne leur forme pas de bourse particulière. Plus mince et moins distincte que celle des tendons fléchisseurs, elle est cependant plus souvent que cette dernière le siége des *nodus*, ou

ganglions synoviaux; *nodus* que nous avons vus plusieurs fois devenir très-gros, s'enflammer, s'ouvrir, et donner naissance à des plaies ou à des ulcères fistuleux. Ces tumeurs peuvent se borner à un seul doigt ou s'étendre à tous, au poignet, et recouvrir ainsi tout le dos de la main : portées à ce degré, si elles s'enflamment, il est rare qu'elles guérissent sans accidens graves; assez souvent même on est forcé d'amputer le membre. Cependant nous connaissons un étudiant en médecine qui portait une maladie semblable depuis longtems; la plupart des bosselures qu'elle formait se sont abcédées; plusieurs ont été ouvertes avec le bistouri sur le poignet, la racine du pouce, le métacarpe, etc. Des sangsues ont été appliquées en grand nombre, à plusieurs reprises; toute la partie ne formait plus qu'une masse spongieuse, depuis le quart inférieur de l'avant-bras jusqu'au milieu des doigts. Plusieurs chirurgiens du premier mérite avaient pensé à l'amputation; le jeune homme y était à peu près décidé, lorsque nous lui recommandâmes les résolutifs et l'emploi d'un bandage compressif très-exactement appliqué; l'amélioration s'est promptement manifestée, et maintenant la guérison est presque complète : il ne reste plus qu'un petit point fistuleux, d'où il suinte chaque jour une gouttelette de liquide synovial sur la face postérieure du poignet.

Les seconds ou les muscles sont les quatre interosseux dorsaux, parmi lesquels on distingue surtout le premier, d'une part, à cause de son volume, et de l'autre, parce que l'artère radiale le traverse en arrière. Les autres remplissent plus ou moins exactement les espaces interosseux, et leur extrémité postérieure se laisse aussi traverser par une artère : c'est la perforante postérieure, qui va communiquer avec l'arcade palmaire profonde.

5°. Les Artères.

La radiale seule mériterait ici quelque attention, si elle entrait davantage dans cette région; mais comme elle ne fait qu'y arriver pour s'engager aussitôt dans la face palmaire, en traversant la partie la plus reculée du premier espace interosseux, nous ne pensons pas devoir nous y arrêter plus long-tems. Nous ferons remarquer seulement que ses rapports sont relatifs à l'articulation du trapèze avec le premier métacarpien; de manière que, dans l'extirpation de ce dernier, elle est presque toujours divisée, et qu'à la rigueur cependant il serait possible de l'éviter, en prenant la précaution de ne pas écarter le tranchant du bistouri de l'os qu'on veut enlever. Les autres artères du dos de la main sont fournies par la métacarpienne transverse, qui donne elle-même les interosseuses dorsales et les perforantes antérieures et postérieures. La branche postérieure de la cubitale vient s'anastomoser avec la métacarpienne, et toutes deux sont immédiatement appliquées sur le feuillet profond de l'aponévrose. Il est rare qu'aucune de ces branches soit assez volumineuse pour exiger quelque précaution pendant les opérations chirurgicales.

6°. Les Veines.

Les profondes suivent les artérioles qui viennent d'être indiquées; les autres ou les veines sous-cutanées sont très-grosses et en nombre variable. Celles des deux premiers doigts se réunissent pour former la céphalique du pouce; celles des trois derniers se rassemblent en général en dedans, et donnent naissance à la salvatelle. Ces veines sont renfermées dans la couche celluleuse superficielle; et, comme il est rare que cette couche acquière une grande épaisseur sur le dos de la main, on pratique quelquefois la saignée sur le mé-

tacarpe, quand on éprouve trop de difficultés au pli du bras. Cette opération s'exécute alors avec d'autant plus d'assurance, qu'il n'y a ni artères ni nerfs importans à ménager, et que les tendons seuls méritent quelque attention.

7°. Les Lymphatiques.

Ils sont en petit nombre, et se contournent bientôt sur les bords de la main, pour se continuer avec ceux de la face palmaire. Il n'y a pas de ganglions connus dans cette région, non plus que dans la précédente et au poignet.

8°. Les Nerfs.

En dehors, on rencontre le radial, dont l'une des branches se ramifie sur le pouce et l'os métacarpien qui le supporte, tandis que l'autre se bifurque de nouveau pour se rendre à l'indicateur et au médius. En dedans, se voit la branche postérieure du cubital, disposée de la même manière que celle du radial, et qui se porte aux deux derniers doigts. Ces nerfs pénètrent entre les tendons et les deux lames aponévrotiques; ils semblent appartenir au système sensitif.

9°. Le Squelette.

Le squelette de la région qui nous occupe comprend tous les os du métacarpe. Lorsque ces os sont réunis, ils représentent une espèce de grillage, comme à la face palmaire, mais avec cette différence que les branches en paraissent moins écartées, et cela parce que les os sont plus larges en arrière qu'en avant. Il faut dire aussi que ce grillage est convexe, au lieu d'être concave. Le premier os métacarpien étant plus court, plus épais, plus mobile, et mieux matelassé par les muscles que tous les autres, il en résulte qu'il ne peut que difficilement être fracturé; mais il est assez souvent affecté de carie, de nécrose, ou d'autres maladies qui en exigent l'extirpation.

On a proposé un grand nombre de procédés pour pratiquer cette opération ; mais il en est trois qu'on suit plus généralement. Dans l'un, on fait partir deux incisions du point où s'insère le muscle long abducteur, pour les conduire l'une en avant, l'autre en arrière, et les réunir en dedans de la racine du pouce : après quoi, l'os est facile à désarticuler.

Dans un autre, le bistouri est d'abord enfoncé de dehors en dedans, et de la face dorsale vers la face palmaire, à travers la racine de l'éminence thénar, pour former un lambeau qu'on prolonge jusqu'au-delà de l'articulation métacarpo-phalangienne, et qu'on relève afin de pénétrer dans l'article par sa partie externe, et d'enlever l'os en rasant son côté cubital.

Dans le troisième, on porte le bistouri, son tranchant étant tourné en arrière, du milieu de la commissure du pouce et de l'indicateur jusqu'à l'os trapèze, en glissant sur le premier métacarpien ; on désarticule alors, et l'on termine l'opération en formant le lambeau externe.

L'état pathologique des parties forcera sans doute, dans certains cas, à mettre en pratique un de ces procédés plutôt que les autres ; mais, dans les circonstances où le chirurgien pourrait choisir celui qu'il préfère ordinairement, voici ce que la disposition anatomique apprend sur les avantages et les inconvéniens respectifs de ces modes opératoires : Dans le premier, les incisions sont plus régulières ; il est facile d'éviter l'artère radiale, et les lambeaux s'adaptent plus exactement, attendu qu'ils ne sont divisés que sur un de leurs bords ; mais la désarticulation est assez difficile et quelquefois même très-longue, parce qu'on ne peut pas assez incliner l'os dans l'adduction pour le luxer. La plaie se prolongeant nécessairement derrière l'article, les lambeaux sont

trop minces dans ce sens, et les surfaces ne peuvent pas toujours être convenablement recouvertes.

Dans le second, le lambeau est plus promptement formé; on entre plus facilement dans l'articulation; les artères peuvent également être évitées; les surfaces articulaires seront mieux recouvertes : mais le lambeau est souvent inégal, et il n'est pas toujours possible de lui donner assez d'épaisseur.

Dans le troisième, on rencontre à peu près tous les avantages des deux autres, sans y trouver leurs inconvéniens. En effet, ce procédé est facile, sûr et prompt. Il faut se rappeler seulement qu'en poussant trop l'instrument en arrière, on couperait l'artère radiale, et qu'il est facile de pénétrer entre les os trapézoide et trapèze; ce qui ferait que ce dernier serait le plus souvent enlevé en même tems que l'os du métacarpe; mais cette méprise, qui n'entraînerait d'ailleurs que de légers accidens, ne sera pas commise, si on a le soin de porter la pointe du bistouri obliquement en dehors, pour couper la capsule articulaire, lorsqu'on est arrivé vis-à-vis de la terminaison du long abducteur du pouce, en même tems qu'on cherche à luxer l'os en dedans. Ce procédé, conseillé par M. *Lisfranc*, nous paraît mériter la préférence.

Les quatre derniers os métacarpiens ayant plus de longueur et moins de mobilité que le premier, il en résulte qu'ils peuvent se fracturer assez souvent, surtout par cause directe. Par exemple, quand la face palmaire est appliquée à plat sur un plan solide, si quelque corps extérieur vient la presser assez fortement, leur courbure naturelle tend alors à s'effacer, et ils se brisent dans leur partie moyenne. Les fractures par cause indirecte, quoique rares, ne sont pas non plus impossibles. Nous avons vu un porteur d'eau,

qu'un charretier avait assez fortement tiré par les doigts indicateur et médius pour lui fracturer le troisième métacarpien.

Tous ces os peuvent être amputés dans leur continuité, lorsque leur tête est désorganisée, ou même pour une simple maladie du doigt, quand on veut faire disparaître l'épaisseur gênante de cette tête.

Lorsqu'on pratique cette opération, il importe de traverser constamment la main, de la face dorsale vers la face palmaire : d'abord, parce qu'en arrière les os sont faciles à sentir sous la peau; ensuite parce qu'étant plus larges dans ce sens qu'en avant, on est plus sûr de faire partir les deux incisions du même point, et de les réunir sur la face antérieure, de manière à n'avoir qu'une division simple, et qui puisse se cicatriser par première intention.

Quoiqu'à la rigueur il soit possible de séparer chacun des quatre derniers os du métacarpe dans leur articulation postérieure, on voit cependant que l'opération doit être très-difficile, principalement pour les deux du milieu, qui sont encadrés d'une manière plus serrée encore entre les autres. Si on voulait amputer ainsi celui qui supporte le doigt indicateur, il faudrait se rappeler que son extrémité postérieure reçoit deux tendons, et que sa surface articulaire est légèrement oblique en dehors; ce qui obligerait à porter le couteau entre le médius et le second doigt.

Pour le cinquième, l'opération n'est pas beaucoup plus difficile que pour le premier, et les mêmes procédés y ont été appliqués; comme le quatrième repose aussi sur la face antérieure de l'os crochu, en adoptant la troisième manière de faire indiquée pour le pouce, on n'a pas à craindre la même méprise relativement aux os du carpe. Ce procédé nous paraît encore mériter la préférence, à moins de quelques circonstances

partieulières. En le suivant, il sera toujours facile d'avoir un lambeau d'une épaisseur eonvenable, pourvu qu'on ait le soin, le bistouri étant tenu la pointe en haut et le tranchant en arrière, d'incliner le manche de cet instrument vers le pouce, afin que l'ineision antérieure aille se terminer sur l'origine de la ligne médiane de la paume de la main, tandis que l'ineision dorsale doit tendre à se prolonger vers la tête du eubitus. De cette manière, la totalité de l'éminence hypothénar sera conservée, et la pointe du bistouri pénétrera facilement entre les surfaees articulaires, qui sont légèrement inclinées en dedans et en arrière. M. *Lisfranc* recommande ici un procédé qui est le même, pour le fond, que eelui que nous avons indiqué en second lieu pour la désarticulation de l'os métacarpien du pouce, mais qui, sur le eadavre, nous a toujours paru plus diffieile et plus eompliqué que le précédent. Nous pensons qu'on devrait y avoir recours seulement dans les cas où on se déciderait à faire l'extirpation de l'os métacarpien, sans enlever le doigt qu'il supporte, eomme M. *Roux* l'a fait une fois avec suecès. Au reste, de quelque manière que le chirurgien s'y prenne pour pratiquer cette amputation, il sera toujours facile de reconnaître l'articulation à l'extérieur, en longeant avec l'extrémité du doigt le bord postérieur interne de l'os que l'on veut enlever; en effet, la première saillie qui se rencontrera en arrière est celle qui résulte de l'union de sa tête postérieure avec l'os eunéiforme. Il eonvient de faire remarquer, avant d'abandonner ce point, qu'en suivant le conseil de M. *Lisfranc* pour l'amputation dans l'article du cinquième os métacarpien, les deux arcades artérielles du devant de la main pourraient être ménagées, tandis que, par les autres proeédés, elles seraient presque certainement divisées; mais comme l'application des ligatures ne présenterait pas de diffieultés partieulières.

nous ne croyons pas que ce léger accident puisse changer en rien les suites de l'opération, et qu'il doive être comparé aux inconvéniens qui résulteraient de la multiplicité des incisions qu'exige le premier.

L'arrangement des diverses couches du dos de la main est si simple, qu'il est presque inutile de l'indiquer de nouveau. Ainsi, on trouve : 1° la peau; 2° les couches celluleuses et les veines; 3° une lame aponévrotique et quelques filets nerveux; 4° les tendons extenseurs, les branches nerveuses du radial et du cubital, la toile synoviale; 5° un second feuillet fibreux et les artères; 6° enfin, les os et les muscles interosseux.

ARTICLE VII.

DES DOIGTS.

Placés parallèlement les uns aux autres, coniques et plus déliés dans l'enfance et chez les femmes; cylindroïdes chez la plupart des hommes, tous les doigts sont loin d'avoir la même longueur. Le médius est le plus long de tous; l'indicateur et l'annulaire se terminent sur la même ligne, quoique en réalité l'indicateur soit plus court, attendu que son métacarpien est plus long; le petit doigt se termine au niveau de la dernière articulation de l'annulaire, et le pouce à quelques lignes en arrière de la première articulation phalangienne de l'indicateur. L'articulation phalangienne du pouce est exactement sur la même ligne que l'articulation métacarpo-phalangienne de l'indicateur, et cette particularité est une des plus importantes à noter, quand on veut pénétrer dans ces articulations.

SECTION PREMIÈRE.

RÉGION PALMAIRE DES DOIGTS.

Sur cette face, les doigts présentent un assez grand nombre

de sillons qu'il est utile de bien connaître : il en existe un seul au devant de chacune des dernières articulations phalangiennes, et, en incisant perpendiculairement sur lui, on tombe environ une ligne en arrière de l'article. Il y en a plusieurs, mais deux surtout au devant des articulations moyennes. Parmi ceux-ci, le postérieur est le plus constant; c'est lui qui répond à l'article, et qui permettrait de tomber tout au plus une demi-ligne en arrière. Une rainure du même genre se voit à la réunion des doigts avec la face palmaire de la main; mais cet autre sillon n'a plus les mêmes rapports avec les articulations que les précédens. C'est à près d'un pouce dans la région antérieure de la main, que se rencontre l'union métacarpo-phalangienne des doigts; il faut néanmoins en excepter celle du pouce, au devant de laquelle on remarque un sillon disposé comme aux jointures moyennes. On tomberait au reste d'une manière certaine sur l'articulation métacarpo-phalangienne du pouce, en prolongeant sur sa base, lorsqu'il est dans l'abduction forcée, une ligne parallèle à la direction du doigt indicateur.

Entre ces diverses rainures, on remarque aussi quelques rides qui tiennent au plissement de la peau, et qui sont parallèles à la direction des doigts.

PARTIES CONSTITUANTES.

1°. La Peau.

Cette membrane est lisse, ferme, très-épaisse, dense, serrée, glabre, et sa couleur est peu foncée. On n'a pas examiné jusqu'ici si elle avait des follicules sébacés; mais, comme nous avons acquis la conviction que sur les autres parties du corps les pustules varioliques avaient le plus souvent ces organes pour siége (1), et comme il se développe des bou-

(1) Voyez *Archives générales de Médecine*. Cahier de Juillet 1825.

tons de petite-vérole sur le devant des doigts, nous sommes portés à croire que ces follicules y existent réellement. Cette membrane est couverte d'une innombrable quantité de lignes papillaires, qui affectent des directions variées, mais qui ont en général, sur la pulpe, la forme d'autant de petits cercles elliptiques.

2°. La Couche sous-cutanée.

Sur la partie antérieure du corps de chaque phalange, cette couche forme un coussin élastique très-remarquable, et dont l'épaisseur varie suivant les sujets, sans jamais sortir cependant de certaines limites même assez bornées. Ce coussinet est toujours plus épais sur la phalangette, qu'il dépasse de quelques lignes en formant la pulpe des doigts; il est composé de filamens fibro-celluleux qui semblent s'être détachés de la peau pour s'entre-croiser un grand nombre de fois entr'eux, et former ainsi une infinité de petits compartimens, dans lesquels les vésicules adipeuses se trouvent emprisonnées : ces vésicules sont fines, ne disparaissent jamais en totalité, et ne deviennent non plus jamais assez grosses pour déformer les doigts. Quand elles s'affaissent en partie chez les sujets maigres, les doigts s'aplatissent, et leurs articulations paraissent plus saillantes; si elles se distendent, au contraire, ils s'arrondissent, et les sillons articulaires deviennent plus profonds. C'est au mélange de vésicules cellulo-graisseuses avec des filamens fibreux, que cette couche doit son élasticité, son peu d'extensibilité. Son union avec la peau est intime; avec la gaîne fibreuse des tendons, elle n'est pas beaucoup moindre. Il faut ajouter que tous les nerfs, ainsi que les vaisseaux, la parcourent, et s'y distribuent même. Devant les articulations, le tissu fibreux existe seul, et fixe la peau d'une manière très-solide sur les coulisses tendineuses; à l'extrémité libre des doigts, la subs-

tanee pulpeuse s'attache directement à l'os; en arrière des dernières rainures transversales, elle forme la partie élastique antérieure du creux de la main.

Il résulte de cette disposition anatomique, que les phlegmasies aiguës doivent se développer aisément dans cette couche, puisqu'elle renferme du tissu cellulaire et beaucoup de vaisseaux; que les inflammations doivent produire des douleurs extrêmement vives, en raison de la densité du tissu, des nerfs qui s'y ramifient, et de la résistanee que la couche cutanée doit apporter au gonflement. Qu'on suppose en effet une piqûre d'aiguille, et que l'instrument ait traversé la peau, si la couehe celluio-graisseuse s'enflamme, les élémens que la maladie tend à gonfler, se trouveront pressés entre deux articulations, d'une part, et de l'autre, entre la gaîne fibreuse et la peau; ils seront ainsi comme étranglés, et d'autant plus fortement serrés que la phlegmasie sera plus vive : aussi est-il reconnu que, pour faire cesser les douleurs quelquefois atroees eausées par les panaris, le meilleur moyen consiste à pratiquer de profondes incisions sur la face palmaire du doigt enflammé. Que l'inflammation soit plus avaneée, et que le panaris ait déjà produit du pus, l'espèce de sac dans lequel ce fluide sera foreé de se rassembler, reneontrant de tous côtés une résistance extrême, à eause de l'épaisseur de la peau, on eonçoit que l'inflammation se reportera dans le reste du doigt, dans la main, l'avant-bras même, et de là tous les dangers de ne pas débrider eonvenablement dès le principe dans cette maladie. S'il est trop vrai de dire que le panaris qui a son siége dans eette couehe, soit une maladie grave, il faut bien se garder de le confondre avec l'espèce de *mal d'aventure* ou de *tourniole* qu'on a nommée panaris de la première espèce, et qui n'est qu'une simple phlegmasie du corps muqueux de la peau. En effet, celui-ci n'est jamais

inquiétant, et ne mérite attention qu'en raison de la tendance continuelle du pus à décoller l'épiderme au loin, et surtout autour de l'ongle; particularité qui dépend de la grande épaisseur de la couche épidermique sur les doigts, et qui exige, si l'on veut arrêter le mal, qu'on enlève de bonne heure toute la cuticule ainsi décollée, afin de mettre à nu la surface malade.

3°. Les Gaînes tendineuses.

Ces coulisses remplacent ici l'aponévrose palmaire, dont elles ne sont pour ainsi dire qu'une modification. Les bandelettes de terminaison de cette dernière, en effet, se continuent d'une manière évidente avec leurs fibres longitudinales, et les petits arcs de cercle qui forment la plus grande partie de la gaîne, semblent n'être que la suite des fibres transversales de l'aponévrose. Ces canaux sont complétés, en arrière, par la face antérieure des phalanges; leur coupe transversale a la forme d'une ellipse, dont le petit diamètre a moins d'étendue sur les articulations que devant le corps des phalanges; leur moitié antérieure ou fibreuse est principalement formée de courbes transversales; des fibres très-fortes et très-rapprochées forment une couche très-épaisse, et dont les bords sont fixés sur les côtés de la partie osseuse. Cette lame est moins épaisse au devant des articulations, surtout de la moyenne, que dans l'intervalle de ces brisures : il n'est pas rare de voir entre leurs fibres de petits écartemens qui font communiquer l'intérieur de la gaîne avec la couche précédente, et par lesquels s'engagent, de l'une dans l'autre, ou de petits pelotons graisseux, ou quelques prolongemens de la membrane synoviale des tendons; c'est aussi par ces ouvertures, que les inflammations dont il a été question plus haut, se transmettent à la tunique séreuse de la gaîne, et que cette dernière peut s'échapper lorsqu'elle est enflammée, de manière à s'étran-

gler, et à faire naître des douleurs extrêmement violentes. C'est ainsi, du moins, que quelques personnes expliquent les souffrances aiguës de certains malades affectés de panaris de la troisième espèce, qu'on suppose avoir leur siége dans la coulisse tendineuse même. Lorsque ces gaînes ont dépassé la troisième articulation, leur tissu se raréfie, et elles se confondent avec la pulpe et le périoste : leur intérieur est tapissé par une véritable membrane synoviale qui ne communique point avec celle des articulations. En arrivant à la paume de la main, cette membrane se fond dans la toile fibro-celluleuse qui enveloppe les tendons fléchisseurs, ou plutôt elle forme une sorte de cul-de-sac au devant du ligament métacarpien transverse, et constitue de cette manière une petite poche allongée qui n'a point d'ouverture, et dont les fonctions, ainsi que les maladies, sont jusqu'à un certain point indépendantes de celles des autres organes du même genre. Il convient de remarquer qu'au devant de toutes les articulations, et notamment de celles du métacarpe avec les phalanges, ces gaînes sont entièrement fibreuses ; ce qui tient à ce que le ligament transverse en forme ici la moitié postérieure, tout en recouvrant la surface articulaire.

4°. Les Tendons.

Chaque coulisse en renferme deux, excepté celle du pouce, qui n'en reçoit qu'un. Ces tendons sont disposés de manière que celui du muscle sublime, d'abord appliqué sur l'autre, se divise graduellement pour former deux bandelettes qui s'écartent assez pour laisser passer le profond : d'où il suit qu'avant cette division, le premier est concave sur sa face profonde, tandis qu'après, c'est sa face superficielle qui offre une gouttière. Enfin, les deux bandelettes retournées et rapprochées au-dessous, s'attachent en avant et sur les côtés de la

seconde phalange, en se confondant avec le périoste et la gaîne fibreuse. Le tendon du muscle profond, au contraire, ne se termine que sur la face antérieure de la phalangette; mais il s'en détache une lame fibreuse plus ou moins forte, et aplatie transversalement, qui se fixe sur la première phalange, tout en lui permettant néanmoins de se mouvoir librement. Cette bandelette, appelée *falciforme* par quelques anatomistes, pourrait expliquer la facilité que conservent les personnes, auxquelles les deux dernières phalanges ont été amputées, de fléchir néanmoins la première, quand même les bouts des tendons ne se seraient pas confondus, par l'effet de l'inflammation, dans le lambeau relevé sur l'extrémité du moignon. Les chirurgiens qui ont conseillé l'amputation dans l'articulation métacarpo-phalangienne, alors que le mal aurait permis d'opérer dans la jointure du milieu du doigt, avaient sans doute oublié cette particularité anatomique, quand ils ont avancé que la phalange conservée ne pouvait que nuire, puisqu'elle devait nécessairement rester immobile. Il en est probablement de même de ceux qui ont proposé de faire plusieurs incisions profondes sur la face palmaire de cette phalange, dans le but de déterminer l'adhésion du tendon aux parties qui l'entourent, pour amputer plus tard la phalangine et la phalangette seulement.

Le pouce n'a point de tendon fléchisseur sublime, d'où il suit que les mouvemens de sa première phalange sont plus bornés qu'aux autres doigts. Au reste, tous ces tendons sont d'une texture très-serrée; leurs fibres, presque toutes parallèles, sont très-fortement rapprochées; revêtus par la membrane synoviale qui tapisse leur gaîne, ils sont blancs, lisses et presque inertes : aussi, dès qu'ils restent quelque tems en contact avec l'air, ils se nécrosent et deviennent corps étrangers. Il en est de même quand l'intérieur de leur gaîne suppure, on

du moins alors ils se soudent avec les autres tissus, et les doigts restent immobiles.

5°. Les Artères.

Chaque doigt en présente deux principales; ces deux artères, nommées collatérales, sont disposées de la manière suivante : au moment où les troncs les plus remarquables de l'arcade palmaire superficielle arrivent vis-à-vis de l'intervalle qui sépare la tête des os métacarpiens, ils se bifurquent, et les deux branches de cette bifurcation se portent immédiatement sur les côtés des deux doigts correspondans; chacune d'elles alors se place sur le côté de la gaîne tendineuse, qu'elle touche presque immédiatement, quoique enveloppée dans la couche superficielle; près de l'extrémité libre des doigts, les deux artères de chacun d'eux se contournent l'une vers l'autre, et s'anastomosent en formant une anse ou une arcade dans la pulpe digitale. Dans leur trajet, ces branches donnent beaucoup de petits rameaux à la couche cellulo-graisseuse, dans laquelle elles finissent par se distribuer en entier; elles sont très-grosses relativement aux organes qui les reçoivent, et tout le monde sait, en effet, que le système artériel des doigts est très-riche. Cependant on peut se dispenser d'en faire la ligature dans les amputations de ces parties, parce qu'il est, en général, facile de les comprimer assez exactement pour éviter l'hémorragie. Elles sont toujours situées derrière les nerfs collatéraux, et de telle sorte qu'un instrument tranchant pourrait diviser transversalement la face palmaire du doigt jusqu'à sa coulisse tendineuse, sans les atteindre; il en résulte aussi que ces vaisseaux ne seront blessés que dans les incisions faites sur le côté, soit en travers, soit parallèlement à l'axe des doigts; enfin, que dans les amputations métacarpo-phalangiennes, deux liga-

tures seulement seront nécessaires, soit que la division des tissus ait compris le tronc artériel lui-même avant sa bifurcation, soit, au contraire, que l'instrument n'ait agi que sur l'une de ses branches, de chaque côté.

Quelques artérioles se distribuent encore à la face palmaire des doigts; ce sont des rameaux de terminaison des branches fournies par l'arcade palmaire profonde; mais elles ne sont importantes que sous le rapport de la nutrition des organes.

6°. Les Veines.

Il y en a autant que d'artères : les unes accompagnent les collatérales, et sont assez volumineuses; on peut les appeler superficielles, puisqu'elles sont dans la couche sous-cutanée; les autres, plus petites, à peine distinctes, suivent les rameaux artériels de l'arcade profonde, et forment les racines de la veine radiale, collatérale de l'artère de ce nom.

7°. Les Lymphatiques.

Un ou deux de ces vaisseaux se rencontrent de chaque côté des doigts; ils accompagnent les artères ou les canaux vasculaires sanguins en général, et n'ont rien de bien essentiel à remarquer pour l'objet qui nous occupe.

8°. Les Nerfs.

Exactement distribués comme les artères collatérales au devant desquelles ils sont placés, les nerfs palmaires des doigts sont tous fournis par le médian et le cubital. Le premier donne au pouce, à l'indicateur, au médius, et l'une de ses branches suit aussi le bord radial de l'annulaire, à l'extrémité duquel elle s'anastomose, en arcade renversée, avec le cubital, qui fournit de plus au petit doigt. Comme ces branches extrêmement grosses sont placées au devant des vaisseaux, il en

résulte qu'elles peuvent être atteintes sans que les artères soient blessées; elles se ramifient et se perdent en entier dans la couche élastique sous-cutanée et dans la peau; ce qui porterait à croire que tous ces nerfs appartiennent au système sensitif : aussi les doigts sont-ils doués d'une sensibilité remarquable et qui constitue la plus belle de leurs fonctions. Cette grande quantité de filets nerveux répandus dans les deux premières couches de la face palmaire des doigts, facilite, d'un autre côté, l'explication des douleurs déchirantes dont il a été parlé plus haut.

9°. Le Squelette.

Nous remarquerons seulement ici la face antérieure des phalanges et de leurs articulations. Tous ces petits os sont légèrement concaves en travers et suivant leur longueur; ce qui fait que, dans les amputations, il est toujours facile de tailler un lambeau assez large et assez épais sur la face palmaire des doigts. Toutes les articulations sont un peu renflées, en travers pour les deux dernières, d'une manière arrondie pour la première : d'où il suit que, si on amputait la première ou la seconde phalange, en commençant par tailler un lambeau de dedans en dehors sur la face palmaire, comme le recommande M. *Lisfranc*, le chirurgien devrait avoir l'attention d'arrêter la base de ce lambeau au niveau du pli que nous avons remarqué à l'extérieur, et de ne pas reporter son bistouri en arrière, plus loin que le milieu de la première saillie qu'il rencontrera en remontant de l'extrémité libre vers la racine de l'organe; que, dans un autre procédé conseillé par le même auteur, et qui consiste à tomber directement sur l'article, on devra aussi se garder avec beaucoup de soin de porter l'instrument derrière cette saillie, parce qu'alors l'espèce de collet sur lequel on arrive, en imposerait au chirur-

gien qui pourrait chercher long-tems avant de reconnaître son erreur. Le pli de la peau est encore un guide sûr pour ne pas omettre cette méprise; mais il ne faut pas oublier que le seul sillon qui se voit derrière la pulpe digitale, conduirait directement sur le rétrécissement en question, si on n'incisait pas une ligne environ plus en devant, puisque l'articulation est effectivement un peu plus antérieure; que, pour l'union des deux premières phalanges, c'est toujours la rainure la plus reculée de celles qui se trouvent au devant de l'article, qu'il faut bien se rappeler, et que cette rainure est rarement à plus d'une demi-ligne en arrière ou en avant de l'articulation.

Quant à la jointure postérieure, on la trouverait en suivant la direction d'une ligne légèrement courbe, à convexité antérieure, et dont les extrémités tomberaient derrière l'indicateur et le petit doigt, à trois lignes environ en avant de la rainure transversale de la main. Mais, comme on ne pénètre point dans cette articulation par la face palmaire, nous renvoyons, pour ce qui la concerne, à la partie dorsale.

SECTION II.

FACE DORSALE DES DOIGTS.

Cette face est plus longue que l'antérieure, attendu que dans cette dernière, la paume de la main se prolonge, comme nous l'avons vu, sur le tiers postérieur de la première phalange. Elle présente à l'extérieur, les doigts étant étendus, la terminaison des trois gouttières indiquées en parlant du dos de la main; gouttières qui, en réunissant les faces dorsale et palmaire, forment un bord mince et concave, qu'on peut nommer *commissure des doigts*. Entre ces gouttières, se remarquent des reliefs dus à la continuation des tendons extenseurs. Pendant la flexion, il existe trois saillies anguleuses très-prononcées pour chaque doigt, et qui corres-

pondent aux articulations, mais de telle sorte, que c'est toujours la phalange antérieure qui a glissé sur la postérieure, et que la tête de cette dernière proémine réellement seule sous la peau; ce qu'il importe de remarquer pour la pratique des amputations. Dans toutes les positions, mais mieux dans la demi-flexion, la face digitale postérieure présente beaucoup de rides transversales, peu marquées sur le corps des phalanges, mais toujours trè-distinctess aux environs des articles. On peut presque constamment trouver trois de ces sillons sur chaque articulation; l'un en avant, l'autre en arrière, et le troisième au milieu. Le dernier est en général le plus profond, et c'est à deux lignes au devant de lui que l'incision doit être faite, si on ne peut découvrir l'antérieur, pour pénétrer dans la jointure. Il convient de noter cependant que cette disposition n'a pas lieu pour les articulations métacarpo-phalangiennes.

PARTIES CONSTITUANTES.

1°. La Peau.

Inégale, plissée, supportant un groupe de poils chez l'homme adulte, sur le corps des deux premières phalanges, renfermant quelques follicules sébacés distincts, plus colorée, plus souple, plus extensible, cette membrane est beaucoup moins épaisse, moins dense et moins serrée qu'à la face palmaire; elle ne diffère guère, autrement que par ses replis, de celle du dos de la main. En arrivant près de l'ongle, elle se replie d'abord sur sa racine, dans l'étendue d'une ligne et demie environ ou deux lignes, et lui forme de cette manière une espèce de *matrice*, qu'on ne doit pas manquer de couper perpendiculairement, et en suivant le contour de cette production cornée, lorsqu'on veut faire l'arrachement de celle-ci; en prenant cette précaution en effet, les douleurs cruelles que

produit ordinairement cette petite opération sont beaucoup moindres. Ensuite, les tégumens se glissent sous les bords de cette plaque inerte, et viennent se continuer sous son bord libre, avec la peau de la pulpe des doigts; sa texture, au reste, est ici beaucoup plus serrée; le derme adhère presque immédiatement à l'os, et c'est plus particulièrement l'épiderme qui enveloppe la racine de la couche cornée; or, comme c'est entre ces deux lames que le pus ou le fluide morbide, quel qu'il soit, s'accumule dans les inflammations appelées tourniolles, il est tout simple que la chute de l'ongle s'ensuive.

2°. La Couche sous-cutanée.

Tout-à-fait différente aussi de celle de la face palmaire, cette lame n'est que la continuation de la couche cellulense du dos de la main. Dans le point où nous l'examinons, il s'y développe quelquefois des cellules graisseuses d'un certain volume; sur les articulations, ses lames se réunissent, se serrent et se transforment souvent en une sorte de bourse muqueuse; en approchant de l'ongle, elles deviennent plus denses, et se confondent avec le périoste et la peau. Les veines et les filets nerveux rampent entre elles, et les maladies dont cette couche peut être le siége se comportent sur la face dorsale des doigts, comme elles le feraient à la face correspondante de la main, de l'avant-bras, etc.

3°. L'Aponévrose.

Il n'y en a pas, à proprement parler; cette lame est confondue avec les tendons.

4°. Les Tendons.

Ce sont des bandelettes assez compliquées; lorsqu'elles ont dépassé l'articulation métacarpo-phalangienne, leurs

bords reçoivent les tendons des petits muscles lombricaux et des interosseux, qui peuvent devenir par-là fléchisseurs de la première phalange. Derrière la première articulation phalangienne, le tendon extenseur s'élargit, se sépare même en deux rubans unis par une toile plus mince, et passe ainsi sur la seconde phalange. Les deux bandelettes se rapprochent alors, s'écartent ensuite de nouveau, pour recouvrir le dernier article, et finir par se terminer près de l'ongle. Ces tendons n'ont pas de gaînes; mais la membrane qui continue leurs bords les fixe d'une manière assez solide sur le dos des doigts, pour qu'ils ne puissent, en aucune circonstance, s'échapper ni d'un côté ni de l'autre. Ils ne sont point tapissés par une membrane synoviale; mais ils reposent immédiatement sur celles des articulations, et, sur le corps des os, des lamelles celluleuses très-souples et très-extensibles leur permettent un glissement facile.

5°. Les Artères.

Fournies par la métacarpienne transverse, les branches interosseuses de l'arcade palmaire profonde et les collatérales, ces artères sont toutes très-fines et presque capillaires. Les blessures portées sur cette partie des doigts ne sont pas susceptibles par conséquent de produire des hémorragies inquiétantes.

6°. Les Veines.

Le calibre de ces vaisseaux est en général assez considérable; sur le dos de la première phalange, ils forment quelquefois une espèce de plexus, et presque toujours on peut les distinguer à travers la peau. En somme, les veines sont ici beaucoup plus volumineuses que celles de la face antérieure, et toutes vont se jeter dans la salvatelle ou dans la céphalique du pouce.

7°. Les Lymphatiques.

Ils forment la racine des lymphatiques du dos de la main, communiquent avec ceux de la face palmaire des doigts, et ne sont pas plus importans que ces derniers, sous le rapport chirurgical.

8°. Les Nerfs.

La branche postérieure du cubital fournit au petit doigt, à l'annulaire, et même au côté cubital du médius; le nerf radial donne au pouce, à l'indicateur, et envoie généralement aussi une petite branche au doigt du milieu. On voit, d'après cette disposition, qu'une plaie transversale ou autre, portée sur le côté cubital du poignet, pourrait paralyser en partie les trois derniers appendices de la main, tandis qu'une blessure semblable sur le côté radial n'agirait que sur les trois premiers. Cependant, comme ces nerfs, ainsi que les branches du médian sur la face antérieure, ne paraissent destinés qu'à la sensibilité, il serait curieux et non sans importance de s'assurer s'il est possible d'empêcher complétement le mouvement des doigts, en divisant les nerfs au bas de l'avant-bras, sans toucher aux tendons.

9°. Le Squelette.

Nous aurons à examiner ici les phalanges et la tête des os métacarpiens, ou plutôt ces divers os et leurs articulations. Le peu de longueur des premiers et leur grande mobilité, rendent leurs fractures très-rares, et font que ces solutions ne peuvent guère avoir lieu que par causes directes. Quant aux luxations, quoique rares, elles sont possibles cependant dans toutes les articulations, mais non pas aussi faciles dans les unes que dans les autres. Dans les métacarpo-phalangiennes, par exemple, elles sont moins fréquentes pour les trois doigts du milieu que pour le premier et le dernier. Sous ce

rapport, voici ce que l'anatomie nous fait connaître : en avant, la jointure est solidement protégée par le ligament antérieur, les tendons fléchisseurs et leurs gaînes ; les bandelettes aplaties des extenseurs se trouvent seules en arrière ; les parties latérales sont maintenues par deux forts ligamens, et fortifiées par les tendons des interosseux et des lombricaux. D'un autre côté, la tête des métacarpiens est tellement inclinée en avant, que la phalange peut se tourner sur elle de manière à former un angle droit, sans que pour cela les surfaces articulaires perdent leurs rapports naturels : la luxation sera donc d'autant plus difficile dans ce sens, que les parties fibreuses opposent une résistance extrême aux forces de déplacement ; que les surfaces articulaires permettent une grande étendue de mouvemens, qui sont en outre arrêtés par la paume de la main elle-même, avant que les surfaces osseuses puissent s'abandonner. Du côté dorsal, au contraire, point de ligamens, point de coulisses fibreuses ; un seul tendon mince et peu résistant, parce que son adhérence à l'article est très-foible ; des surfaces articulaires qui tendent à se déplacer dès que le mouvement d'extension dépasse un peu ses bornes ordinaires, et rien sur le dos des doigts pour s'opposer à ce mouvement : voilà autant de circonstances favorables aux luxations en arrière. Quoique cette articulation soit une arthrodie, les déplacemens latéraux sont cependant très-rares : d'une part, à cause de la force des ligamens ; de l'autre, parce que les mouvemens d'abduction et d'adduction sont naturellement très-bornés. Au petit doigt, la luxation doit être plus commune en avant, à cause des muscles courts adducteur et fléchisseur qui s'insèrent sur la première phalange. Il semblerait qu'au pouce elle devrait être plus facile encore, en raison des muscles de ce doigt qui sont plus forts et plus nombreux ; mais cette disposition avantageuse est contre-balancée

par la présence d'os sésamoïdes qui augmentent quelquefois d'une manière considérable l'étendue de la surface articulaire du premier métacarpien; il faut noter en même tems que les os surnuméraires font rentrer en partie l'articulation dont il s'agit dans la classe des ginglymes.

Au reste, une fois le déplacement opéré, ces muscles doivent apporter de grandes difficultés à la réduction. M. le professeur *Boyer*, qui ne paraît pas avoir rencontré cette espèce de luxation, pense pourtant qu'il serait facile de la réduire, si elle avait lieu; tandis qu'il dit avoir échoué lui-même, ainsi que l'avaient fait *Chopart* et *Desault*, dans certaines luxations dorsales, en essayant cette réduction quelques jours après l'accident. Nous n'avons vu qu'une fois la première phalange du pouce passer au devant du premier métacarpien; mais ce cas est en opposition formelle avec l'opinion du célèbre chirurgien que nous venons de citer. Le sujet était une femme de quarante-cinq ans; la luxation avait lieu depuis trois jours, il n'y avait pas d'inflammation. Nous essayâmes de réduire, et tous nos efforts furent inutiles. Nous crûmes qu'il y avait de notre faute; mais le lendemain, M. le professeur *Bougon* fit également de vaines tentatives pour y parvenir. Enfin, M. le professeur *Roux* ne fut pas plus heureux quatre jours après, malgré l'adresse et l'habileté qu'on lui connaît.

Les élémens fibreux qui entourent les articulations phalangiennes, sont absolument semblables à ceux que nous avons vus dans les précédentes; mais les surfaces articulaires en diffèrent, en ce qu'elles forment un ginglyme parfait: les luxations latérales y sont, par conséquent, encore plus difficiles. Pour se faire en avant, ces déplacemens rencontrent les mêmes difficultés; les condyles de la première phalange sont aussi fortement tournés de ce côté que la tête des os du méta-

carpe, et la flexion des doigts peut être portée plus loin encore : c'est donc en arrière que la luxation pourrait surtout avoir lieu. Cependant il convient de remarquer que les condyles de la seconde phalange ne sont pas autant inclinés sur la face dorsale que ceux de la première : d'où il suit que la phalangette se luxerait plus aisément en avant que l'os avec lequel elle s'articule; cette luxation, au contraire, est plus commune au pouce, et quelques sujets même peuvent la produire et la réduire à volonté; ce qui ne peut dépendre que de la laxité des ligamens et de la disposition particulière des facettes articulaires chez ces personnes.

Relativement aux amputations, le squelette des doigts présente aussi quelques particularités remarquables : ainsi, la forme convexe du dos des phalanges empêcherait, dans la plupart des cas, de pouvoir former un lambeau dorsal assez épais ou assez large, quand même l'épaisseur des parties molles le permettrait; c'est pour cette raison que les Anglais recommandent d'inciser circulairement trois ou quatre lignes au devant de l'article, afin de former ensuite deux lambeaux, en pratiquant deux nouvelles incisions sur les bords de la phalange; mais ce procédé, ainsi que la méthode circulaire en général et beaucoup d'autres modifications, sont avantageusement remplacés maintenant par ceux qui ont été indiqués à l'occasion de la face palmaire, et mieux encore par celui qui consiste à diviser la peau et le tendon extenseur en demi-lune sur le pli cutané antérieur de l'articulation, ou deux lignes au devant du pli moyen : on tombe alors sûrement dans la jointure; seulement, pour la traverser, il faut avoir soin de couper les deux ligamens latéraux, et se souvenir que les condyles de la phalange postérieure regardent directement en avant, afin d'incliner le tranchant du bistouri moins en arrière. De plus, comme l'articulation

est très-serrée, et comme l'extrémité de la phalange qu'on veut emporter présente un renflement assez considérable, il convient d'employer un instrument à lame étroite, et d'en porter le tranchant assez en avant pour pouvoir le placer horizontalement et former le lambeau, en rasant la face palmaire de cet os.

L'articulation métacarpo-phalangienne étant d'un genre différent, les procédés opératoires ne sont pas non plus les mêmes quand on ampute la première phalange. Après avoir fait un lambeau au moyen d'une incision en demi-lune, dont la convexité répond au milieu de la commissure des doigts, et dont les extrémités tombent devant et derrière l'articulation, pour trouver cette dernière, il suffit, comme l'a très-bien dit M. *Lisfranc*, de longer la phalange, en portant le tranchant du bistouri en arrière, pendant que sa pointe regarde en haut. La première saillie qu'on rencontre alors est la tête de la phalange ; l'articulation se trouvera toujours quelques lignes plus loin, et, pour la traverser, il ne s'agira plus que de diviser les ligamens et les tendons avec l'extrémité de l'instrument tenu en travers, pendant qu'on cherche à luxer le doigt avec l'autre main. Cette articulation, d'ailleurs, est toujours facile à découvrir ; la saillie que forment les têtes métacarpiennes à l'extérieur, montre assez le lieu qu'elle occupe ; et si le gonflement morbide empêchait de voir cette saillie, on se souviendrait que l'article est toujours à huit ou dix lignes en arrière de la commissure digitale. Enfin, toutes les jointures métacarpiennes étant sur une ligne légèrement courbe, assez régulière, au moins pour les quatre dernières, et la paume de la main se prolongeant assez sur la face palmaire des premières phalanges, il en résulte que, si l'occasion le nécessitait, on pourrait amputer simultanément les quatre doigts proprement dits ; c'est-à-dire qu'on pourrait faire une incision

courbe au devant de toutes les articulations, pénétrer ensuite dans chacune d'elles séparément, et finir l'opération avec un couteau, en ne formant qu'un seul lambeau pour tous les doigts, aux dépens de la partie antérieure de la main. Ce procédé, conseillé par M. *Lisfranc*, nous a toujours paru facile et très-simple sur le cadavre.

A la suite de l'amputation d'un seul doigt dans son articulation avec la main, la tête de l'os du métacarpe forme une saillie qui, après la guérison, tient les deux doigts collatéraux très-écartés pendant assez long-tems. Quelques chirurgiens ont pensé qu'on éviterait sûrement cet inconvénient en amputant dans la continuité de l'os métacarpien, et que, dans ce cas, sous tous les rapports, la difformité serait moindre. Il est vrai que l'opération est facile; mais elle est incontestablement plus douloureuse que l'autre; en effet, on est obligé de diviser une bien plus grande épaisseur de tissus, et la cicatrisation ne sera pas toujours aussi prompte; en outre, le volume de la tête de l'os diminue graduellement par la douce pression qu'exercent continuellement sur elle les parties environnantes, et les racines des deux doigts finissent par se rapprocher beaucoup plus qu'on ne l'aurait cru d'abord.

CHAPITRE IV.

DE LA POITRINE.

Placée à peu près au centre du tronc, dont elle forme la cavité moyenne, la poitrine se continue supérieurement avec le cou, inférieurement avec l'abdomen, et sert de point d'attache aux membres supérieurs. Réduite à son squelette, elle représente un cône tronqué à base inférieure. Lorsqu'elle est entourée de ses parties molles, au contraire, sa partie supérieure est la plus large; elle est comme aplatie dans ce sens, et ses dimensions transversales, prises d'une épaule à l'autre, sont beaucoup plus considérables que les antéro-postérieures. Cette forme offre des nuances infiniment variées, suivant les âges, les sexes et les divers individus. Les anatomistes ayant, dès long-tems, divisé le squelette de cette cavité en quatre régions, et cette division pouvant se retracer assez exactement à l'extérieur, nous croyons devoir la suivre, sauf à indiquer les modifications légères qui nous paraîtront indispensables, en parlant des coupes principales.

Nous examinerons, d'une part, le thorax proprement dit, ou les parties contenantes; de l'autre, la cavité du thorax et les parties contenues.

ARTICLE PREMIER.

DU THORAX.

SECTION PREMIÈRE.

RÉGION ANTÉRIEURE OU STERNALE.

Ses limites sont : en haut, les régions sous-hyoïdienne et sus-claviculaire; en bas, une ligne courbe qui réunit l'épigastre à la poitrine, et, sur les côtés, les deux lignes clavi-coxales qui la séparent de la région axillaire en haut, et de la région costale proprement dite, en bas. A l'extérieur, cette région présente, au milieu et de haut en bas, l'échancrure sus-sternale, bien plus profonde chez les personnes maigres que chez les sujets gras; une dépression qui correspond à l'os primi-sternal (*Béclard*); une saillie qui n'existe pas toujours, et qui dépend de la soudure plus ou moins angulaire des primi et duo-sternaux; une seconde dépression, plus constante que la première, dont elle est quelquefois la suite, et qui augmente en général d'étendue et de profondeur, à mesure qu'elle s'approche du devant de l'appendice xiphoïde, sur lequel se voit presque toujours une excavation, et dont la pointe forme assez souvent un relief marqué sous la peau; sur les côtés, la proéminence due à la tête des clavicules; au-dessous, chez les individus maigres, une série de creux et de reliefs qui sont en rapport avec les espaces intercostaux et les cartilages qui les circonscrivent; chez les personnes qui ont de l'embonpoint, au contraire, on remarque une saillie allongée parallèlement à l'axe du corps, et qui est due aux muscles et au tissu cellulo-graisseux. L'enfance, le sexe, l'embonpoint et la constitution apportent de nombreuses modifications à ces

diverses particularités. Ainsi, dans le premier âge, cette région est en général fortement bombée, et forme une *voussure* considérable; il n'y a point de relief sur les côtés. Chez la femme, elle est plus aplatie, plus courte; mais les seins font paraître la rainure médiane plus enfoncée, et l'extrémité claviculaire est plus saillante; chez quelques adultes, la région sternale proémine comme dans l'enfant, et cette disposition, qui coïncide fréquemment avec le rachitisme, fait craindre la phthisie pulmonaire. Chez d'autres, au contraire, elle est plus déprimée que dans l'état de bonne conformation, comme cela se remarque surtout chez les artisans qui travaillent, le tronc habituellement courbé en avant, et qui se servent de leur poitrine comme d'un point d'appui, les cordonniers par exemple; enfin, il n'est pas très-rare de rencontrer une certaine mobilité sur la ligne médiane, et quelques inégalités qui dépendent de l'union incomplète ou irrégulière des différentes pièces du sternum. Il importe surtout de se rappeler ces variétés, lorsqu'il s'agit de prononcer sur l'existence de fractures ou de tumeurs qui se manifestent assez souvent dans cette région.

PARTIES CONSTITUANTES.

1°. La Peau.

Dans les deux sexes, elle est beaucoup plus épaisse au milieu que latéralement; chez l'homme adulte, elle est ombragée, sur toute l'étendue de la rainure moyenne, de poils dont les racines sont entourées de follicules gros et nombreux : aussi les loupes, les tannes, des pustules semblables à celles qu'on remarque souvent au visage, ont-elles fréquemment leur siége au devant du sternum, tandis qu'elles sont très-rares sur les côtés, où la peau ne présente pas les mêmes caractères. Chez les femmes, toutes choses égales d'ailleurs, la peau est plus fine, plus lisse, plus égale, et surtout beau-

coup plus blanche en se rapprochant des seins. Son extensibilité, plus grande en dehors que sur la ligne médiane, fait que les tumeurs qui se développent au-dessous d'elle, acquièrent plus facilement un volume considérable dans le premier sens que dans l'autre.

2°. La Couche sous-cutanée.

Composée d'un tissu cellulaire lamelleux et filamenteux dans l'état de maigreur, elle forme alors une toile assez épaisse et très-extensible sur les muscles, où elle remplace l'aponévrose; en arrivant sur la partie moyenne, elle devient plus dense, comme fibreuse, et se confond avec les ligamens sterno-costaux. On peut en séparer une lame qui adhère plus particulièrement à la peau, et dans laquelle se développent les vésicules graisseuses. Ce dernier feuillet n'est qu'une continuation de la couche superficielle du cou, des membres thoraciques, etc.; en un mot, ce n'est qu'une portion du *fascia superficialis* général. La disposition de ces lames est telle, qu'en dehors elles sont décomposées en trois couches : la première appartient aux tégumens; l'autre est immédiatement appliquée sur les muscles, et la troisième est intermédiaire; mais sur la ligne médiane, elles sont fondues l'une dans l'autre, ne renferment jamais, ou du moins que très-rarement, de la graisse; et, comme elles unissent d'une manière très-serrée les os à la peau, il en résulte que les plaies de ce point sont difficiles à réunir par première intention, et que, dans les opérations qu'on y pratique, il convient de ménager le plus possible la couche cutanée, si on ne veut pas s'exposer à produire des solutions de continuité presque interminables. Il en résulte aussi que, dans les infiltrations et dans les cas d'embonpoint considérable, le sternum paraît beaucoup plus enfoncé. Ce tissu cellulo-graisseux, au reste, en se recourbant

sous le bord inférieur du muscle grand pectoral, se continue directement avec celui de l'aisselle, et favorise ainsi le passage des fluides altérés de l'une de ces régions dans l'autre.

3°. L'Aponévrose.

Depuis la clavicule jusqu'en bas du grand pectoral, elle n'est constituée, sur les côtés, que par une simple lame cellulaire déjà indiquée, et qui se confond au devant du sternum avec le périoste et la couche précédente. Plus bas, on remarque un feuillet véritablement fibreux, et qui devient d'autant plus épais qu'on approche davantage de l'épigastre. Sa forme est rubanée, et ses fibres se portent obliquement en bas et en dedans, pour se continuer avec les aponévroses du ventre. Il recouvre particulièrement les muscles droits, qu'il maintient appliqués sur les côtes.

4°. Les Muscles.

a. Le *grand pectoral* est le plus épais et le plus puissant des muscles qui s'insèrent dans cette région; comme il s'attache sur une ligne courbe, dont la convexité regarde celle du côté opposé, l'espace libre que les deux muscles pectoraux laissent entre eux sur le sternum, est plus large en haut, et surtout inférieurement, qu'au milieu; cette disposition se dessine très-bien à travers la peau, chez les personnes dont le système musculaire est très-développé. Séparé de la peau par la partie la plus épaisse de la couche sous-cutanée, le sterno-huméral permet encore le plus souvent au tissu cellulaire superficiel de communiquer avec la couche cellulo-adipeuse profonde, par la rainure qui sépare ses faisceaux claviculaire et sternal. Cette communication explique le transport de l'inflammation, du pus, etc., dans le creux de l'aisselle, quoiqu'il se soit primitivement développé ou formé sous la peau, dans la région sternale.

b. Le muscle *droit de l'abdomen* vient ensuite. En général très-mince, ce muscle s'entre-croise ordinairement en dehors avec la dernière dentelure du précédent; il s'attache quelquefois sur le côté de la base de l'appendice sternal, et toujours sur les septième et huitième côtes; en sorte qu'on l'appellerait plus justement costo-pubien que sterno-pubien. Ses fibres sont parallèles, et descendent perpendiculairement; elles sont assez constamment comme coupées, au moment où elles abandonnent les côtes pour entrer dans l'épigastre, par une intersection fibreuse, bien plus complète en avant qu'en arrière, où elle n'existe même pas du tout, et qui adhère fortement à l'aponévrose.

Il n'est pas rare de voir l'extrémité supérieure du muscle droit se porter plus haut, en tout ou en partie, en remontant même quelquefois jusqu'à l'origine du sterno-mastoïdien, et représenter ainsi la disposition naturelle de plusieurs mammifères. D'autres fois, l'anomalie est indépendante de ce muscle, et des faisceaux surnuméraires ont été vus sur différens points de cette région. Ainsi, tantôt c'est un petit muscle particulier, qui descend de l'extrémité supérieure du sternum, où il s'insère simplement sur l'os, ou bien se continue avec le sterno-mastoïdien, vers l'un des cartilages sterno-costaux, en bridant le muscle grand pectoral; tantôt, au contraire, ce n'est qu'un faisceau détaché des muscles sterno-huméral, sterno-mastoïdien ou sterno-pubien, etc. Dans tous les cas, ces muscles anormaux peuvent soulever assez la peau pour former des reliefs, qu'il faudrait se garder de prendre pour un gonflement pathologique.

c. Une petite portion du *costo-abdominal* (grand oblique) se trouve dans la partie inférieure et sur les limites externes de cette région, entre les muscles droit, grand pectoral et le grand dentelé, avec lequel ses dentelures s'entre-croisent.

d. Tous ces muscles sont immédiatement appliqués sur les os ou les cartilages; mais les espaces qui séparent ces derniers sont aussi remplis par le tiers antérieur des *intercostaux internes*, dont les fibres, dirigées en bas et en dedans, sont un mélange de faisceaux charnus et de rubans aponévrotiques; ils sont séparés des précédens par une couche celluleuse d'autant plus distincte qu'on s'éloigne davantage de la ligne médiane.

e. Profondément, derrière le squelette, entre les cartilages et la plèvre, on rencontre le muscle *triangulaire du sternum*, qui semble se continuer en dehors avec les intercostaux internes, et qui joue un rôle important dans les fractures des os auxquels il se fixe. Enfin, tout-à-fait en bas, la portion antérieure du *petit oblique* (ilio-abdominal) et du *diaphragme*, s'attachent encore à la face interne du bord inférieur de la partie solide de cette région.

5°. Les Artères.

Ces vaisseaux appartiennent à trois ordres : ils viennent de l'artère axillaire, de la sous-clavière et de l'aorte thoracique.

Les premiers ne sont que des rameaux en général d'un petit calibre, fournis par les branches thoraciques antérieures, acromiales et mammaires externes. Ils se perdent dans la peau, la couche celluleuse superficielle, le grand pectoral et la couche lamelleuse profonde, en s'anastomosant avec les branches externes de l'artère sous-sternale.

Celle-ci, ou la mammaire interne, appartient au second ordre, et constitue l'artère la plus importante de cette région. Née de la sous-clavière, vis-à-vis de l'artère vertébrale, elle descend, en se portant en avant, derrière le cartilage de la première côte, ou quelques lignes en dehors de

l'articulation sterno-claviculaire, et continue de marcher ainsi, en diminuant graduellement de volume, jusqu'au sixième espace intercostal. Elle n'est séparée de la cavité thoracique que par la plèvre doublée d'une couche cellulense, et par le muscle triangulaire du sternum; sa face antérieure touche immédiatement les cartilages qu'elle croise, et n'est éloignée des muscles intercostaux externes que par une couche cellulo-graisseuse habituellement très-mince. Elle est à trois lignes environ en dehors du sternum; de sorte que, supérieurement, sa ligature, proposée par quelques chirurgiens, serait possible en effet, s'il se présentait des circonstances qui rendissent réellement cette opération nécessaire. Pour la découvrir, il suffirait d'inciser la peau dans l'étendue de deux ou trois pouces, parallèlement au bord de l'os sternal, et de préférence sur le troisième espace intercostal, parce qu'il est plus large; on aurait à diviser ensuite la couche cellulcuse superficielle, les fibres du grand muscle pectoral, une couche lamelleuse mince qui le sépare de l'intercostal, les fibres les plus internes de celui-ci, enfin du tissu cellulaire peu abondant, et l'artère serait à nu. D'après la position et le calibre de ce vaisseau, on voit qu'un coup d'épée, qu'un instrument piquant quelconque produirait une hémorragie dans la région sternale, d'autant plus sûrement, qu'il aurait porté plus près des côtés de l'os principal, et que cette hémorragie serait d'autant plus dangereuse, que la blessure aurait lieu plus haut.

Les branches principales données par la mammaire interne sont les antérieures et les externes; les premières traversent les muscles intercostaux près de leur extrémité interne, pour arriver dans la couche sous-cutanée, où elles s'abouchent avec les rameaux de l'artère axillaire. Chez les femmes, une de ces branches offre quelquefois un volume considérable : c'est celle

qui se ramifie dans la glande mammaire ; les externes, se portent en dehors, et complettent les arcades intercostales. Ces artères augmentent de volume à mesure qu'elles sont plus inférieures; enfin, le tronc lui-même se bifurque près du cartilage ensiforme, et l'une des branches donne immédiatement un gros rameau qui passe au devant de cet appendice, pour former une arcade avec une branche semblable du côté opposé; arcade quelquefois assez volumineuse pour qu'on en puisse distinguer les battemens à travers la peau, et pour qu'une hémorragie soit la suite de blessures faites par instrumens tranchans ou piquans dans le bas de la région sternale.

6°. Les Veines.

On en trouve souvent deux pour l'artère mammaire interne, et toujours une pour chacun des autres canaux artériels. Ces vaisseaux n'ont rien de bien important sous le rapport chirurgical; seulement il arrive quelquefois que les plus superficiels se dilatent, de manière à former des cordons variqueux plus ou moins gros sous la peau, comme cela se voit, par exemple, chez les femmes affectées de squirrhe ou de cancer au sein; chez celles aussi qui ont allaité plusieurs enfans, ou qui sont tombées dans le marasme après avoir eu beaucoup d'embonpoint; chez les personnes enfin dont la circulation veineuse des systèmes supérieurs est depuis longtems gênée par une lésion organique des viscères du thorax. C'est encore aux veines sous-cutanées que sont dues ces sortes de vergetures que présente la peau de certains sujets sur le devant de la poitrine.

7°. Les Lymphatiques.

Ils sont assez nombreux en approchant des régions axillaire et costale, et bien plus chez les femmes adultes que chez l'homme. Ceux qui sont placés au devant du muscle

grand pectoral remontent dans les ganglions du cou, et de là le gonflement, l'altération de ces derniers organes, quand les mamelles sont affectées de cancers. La couche profonde se porte directement dans l'aisselle, et communique, en outre, avec les lymphatiques de la cavité thoracique. Quelquefois il existe un ganglion dans la rainure qui sépare le bord inférieur du grand pectoral des autres parties, et ce corps est alors placé sur le plus gros faisceau de vaisseaux qui aille de la région sternale dans le creux de l'aisselle.

Le système lymphatique est ici disposé de telle sorte, que les vésicatoires, les cautères, ainsi que toutes les maladies chroniques avec altération de tissu, persistent rarement au-delà de plusieurs mois sur le devant du thorax, sans réagir sympathiquement sur les ganglions du creux sous-claviculaire.

8°. Les Nerfs.

Les extrémités de terminaison des branches nerveuses intercostales sont les seules qu'on remarque dans le quart inférieur de cette région, qui reçoit en outre, supérieurement, des filets assez nombreux du plexus axillaire et l'épanouissement des branches sus-claviculaires du plexus cervical. Tous ces nerfs ont peu de volume, et ne peuvent être l'objet d'aucune considération importante relativement aux opérations. Mais il convient de remarquer que ceux qui viennent du plexus brachial et des branches intercostales paraissent plus particulièrement se distribuer aux muscles; tandis que les rameaux cervicaux semblent plutôt appartenir à la peau. M. le professeur *Laënnec* pense que l'*angine de poitrine* n'est souvent autre chose qu'une névralgie de ces derniers. Nous ne savons pas sur quelles raisons ce médecin célèbre appuie son opinion; mais nous croyons que ce qui a été décrit par *Rougnon*, *Héberden* et par beaucoup de médecins anglais et

français, sous le nom d'*Angor* ou *d'Angina pectoris*, est une maladie qui affecte des organes d'une autre importance que ceux dont il s'agit.

9°. Le Squelette.

Il est formé par la totalité du sternum, les cartilages sterno-costaux et l'extrémité sternale de la clavicule; nous devons considérer séparément chacune de ces parties.

C'est ici surtout qu'il faut examiner l'articulation sterno-claviculaire. Les surfaces osseuses sont disposées dans cet article de telle sorte que l'extrémité claviculaire n'est, pour ainsi dire, qu'appuyée sur la facette sternale; mais, en revanche, ces deux os sont fixés par le moyen de ligamens forts et très-courts, et la nature des mouvemens que doit exécuter la clavicule, l'empêche de se luxer aussi souvent qu'on pourrait le croire au premier abord. Ainsi, l'espèce de capsule qui l'attache au sternum étant très-forte en haut, et se trouvant fixée, d'autre part, à l'échancrure sus-sternale, et à l'os semblable, du côté opposé, la clavicule résistera long-tems avant de s'échapper de la cavité qui la renferme dans ce sens. Il est vrai qu'au moment de son abaissement, elle agit sur la première côte, comme un levier du premier genre; mais la disposition de l'épaule en général, et de l'omoplate en particulier, s'opposera presque constamment à ce que ce mouvement soit porté assez loin pour opérer la rupture des ligamens. La luxation de la clavicule directement en haut est donc très-difficile, sinon tout-à-fait impossible. En arrière, cet os fait saillie dans le sommet du thorax, et répond, du côté droit, à la terminaison de la veine sous-clavière gauche, au tronc innominé, dont il est séparé par l'attache des muscles sterno-thyroïdien et sterno-hyoïdien; du côté droit, à la même veine, et à l'intervalle qui sépare les artères sous-clavière et carotide gauches. Cette saillie tient, d'une part, à ce que la tête de

l'os représente une sorte de triangle dont le sommet est incliné en arrière et en bas; de l'autre, à ce que la clavicule, fortement convexe en devant, se trouve ainsi naturellement un peu rejetée en sens opposé, quand elle arrive au sternum. Malgré ces dispositions défavorables, les luxations postérieures sont cependant extrêmement rares; et la raison s'en trouve dans la force de la capsule fibreuse, du ligament costo-claviculaire, et la position du scapulum, qui ne permettent pas au levier transversal de l'épaule de se porter assez en avant pour produire la luxation. En bas, les deux os étant en contact, toute espèce de déplacement est impossible; mais il n'en est pas de même en avant. En effet, l'articulation n'est soutenue, de ce côté, que par le tendon sternal du muscle sterno-mastoïdien, qui, le plus souvent encore, est trop rapproché de la ligne médiane, et par le ligament antérieur ou la capsule, qui est moins forte que dans les autres sens. En outre, rien ne borne les mouvemens de la clavicule en arrière, et l'épaule se présente bien plus avantageusement aux puissances externes par sa face antérieure que par la postérieure, pour permettre ce mouvement : il n'y a donc rien d'étonnant que la luxation en avant soit la plus fréquente, et presque la seule possible.

Le sternum offre une épaisseur d'environ huit lignes, épaisseur qui est plus considérable vis-à-vis des cartilages que dans les intervalles, et plus grande surtout dans ce qu'on appelle la poignée de l'os (*manubrium*). Dans l'enfance, il est formé de différentes pièces qui conservent quelquefois leur mobilité dans l'âge adulte, surtout les deux premières. Il convient de rappeler ces particularités, qui pourraient quelquefois en imposer pour des fractures. Assez souvent aussi le primi-sternal et le duo-sternal, en se réunissant, laissent un trou qui n'est rempli que par du tissu fibreux

ou fibro-celluleux, et qui pourrait faire croire qu'une opération de trépan a été pratiquée; cette ouverture aussi pourrait permettre aux instrumens de pénétrer plus aisément dans la poitrine, et rendre ainsi les blessures plus graves en cet endroit; d'autres fois, les points latéraux d'ossification ne se réunissent pas convenablement sur la ligne médiane; le sternum alors reste bifide dans son quart, son tiers, sa moitié inférieure même, et rien ne serait plus facile alors que de blesser les organes centraux du thorax, à travers une semblable division. L'appendice xiphoïde fait quelquefois saillie vers l'extérieur, et tiraille assez la peau, chez les sujets maigres, pour déterminer l'ulcération de cette membrane; il n'est pas très-rare non plus de le voir renversé en arrière; et comme il correspond à l'estomac, il en résulte qu'il pourrait nuire aux fonctions digestives, et donner naissance à des accidens semblables à ceux qui caractérisent la gastralgie. Il faut savoir enfin que ce cartilage peut s'incliner à droite, à gauche, et dans tous les sens possibles; que tantôt il est mousse, d'autres fois aigu, et tantôt bifurqué, même quand le sternum est bien conformé. En général, la forme de la région que nous examinons est déterminée par celle du sternum, et cette forme est importante à remarquer, à cause de l'influence qu'elle exerce sur les fonctions du cœur et des poumons. Ainsi, quand cet os est fortement bombé, comme cela se remarque dans l'état naturel chez les enfans, les mouvemens du cœur sont très-libres; mais les poumons sont pressés sur les côtés du péricarde; quand au contraire il est convexe en arrière, les organes circulatoires sont pour ainsi dire comprimés sur le rachis, tandis que ceux de la respiration se distendent librement de chaque côté.

L'os sternal étant très-rapproché, en haut et à droite du tronc brachio-céphalique, on a pensé qu'en trépanant immé-

diatement au-dessous et en dedans de la clavicule, on arriverait aisément sur l'artère; mais cette opération, qui se pratique sans de grandes difficultés sur le cadavre, nous semble d'une application bien difficile sur l'homme vivant.

M. Laënnec a donné le conseil aussi de placer une couronne de trépan sur le tiers inférieur gauche du sternum, dans l'intention d'ouvrir l'enveloppe fibreuse du cœur dans le cas d'hydro-péricarde; alors il faudrait se souvenir que cet os est moins épais en bas qu'à la partie supérieure. Quoique destiné à protéger des organes de la première importance, le sternum peut être malade, en grande partie désorganisé, détruit même, sans que pour cela la vie du sujet soit véritablement en danger. L'exemple rapporté par *Galien*, et tant de fois répété depuis, celui dont parle *Harvey*, dans lesquels l'os était perforé de manière que le cœur était pour ainsi dire à découvert, en sont des preuves incontestables; en sorte que si du pus, du sang, ou tout autre fluide était accumulé dans l'écartement antérieur du médiastin, et que l'évacuation du produit morbide pût sauver le malade, on devrait pratiquer ici sans crainte l'opération du trépan. L'os est d'ailleurs assez mou, assez spongieux chez le plus grand nombre des adultes, pour qu'il soit facile de le perforer, même avec l'instrument tranchant. Cette mollesse qui tient à sa grande vascularité, explique aussi la fréquence de ses maladies, et pourquoi la nécrose y est moins commune que la carie. Susceptible d'élévation et d'abaissement pendant la respiration, et comme suspendu à l'extrémité de cartilages flexibles; flexible lui-même jusqu'à un certain point, le sternum doit être très-difficile à fracturer, et encore ne semble-t-il pouvoir l'être que par cause directe; en effet, on concevra difficilement qu'il puisse se trouver pris par deux forces qui tendent à rapprocher ses extrémités l'une de l'autre.

On connaît pourtant l'exemple de fracture par contre-coup, rapporté par *David* dans son mémoire imprimé parmi ceux de l'Académie royale de chirurgie, et dans lequel on voit qu'un homme en tombant de très-haut sur le cartilage ensiforme, se fractura l'os sternal au milieu de sa longueur. On pense bien que dans ces fractures, qu'elles aient été produites par une cause ou par l'autre, les désordres intérieurs doivent plus occuper le chirurgien que la lésion de l'os; mais cependant il est possible qu'un des fragmens se déplace en arrière; dans ce cas, il ne pourrait manquer d'agir d'une manière fâcheuse sur le cœur, ou les principaux troncs vasculaires. Au reste, la consolidation est ici très-prompte, à cause de la nature spongieuse et de la grande vitalité de l'os, qui est en outre interposé entre deux couches fibreuses d'une certaine épaisseur. Mais il importe, pour obtenir cette consolidation, de maintenir les fragmens dans l'immobilité; ce qui est facile, en obligeant la respiration à se faire aux dépens du muscle diaphragme.

Les cartilages sterno-costaux, élastiques et flexibles, unissant les sept premières côtes au sternum, et s'appliquant les uns sur les autres par les extrémités antérieures de leur bord inférieur, pour les cinq dernières, sont disposés de manière que le premier est le plus court, le plus large, le plus fort et le plus intimement soudé avec les deux os qu'il réunit; c'est celui-ci surtout qui s'oppose à ce que la première côte soit réellement plus mobile que les suivantes, et qui soutient la clavicule. En examinant successivement les autres, on leur reconnaît plus de mobilité et plus de longueur jusqu'au septième inclusivement; quoique les cinq derniers se raccourcissent graduellement, ils sont plus mobiles encore, parce que leur réunion n'a lieu qu'au moyen de facettes qui permettent un glissement plus ou moins étendu, et parce qu'ils deviennent

aussi beaucoup plus minces : d'où il suit qu'ils ne sont que très-rarement affectés de fractures, tandis que les premiers y sont assez exposés. Mais que ces fractures aient été produites par causes directes ou par contre-coup, si les fragmens sont susceptibles de se croiser, le déplacement aura presque toujours lieu de manière que la portion sternale passera devant la portion costale; et cela, parce que le muscle grand pectoral réagit avec plus ou moins de force sur la première, pendant que le triangulaire du sternum tend à entraîner la seconde. La brisure est constamment en rave, et la nature du cartilage modifie singulièrement ici la disposition du cal. En effet, quoique *Autenrieth* ait reconnu que les cartilages costaux se réunissent après leurs fractures, MM. *Magendie*, *Lobstein*, *Béclard*, etc., ont remarqué que les deux fragmens ne s'agglutinent point, et que leur périchondre seul éprouvait une transformation, des changemens tels, qu'il finissait par former une virole osseuse, dans le centre de laquelle les deux extrémités cartilagineuses se trouvaient fixées; en un mot, que les efforts réparateurs de la nature se bornaient à ce que *Duhamel*, *Fougeroux*, M. *Pelletan* père, etc., ont décrit comme phénomène principal de réunion, dans les fractures en général, ou plutôt à ce que M. *Dupuytren* appelle le cal provisoire dans les os longs; c'est-à-dire, que ce travail s'opère en entier aux dépens de l'enveloppe fibreuse. Cependant il convient de noter que, par les progrès de l'âge, ces cartilages s'ossifient fréquemment. Il en est de même dans quelques maladies de poitrine, la phthisie, par exemple : alors leurs fractures doivent être plus faciles, et le cal doit se comporter comme dans les os longs. D'un autre côté, on les a vus persister à l'état de cartilage chez des sujets qui avaient prolongé très-loin le terme de leur existence, jusqu'à cent trente ans (*Kiel*), et même cent cinquante (*Harvey*).

Les trois premiers espaces que ces cartilages laissent entr'eux, sont plus larges que ceux qui les suivent; le sixième est déjà fortement rétréci, et c'est une des raisons qui devraient porter à choisir le cinquième, si on voulait ouvrir le péricarde, selon le procédé tenté par *Desault*. Dans ce point, on n'est pas obligé de diviser le grand pectoral; le muscle droit du ventre y est extrêmement mince, et souvent même ne monte pas jusque-là; l'enveloppe du cœur est plus rapprochée de cet espace que de tout autre, et l'artère mammaire interne se bifurque plus bas. On aurait, par conséquent, à couper la peau, la couche superficielle chez certains sujets, quelques fibres du muscle grand pectoral, ou bien l'aponévrose, une seconde couche celluleuse plus mince que la première, le muscle intercostal interne, de nouvelles lames celluleuses, la plèvre, enfin le péricarde, en ayant soin de laisser l'artère sous-sternale en dedans, et de ménager le bord antérieur du poumon qui doit être reporté en dehors. Il est inutile de dire que nous entendons parler du côté gauche.

D'après ce qui précède, on voit que sur la ligne médiane, dans la région sternale, les blessures tomberaient directetement sur le cœur ou les gros vaisseaux; tandis que sur les côtés, elles pourraient aussi attaquer les poumons. Nous verrons, en examinant les organes internes, les dangers de leurs lésions, suivant les points où elles ont porté. Nous ferons remarquer seulement, par anticipation, que les plaies pénétrantes, par instrumens tranchans ou piquans, seront plus dangereuses quand elles traverseront simplement les parois thoraciques dans les espaces intercostaux inférieurs et près du sternum, qu'à la partie supérieure, à cause du tronc de la mammaire interne et de ses branches.

Nous ferons remarquer encore qu'une plaie transversale, en avant et sur les côtés de l'échan rure sus-sternale, pour-

rait entraîner des accidens de deux espèces : les uns, relatifs à l'articulation sterno-claviculaire, qui serait alors facilement ouverte, et les autres, qui dépendraient de la section du sterno-mastoïdien. La portion sternale de ce muscle descend assez bas, en effet, chez beaucoup de personnes, pour que sa division soit possible au devant de l'os sternal ; et, comme c'est cette portion musculaire qui soutient le haut de la poitrine dans les grandes inspirations, les efforts, etc., il en résulterait des changemens fâcheux pour l'exercice de ces phénomènes.

Toutes ces parties, d'ailleurs, sont disposées dans l'ordre suivant : 1° la peau, épaisse et serrée dans la gouttière sternale, souple, extensible sur les parties latérales; 2° la couche sous-cutanée, divisible en trois lames devant le muscle grand pectoral, où elle est quelquefois très-épaisse, fibreuse sur la ligne médiane, et dans laquelle se ramifient des artérioles, des filets nerveux et des veines plus ou moins grosses; 3° l'aponévrose, distincte dans le quart inférieur de la région seulement; 4° le muscle grand pectoral, une petite portion du droit antérieur de l'abdomen, une très-petite partie des tendons du sterno-mastoïdien : c'est dans cette couche que se trouvent les artères principales et les nerfs profonds; 5° le sternum, les cartilages, les muscles intercostaux; 6° une couche lamelleuse, l'artère sous-sternale; 7° le muscle triangulaire du sternum et la plèvre.

SECTION II.

RÉGION POSTÉRIEURE.

Cette portion du thorax est limitée superficiellement par la région postérieure du cou; en bas, par une ligne courbe semblable à celle qui borne inférieurement la région sternale, c'est-à-dire par une ligne qui suit le bord inférieur des

douzièmes côtes, pour passer sur le tubercule épineux de la dernière vertèbre dorsale; sur les côtés, par une ligne qui prolonge arbitrairement le bord vertébral du scapulum sur l'union du tiers postérieur avec les deux tiers antérieurs de la crête iliaque, et qui suivrait par conséquent la saillie formée par le talon des côtes; nous la nommerons *scapulo-coxale*.

A l'extérieur, cette région présente sur la ligne médiane, dans la portion inter-scapulaire, une crête peu saillante en général, et qui dépend des apophyses épineuses des vertèbres; sur les côtés de cette crête, on voit deux rainures ou gouttières, dont la profondeur varie beaucoup chez les divers sujets; plus en dehors, deux saillies qui correspondent aux masses musculaires, et qui sont d'autant plus prononcées que l'épaule se porte davantage en avant; enfin, le bord postérieur de l'omoplate, dont la position varie à chaque instant de la vie, à cause des mouvemens du membre dont il fait partie, et qui est aussi plus ou moins proéminent suivant la conformation du thorax.

Dans la partie inférieure de la région, la crête médiane est assez souvent très-prononcée, les gouttières latérales sont aussi beaucoup plus profondes, et les saillies musculaires ont augmenté de volume. Cette différence tient à ce que le rachis est fortement convexe en haut, tandis qu'en bas il s'incline en sens inverse; à ce que les apophyses épineuses sont très-obliques supérieurement, au lieu qu'inférieurement, elles deviennent horizontales. Comme les convexités latérales dépendent autant de la courbure des côtes que de la saillie formée par les muscles, on les augmentera toujours en faisant porter les bras en avant, de manière à croiser ces membres sur le devant de la poitrine, ou sur la tête, par exemple, c'est ce qu'il importe de faire quand on cherche

à reconnaître l'état des poumons ou des autres viscères pectoraux par la percussion ou l'auscultation.

PARTIES CONSTITUANTES.

1°. La Peau.

Plus épaisse encore qu'à la partie postérieure du cou, elle n'en diffère d'ailleurs que par son adhérence aux muscles qui est moindre, et parce qu'elle est unie d'une manière beaucoup plus solide sur la ligne médiane aux épines vertébrales. Jamais cette membrane ne présente de rides, ne supporte de poils; mais elle renferme des follicules sébacés en assez grand nombre; sa densité est extrêmement forte, et la sensibilité y est en général très-développée, quoiqu'elle ne reçoive pas beaucoup de nerfs; les douleurs vives qui se manifestent quand elle devient le siége de furoncles, d'antrax, d'inflammations érysipélateuse ou autre, tiennent sans doute à ces deux particularités, et nous expliquerions par la dernière, les sympathies nombreuses et étendues que mettent en jeu ses irritations artificielles ou naturelles. Ainsi, tout le monde sait qu'on arrête souvent et sur-le-champ un épistaxis, en introduisant une clé, un corps métallique froid quelconque entre les épaules, ainsi qu'en y plaçant un linge trempé dans des liquides glacés, etc. C'est fondé sur ces résultats que nous avons appliqué sur ce point, et avec le plus prompt succès, des cataplasmes de moutarde, dans des cas d'hémorragies utérines qui avaient résisté aux autres moyens rationnels, et qui menaçaient de devenir rapidement mortelles, soit aussitôt après l'accouchement, soit au bout de quelques jours.

2°. La Couche sous-cutanée.

Divisible en plusieurs lames par la macération, elle est serrée, dense, et forme un véritable *fascia superficialis*. Cette

couche est composée d'un tissu cellulaire lamelleux et filamenteux, dans lequel se voient des cellules adipeuses molles, rougeâtres et allongées, qui peuvent acquérir un volume assez gros pour former une lame graisseuse d'une certaine épaisseur chez les personnes qui ont beaucoup d'embonpoint. Il n'est pas rare d'en voir quelques-unes s'agglomérer, et se développer ensemble de manière à produire des lipomes, dont le volume est quelquefois considérable. Mais ce développement pathologique des vésicules graisseuses ne peut avoir lieu que sur les côtés, attendu que, sur la ligne médiane, la couche qui nous occupe unit d'une manière intime les vertèbres à la peau; et c'est aussi pour cette raison que les infiltrations, les abcès, les collections, et les tumeurs de toute nature, à l'exception de celles qui dépendent d'une maladie des os, ne se manifestent point sur le milieu de la région dorsale.

Cette couche peut s'enflammer et suppurer; mais, comme elle est interposée entre deux plans qui offrent beaucoup de résistance, les foyers purulens s'y forment très-lentement, s'étendent en largeur, et persistent quelquefois long-tems avant de faire saillie au dehors; la peau qui les recouvre peut conserver son épaisseur et la plupart de ses autres caractères pendant plusieurs mois. Si les phénomènes phlegmasiques ne sont pas très-aigus, la collection prendra le nom d'abcès froid, pourra faire croire à l'existence d'un dépôt par congestion, et finira par entraîner la mort du sujet. Bornés en avant par l'aponévrose épaissie, ces foyers peuvent produire un décollement considérable, et s'étendre de la partie postérieure du cou dans la région lombaire. Il nous semble évident que, dans les cas de cette nature, le danger vient de la résistance des tissus, qui s'opposent à l'évacuation des liquides altérés, et que le meilleur moyen

de sauver les malades serait d'ouvrir largement et de bonne heure les clapiers qui les renferment..

3°. L'Aponévrose.

Composée de lames celluleuses minces et peu fortes dans quelques endroits, elle est épaisse et fibreuse dans d'autres. Ainsi, les faces antérieure et postérieure du trapèze et du grand dorsal sont tapissées par un feuillet extensible et peu épais, qui leur adhère fortement, et dont les couches s'adossent et se confondent pour former une lame plus distincte, près de l'angle inférieur du scapulum, dans le petit espace triangulaire qui sépare ces deux muscles. Un autre feuillet aponévrotique bride les muscles des gouttières vertébrales, se prolonge jusqu'au cou sur le splénius, en se dédoublant pour embrasser le muscle petit dentelé postérieur et supérieur, se confond en bas, sur le petit dentelé inférieur, avec l'aponévrose de la région lombaire, et se fixe aux apophyses épineuses des vertèbres dorsales d'une part, et sur le talon des côtes, de l'autre. En d'autres termes, l'aponévrose très-forte du grand dorsal peut être considérée comme fournissant des feuillets d'enveloppe à tous les muscles du dos, et surtout une lame très-régulière, pour séparer les muscles qui constituent le plan superficiel des faisceaux charnus, du plan profond. Ces divers feuillets sont trop minces, et ne revêtent pas les caractères aponévrotiques d'une manière assez prononcée pour qu'ils puissent être causes d'accidens graves dans les inflammations profondes du dos; mais, en se confondant pour ainsi dire avec les muscles superficiels, ils forment une couche forte, qui empêche les abcès, indiqués dans le paragraphe précédent, de se porter sous l'épaule, etc.

4°. Les Muscles.

Les uns sont plus ou moins larges, aplatis, et forment

un plan superficiel; les autres sont allongés, réunis en masse et placés profondément.

Les premiers comprennent :

a. La moitié inférieure des *trapèzes*, qui représente ici un triangle dont la pointe serait fixée sur la dernière vertèbre dorsale, tandis que les deux angles de la base iraient se perdre sur l'épine de l'omoplate; en sorte que, pour tendre ces muscles, il convient de porter le bras plus ou moins en avant, et que leurs contractions doivent avoir pour but principal d'élever le moignon de l'épaule en même tems qu'elles rapprochent les deux omoplates de la poitrine et du rachis. Le trapèze est recouvert par une lame fibro-celluleuse qui appartient à l'aponévrose, par la couche sous-cutanée et par la peau; il est séparé du plan profond par le rhomboïde, le grand dorsal et des lamelles de tissu cellulaire;

b. Une assez large portion du muscle *grand dorsal*, et surtout de son aponévrose d'origine, puisqu'il remonte jusqu'à la cinquième vertèbre de cette région; ses fibres sont transversales ou légèrement obliques, et prennent leur point fixe dans cette région. Recouvert par le trapèze, la couche superficielle et la peau, ce muscle est assez fortement uni au petit dentelé inférieur; mais il n'adhère à l'aponévrose profonde qu'au moyen de lamelles celluleuses molles, rares et extensibles. Quand il se dégage de dessous le trapèze, près de l'angle du scapulum, il forme le bord inférieur du petit espace triangulaire dont il a été parlé plus haut, à l'occasion de la région postérieure de l'épaule, et par lequel un instrument pourrait pénétrer dans le creux de l'aisselle, sans diviser d'autres muscles que le grand dentelé. C'est aussi par cette espèce d'ouverture que du pus ou d'autres fluides pourraient passer de la région dorsale dans le haut de la région latérale, entre le côté du thorax et le muscle grand dentelé, remonter dans la région

sus-claviculaire, ou descendre dans la région costale, ou bien enfin venir de toutes ces régions dans celle qui nous occupe actuellement. Puisque le muscle grand dorsal a pour usage d'abaisser le bras et de porter l'angle inférieur de l'épaule en arrière, il faut, pour le tendre, et rendre plus saillante la portion du dos qu'il recouvre, quand on veut exercer la percussion ou appliquer le stéthoscope sur cette partie de la poitrine, croiser les deux membres thoraciques sur le sommet de la tête;

c. Le *rhomboïde dorsal* en totalité, ainsi qu'une petite partie du *rhomboïde cervical.* Séparé du trapèze par une couche mince de tissu cellulaire, ce muscle cache le petit dentelé supérieur, et se trouve éloigné du talon des côtes par un espace variable suivant la position de l'épaule, et qui est rempli par des lamelles celluleuses souples et très-lâches, dans lesquelles des vésicules adipeuses se rencontrent rarement. Cet espace se prolonge entre la portion costale de l'aisselle et le muscle grand dentelé, qui le sépare du creux axillaire; il communique directement avec la région sus-claviculaire; et, comme le tissu cellulaire qui le remplit est très-extensible et très-mou, il en résulte que les fluides, accumulés dans la partie latérale du cou, descendent bientôt entre les côtes, le rhomboïde et le grand dentelé. Fixé sur le bord vertébral du scapulum par un cordon aponévrotique disposé en arcade, et tenant d'ailleurs aux apophyses épineuses du dos, le muscle rhomboïde ne peut agir que sur l'épaule, qu'il tire en arrière vers la ligne médiane et en haut s'il se contracte seul, ou directement s'il combine son action avec celle du trapèze;

d. Les *petits dentelés postérieurs*, qui se portent : le supérieur, obliquement en bas des premières épines dorsales, à la partie externe du talon des trois côtes qui suivent la première;

l'inférieur, des premières vertèbres lombaires et des dernières dorsales à la partie postérieure des douzième, onzième, dixième et neuvième côtes; en sorte qu'ils ont pour action commune de tirer les arcs osseux du thorax en arrière et en dehors, et que le premier élève ces os, tandis que le second les abaisse. En conséquence, dans les fractures de la partie moyenne des côtes, ils doivent tendre à déplacer le fragment postérieur en dehors et en bas, ou bien en dehors et en haut, suivant le lieu qu'occupe la blessure.

Les seconds, ou les muscles profonds, sont moins importans sous le rapport chirurgical que les précédens; ils remplissent les gouttières vertébrales, et comprennent la portion dorsale des inter-épineux dorso-lombaires, du sacro-lombaire, du long dorsal, du transversaire épineux ou multifide du dos, et de plus les origines du grand complexus, du splénius et du transversaire du cou. Tous ces muscles sont séparés des superficiels par l'aponévrose des petits dentelés; ils ne peuvent agir que sur le rachis et l'extrémité postérieure des côtes. Les tendons externes du long dorsal s'insèrent près du talon de ces os, et la poitrine se trouve ainsi dilatée par leur contraction, qui favorise aussi l'expiration. Les muscles surcostaux sont en partie recouverts par ce dernier, et descendent obliquement en dehors de la partie externe d'une articulation costo-transversaire à la côte qui est au dessous, en se prolongeant jusqu'à la seconde. Ils sont entièrement renfermés dans la région dorsale, et se continuent au-dessous avec les muscles intercostaux externes. Leur usage est d'élever les côtes, comme l'avaient bien vu *Verheyen* et *Sténon*. Dans les fractures, ils agissent de la même manière que le petit dentelé supérieur, et contre-balancent l'action de l'inférieur, et des faisceaux externes du long dorsal. Quant aux

intercostaux, ils n'ont ici rien de particulier; on y rencontre l'origine des externes seulement.

5°. Les Artères.

Aucune d'elles, à part l'intercostale, n'est assez volumineuse pour faire craindre une hémorragie dans les blessures de cette région. L'une des branches de la cervicale descendante, venant de la sous-clavière, se ramifie devant le muscle rhomboïde, et donne en général à la couche musculaire superficielle, avant de s'anastomoser dans le muscle grand dorsal avec l'artère scapulaire commune, et de former de cette manière une arcade artérielle qui réunit la sous-clavière et la brachiale. Chaque artère intercostale fournit ici sa branche postérieure, qui passe entre le corps des vertèbres, le ligament costo-transversaire inférieur, et deux apophyses transverses, pour se glisser d'abord entre les muscles sacro-lombaire et transversaire épineux, où elle se divise ensuite. Alors l'un des rameaux se rapproche de la ligne médiane, en se portant vers la peau; l'autre s'en éloigne au contraire, et passe entre les muscles sacro-lombaire et long dorsal, pour aller se perdre aussi dans la couche superficielle et la peau; enfin, l'artère intercostale elle-même, renfermée dans l'espace du même nom, traverse cette région, et de telle sorte qu'elle ne gagne réellement la gouttière protectrice que lui présente la côte, que vers le talon de cet os : elle en est encore assez éloignée, vis-à-vis du sommet de l'apophyse transverse, pour qu'un instrument tranchant ou piquant pût aisément l'atteindre, s'il traversait l'espace intercostal. Mais admirons ici, comme dans une foule d'autres points, la disposition des parties; en effet, la masse musculaire qui protége en arrière ce vaisseau contre l'action des corps extérieurs, devient de moins en moins épaisse à mesure qu'elle se porte en dehors; mais alors l'ar-

tère, d'abord libre au-dessous de la côte, s'en rapproche tellement ensuite, qu'elle se place presqu'en totalité sur sa face interne. En général, le nerf qui l'accompagne longe son bord inférieur, et souvent elle fournit sa branche descendante avant d'entrer dans la région costale.

6°. Les Veines.

Elles se comportent comme les artères. On n'en connaît pas de particulières, et toutes vont se rendre dans les veines azygos par les intercostales, et dans celles du bras et du cou par les cervicales et les sous-scapulaires.

7°. Les Lymphatiques.

En très-petit nombre, ils méritent encore moins d'attention que les veines. Ceux de la couche profonde se portent, pour la plupart, dans les ganglions de l'aisselle; les superficiels, presque tous dans la région sus-claviculaire; et, d'après cette disposition, les maladies de la peau et de la couche cellulo-graisseuse doivent plus particulièrement réagir sur les ganglions du cou, tandis que les altérations des parties profondes produiront le gonflement de ceux de l'espace axillaire.

8°. Les Nerfs.

Outre le spinal, qui se perd dans le muscle trapèze, quelques filets des branches profondes du plexus cervical, qui se prolongent jusqu'au rhomboïde et au petit dentelé, et quelques autres rameaux donnés par le plexus brachial, la région dorsale reçoit encore les branches postérieures des nerfs rachidiens. Ces derniers suivent les artères, se divisent comme elles, et viennent aussi se ramifier dans la couche superficielle et la peau. Le nerf intercostal, inférieur à l'artère, se place également sous le bord de la côte, et se divise quelquefois avant d'abandonner la portion dorsale du thorax.

9°. Le Squelette.

Il se compose des douze vertèbres dorsales et des côtes jusqu'à l'angle ou courbure postérieure de celles-ci. Les premières sont disposées de manière que leur corps, plus étendu dans le sens antéro-postérieur que transversalement, forme une sorte de tige concave en avant, et qui proémine dans le thorax. Cette concavité antérieure, qui est due à ce que les vertèbres et les fibro-cartilages interposés entre elles sont plus épais en arrière qu'en avant, présente des nuances presque infinies. Chez les enfans nouveau-nés, elle existe à peine; chez les vieillards, elle est en général très-prononcée; moins marquée chez la femme que chez l'homme, chez les personnes qui se tiennent habituellement debout que chez celles qui travaillent courbées, elle peut augmenter considérablement ou disparaître tout-à-fait par l'effet du rachitisme. Dans le premier cas, il en résulte une gibbosité, et la région sternale est alors plus ou moins déprimée; dans le second, la région dorsale paraît très-enfoncée, et le sternum est plus ou moins dejeté en avant. Une autre courbure se remarque sur le côté gauche et dans le tiers supérieur de la colonne, à l'endroit sur lequel repose l'aorte dans la poitrine. Cette dernière concavité varie moins que la précédente dans l'état de bonne conformation; mais dans le rachitisme elle dépasse plus souvent peut-être ses limites naturelles, et concourt pour beaucoup à la production des gibbosités. La formation de ces courbures, d'ailleurs, est une chose très-simple et toute mécanique; elle tient au poids du corps et à l'action des muscles. Ainsi, la tête étant plus pesante en avant qu'en arrière, pour maintenir l'équilibre, les muscles postérieurs se tiennent dans un état de contraction presque permanente, et ne peuvent manquer de faire saillir la colonne vertébrale en

avant dans la portion cervicale. La pesanteur des viscères du thorax, d'une part; le poids de la tête et du cou, de l'autre, tendent à entraîner le haut de la poitrine en avant; mais, comme la ligne de gravité ne tarderait pas à dépasser la base de sustentation, pour empêcher la chute et contre-balancer l'effort antérieur, la masse des muscles sacro-lombaire et long dorsal réagit fortement sur les deux tiers inférieurs du rachis dans la portion dorsale, et produit ainsi la convexité qui se voit dans le haut de cette région. Dans les actions les plus ordinaires de la vie, la plupart des hommes se servent bien plus souvent du membre thoracique droit que du gauche : c'est avec lui qu'on soulève les fardeaux, etc. Alors, en même tems que plusieurs muscles de l'épaule droite tirent la portion correspondante de la tige vertébrale de ce côté, ceux du côté opposé, qui remplissent les gouttières rachidiennes, tendent à rapprocher les vertèbres cervicales des dernières dorsales, afin de maintenir la ligne centrale du corps dans une position convenable; et de là cette courbure latérale qu'on attribuait, avant *Bichat* et *Béclard*, à la position de la crosse aortique. Qu'on applique maintenant ce mécanisme aux courbures rachitiques, et l'on comprendra facilement dans quel sens elles doivent se faire le plus souvent; on concevra mieux aussi l'utilité et l'importance des moyens orthopédiques dans ces difformités, lorsqu'il n'y a pas de désorganisation.

Dans ces déviations, le canal rachidien s'aplatit, mais ne se rétrécit pas réellement : aussi peuvent-elles être portées à un degré extrême sans que la moelle soit comprimée; tandis que, dans le mal de *Pott*, ou la gibbosité qui dépend de la carie du corps d'une ou de plusieurs vertèbres, la paralysie se manifeste en général assez promptement. Dans ce dernier cas, en effet, les os ne se désorganisent que rare-

ment, au point de permettre l'affaissement de ceux qui sont au-dessus et au-dessous, sans affecter également le cordon nerveux, qui, assez souvent aussi, se trouve comprimé dans le canal déformé qui le renferme. On doit remarquer que, dans la maladie de *Pott*, la courbure est plus aiguë et presque toujours en arrière, tandis que celle qui tient à la mollesse des os est plus allongée, et se voit aussi souvent sur le côté.

Les apophyses épineuses des vertèbres dorsales, presque horizontales d'abord, s'inclinent, s'imbriquent fortement au milieu, pour se redresser en bas du dos; de sorte qu'en haut et à la partie inférieure, les mouvemens d'extension peuvent avoir quelque étendue; tandis qu'à la portion moyenne, ils doivent être très-bornés. Les lames sont courtes, très-épaisses, descendent les unes derrière les autres, et rendent à peu près impossible l'entrée des instrumens dans le canal vertébral. Les facettes articulaires, très-obliques, presque perpendiculaires, même en bas, disposées de manière que les inférieures, placées derrière les supérieures, regardent en avant et en dehors, s'opposent très-fortement aux luxations sans fracture, et permettent néanmoins un mouvement de flexion assez distinct, tandis qu'elles s'opposent au mouvement d'extension. Les apophyses transverses sont remarquables par leur épaisseur, leur longueur, et surtout par leur inclinaison en arrière; ce qui augmente d'autant la profondeur des gouttières vertébrales à l'extérieur, et des excavations thoraciques dans la poitrine. Le canal rachidien est étroit, presque cylindroïde. La moelle fournit ici des nerfs aux parois thoraciques, abdominales, aux membres inférieurs, et donne la première branche seulement du plexus brachial; en sorte qu'une blessure de ce cordon, entre la seconde et la troisième vertèbre dorsale, ne paralyserait pas les membres supérieurs, et que, pour suspendre l'action nerveuse dans

les inférieurs, il faudrait que l'altération eût lieu vers la septième ou la huitième, attendu que les racines des nerfs se portent vers les trous de conjugaison, en suivant une ligne d'autant plus oblique qu'ils sont plus inférieurs. Les recherches modernes ont démontré qu'en détruisant la moelle vertébrale dans la région dorsale, on suspendrait les mouvemens du cœur, à cause des racines du grand-sympathique, en même tems qu'elle produirait la paralysie; mais nous avons rapporté (1) des faits qui tendent à prouver que ces lois souffrent quelques exceptions. Des expériences bien faites par *Schaw*, *Ch. Bell*, M. *Magendie*, *Béclard*, M. *Descot;* des observations d'anatomie pathologique rapportées par plusieurs auteurs, et celles que nous avons consignées dans les *Archives générales de Médecine*, tendent à prouver que les cordons postérieurs de la moelle président à la sensibilité, tandis que les antérieurs sont affectés aux mouvemens : alors il est évident que l'une ou l'autre de ces deux facultés de relation s'altérera la première, suivant que les blessures ou les maladies auront lieu, dès le principe, en avant ou en arrière, dans les portions dorsale et cervicale du rachis.

La force des ligamens sur-épineux, inter-épineux, jaunes, prévertébral, vertébral postérieur; et surtout du fibro-cartilage intervertébral, jointe à la disposition des surfaces osseuses, rendent à peu près impossibles les luxations des vertèbres dans la région dorsale; les fractures doivent y être aussi très-difficiles et très-rares par la même raison, et parce que les parties molles et les côtes amortissent encore l'effort des puissances extérieures qui pourraient agir directement sur les vertèbres.

Les côtes présentent ici une courbure toujours très-pro-

(2) *Archives générales de Médecine*. Janvier et février 1825.

noncée, mais qui varie cependant suivant l'âge et les sujets. Chez les enfans, elle est beaucoup moins marquée que chez les adultes, toute proportion gardée: aussi la poitrine paraît-elle comprimée sur les côtes, dans les premières années de la vie, tandis qu'elle est plus saillante en avant et en arrière. Quand cette disposition persiste dans l'âge adulte, les omoplates proéminent ordinairement davantage en arrière, et cela constitue ce que l'on désigne sous le nom de poitrine ailée : il semble alors que les côtes soient rentrées sous les épaules; et comme, dans ce cas, les poumons doivent être repoussés en avant, on a généralement pensé que cette conformation prédisposait à la phthisie tuberculeuse: ce qui serait en faveur des médecins qui soutiennent que cette maladie reconnaît pour cause une irritation ou une inflammation.

Appuyées sur toute l'étendue de la face antérieure des apophyses transverses, on ne conçoit pas que les côtes puissent se luxer par leur extrémité postérieure, quoi qu'en ait dit *Buttet* dans les *Mémoires de l'Académie royale de chirurgie*. Si elles étaient poussées assez fortement d'avant en arrière, elles seraient fracturées vers leur talon avant que les ligamens costo-vertébral et inter-transversaire se fussent rompus. Si l'effort agissait par derrière, la force du ligament costo-transversaire et l'appui que prend la tête de la côte sur les vertèbres, la rendraient aussi plus facile à rompre qu'à luxer. Au reste, on ne connaît pas d'exemple authentique de ce genre de déplacement, et celui rapporté par *Buttet* n'est pas de nature à entraîner la conviction.

Les espaces intercostaux sont étroits dans la région dorsale, et d'autant plus qu'on se rapproche davantage des vertèbres. Quand il n'y aurait que cette raison pour en empêcher, on ne devrait pas pratiquer l'opération de l'empyème dans la région dorsale. Mais un grand nombre d'autres

motifs en détournent encore le chirurgien : d'une part, en effet, l'épaisseur des parties molles qu'il faudrait traverser, rendrait l'opération très-difficile; de l'autre, l'artère et les nerfs intercostaux présentant là leur plus gros volume, et n'étant pas abrités par la côte, la rendraient très-dangereuse. Comme toutes les côtes ne sont pas soutenues par le sternum; comme les cinq dernières sont assez lâchement unies les unes aux autres par leur extrémité antérieure, il en résulte que les supérieures sont plus faciles à fracturer que les inférieures. Mais les fractures par cause directe sont rares dans cette région, à cause de la couche musculaire qui matelasse les os en arrière; celles par contre-coup n'y sont pas non plus très-communes, parce que, malgré la grande courbure du talon, la côte se brise plus souvent en avant, attendu qu'elle y est plus mince et beaucoup moins bien soutenue qu'en arrière.

Avant de terminer, nous devons noter que la région dorsale offre quelquefois une côte de plus de chaque côté, et qu'alors elle renferme treize vertèbres. Tantôt cette anomalie se remarque à la partie supérieure, et tantôt, au contraire, c'est à la partie inférieure. Dans le premier cas, la région cervicale perd sa dernière vertèbre, dont le prolongement costiforme constitue la côte surnuméraire; dans le second, c'est la première vertèbre lombaire qui se comporte de la même manière.

En reprenant les diverses parties qui viennent d'être examinées de l'extérieur vers l'intérieur du thorax, on les trouve dans l'ordre suivant : 1° la peau; 2° la couche sous-cutanée; 3° les feuillets fibro-cellulcux, qui se réunissent en bas pour former l'aponévrose, et qui renferment les muscles trapèze, grand dorsal, rhomboïde et petits dentelés; 4° les muscles

profonds; 5° les vertèbres, les côtes, les muscles intercostaux, les artères et les nerfs du même nom.

SECTION III.

RÉGION COSTALE.

La région latérale du thorax est double, et peut être divisée en deux portions de chaque côté : l'une supérieure, qui rentre dans la région axillaire, et que nous avons examinée; l'autre, inférieure, sous-axillaire, qui forme la région costale proprement dite. La première ayant été décrite en son lieu, nous n'en parlerons que d'une manière accessoire dans cette section.

La région costale est limitée supérieurement par une ligne qui partirait de l'angle du scapulum, pour se porter, par le creux de l'aisselle, au-dessous des mamelons, et réunir ainsi les deux lignes scapulo-coxale et clavi-coxale en bas, par le bord des cartilages costaux; en avant, par la région sternale, et par la région dorsale en arrière. A l'extérieur, elle présente : en haut, le prolongement des deux bords de l'aisselle, et, dans leur intervalle, la grande excavation qui commence le creux de cette région. La première saillie supporte, en avant, une portion de la glande mammaire, et laisse voir au-dessous d'elle une dépression qu'on pourrait nommer, avec M. *Gerdy*, *dépression sous-mammaire;* l'autre descend obliquement en arrière, et peut être distinguée jusqu'aux dernières côtes. Chez les sujets forts, et dont le système musculaire est très-développé, on remarque entre les saillies précédentes des empreintes digitales qui indiquent les insertions du grand dentelé. Enfin, on sent au toucher, à moins que les personnes n'aient beaucoup d'embonpoint, les côtes, les espaces

intercostaux, et le sommet des douzième et onzième côtes, quand elles sont libres dans les parois musculaires.

PARTIES CONSTITUANTES.

1°. La Peau.

Dépourvue de poils et de rides, comme dans la région précédente, elle renferme des follicules en plus grand nombre; ce qui lui donne un aspect rugueux et inégal. En arrière, son épaisseur est assez grande; en avant, elle s'amincit, et ses caractères sont un mélange de ceux de la peau des régions dorsale, abdominale et sternale. Moins adhérente aux tissus sous-jacens que dans la portion dorsale, elle est facile à déplacer, et jouit d'une extensibilité plus marquée; aussi les plaies avec perte de substance s'y réunissent-elles mieux et avec plus de promptitude. On met également cette espèce de mobilité en action, dans l'opération de l'empyème, ou dans la ponction du thorax, quand on veut s'opposer à l'entrée de l'air dans cette cavité.

2°. La Couche sous-cutanée.

Chez les individus maigres, elle est mince, quoique très-distincte, et lamelleuse; son épaisseur est, au contraire, quelquefois assez considérable pour empêcher de reconnaître les espaces intercostaux à travers la peau. Cette couche se prolonge, d'une part, entre le muscle grand pectoral et les côtes, et de l'autre, au devant du *latissimus dorsi*, pour arriver dans le creux de l'aisselle. Elle renferme des artérioles, des veinules et des ramifications nerveuses. Les vésicules graisseuses qui se voient dans ses lames externes, sont en général allongées, rougeâtres et aplaties, chez les personnes qui ont perdu leur embonpoint.

3°. L'Aponévrose.

Cette lame est aussi très-mince, et plutôt celluleuse que fibreuse; d'abord, assez marquée sur la face externe du muscle grand oblique, où elle se continue avec les aponévroses du ventre, elle remonte, simple et en s'amincissant, sur le grand dentelé, jusque dans l'excavation axillaire; puis, en avant et en arrière, elle s'applique sur les faces profondes des muscles grands pectoral et dorsal, pour envelopper leur bord et se porter ainsi sur le bras.

4°. Les Muscles.

Il en est plusieurs qui ne sont qu'appliqués sur les côtes et que nous devons examiner d'abord. En avant, on trouve une petite portion du grand pectoral, quand il descend sur les sixième et septième côtes; en arrière, la partie la plus importante du grand dorsal; ce dernier est disposé de telle sorte, que ses digitations costales se portent presque directement à l'angle de l'omoplate, et qu'inséré à l'humérus, il peut abaisser le bras ou bien élever les quatre dernières côtes; par la même raison, quand ces derniers os sont fracturés, il tend à entraîner le fragment sur lequel il s'attache, en haut et en dehors; en conséquence, il est inspirateur, puisqu'il peut dilater le thorax; aussi dans les efforts, dans les inspirations profondes, les bras s'élèvent-ils d'une manière presque instinctive, en cherchant à se fixer d'une manière plus ou moins solide sur les corps environnans. En bas et en avant, on rencontre les dentelures du grand oblique, qui sont fixées sur les sept dernières côtes, où elles s'entre-croisent avec celles du précédent, et surtout avec les digitations du grand dentelé; toutes ces languettes charnues recouvrent environ un pouce et demi de la portion osseuse des côtes; elles sont obliques en avant, en bas et en dedans.

D'après leur disposition, le muscle grand oblique est un des abaisseurs les plus puissans des côtes, et il ne peut tirer en haut le bassin, ou tendre l'aponévrose de l'abdomen, qu'autant que d'autres muscles ont préliminairement fixé la poitrine. Dans l'espace circonscrit par les trois muscles précédens, on aperçoit les digitations inférieures du grand dentelé, dont la direction est à peu près parallèle à celle des côtes. La dernière de ces dentelures, en abandonnant l'angle scapulaire, laisse entr'elle et les muscles rhomboïde et grand dorsal, un espace, une sorte d'ouverture déjà mentionnée à l'occasion de la région dorsale, et qui conduit entre l'épaule et le thorax, qui fait communiquer le tissu cellulaire sous-cutané de la région costale, avec les couches profondes des régions dorsale et sus-claviculaire; espace, enfin, par lequel du pus, se formant sur les parties latérales du cou, pourrait venir constituer un abcès dans le bas de la région costale, après avoir passé sous l'épaule. En dernier lieu, se présentent le trapèze et le dentelé postérieur, placés sous le grand dorsal, et qui recouvrent encore une très-petite partie de la région costale.

Les autres muscles du côté de la poitrine sont renfermés dans les espaces intercostaux; ils forment deux plans qui se croisent à angle presque droit : l'externe est oblique en bas et en avant; l'interne, au contraire, descend en arrière, et c'est sur cette disposition que se fondait *Hamberger*, pour soutenir que le premier était expirateur, tandis que l'autre servait à l'inspiration; une couche celluleuse dans laquelle se remarquent quelquefois des cellules adipeuses, les sépare l'un de l'autre, et c'est entre cette couche et le muscle intercostal interne, que se trouvent l'artère, les nerfs et les veines du même nom; en dedans, leurs fibres se voient par transparence à travers la plèvre, qui en est isolée par du

tissu cellulaire rare et lamelleux, et dans lequel il arrive quelquefois que des pelotons graisseux se développent, de manière à repousser cette membrane en dedans, et à produire ces appendices libres et flottans qu'on remarque à sa surface interne, chez certains vieillards; en dehors, une toile fibreuse mince, qui va de la face externe d'une côte à l'autre, les sépare des muscles superficiels, et semble se confondre avec les trousseaux fibreux, naturellement mêlés aux fibres charnues. Ces deux plans musculaires existent dans toute l'étendue de la région costale, tandis que l'externe seul se trouve dans la région dorsale, et l'interne dans la région sternale.

5°. Les Artères.

L'intercostale est la seule qui mérite beaucoup d'attention à cause de son volume et de sa position, relativement à l'opération de l'empyème, d'une part, et aux plaies pénétrantes de poitrine, de l'autre. Située entre le muscle intercostal interne et la couche celluleuse qui le sépare de l'externe, cette artère vient se placer dans la gouttière que lui présente le bord inférieur de la côte, au commencement de la courbure qui constitue le talon de cet os; elle marche l'espace de quelques pouces ainsi renfermée dans un canal musculeux en dedans et osseux en arrière ou en dehors; en sorte qu'on pourrait, pour ainsi dire, raser la côte sans blesser l'artère, jusqu'à la partie moyenne du côté de la poitrine; mais alors ce vaisseau s'isole de plus en plus et finit par se placer véritablement sous le bord de l'os; en avançant ensuite vers la région sternale, il perd beaucoup de son volume et s'anastomose avec les branches externes de l'artère sous-sternale. Dans son trajet, l'artère intercostale fournit un grand nombre de branches qui se rencontrent

sur la face externe de la côte correspondante, et qui traversent les muscles profonds pour se ramifier dans les superficiels; mais parmi ces branches, une seule doit être mentionnée, c'est celle qui se sépare du tronc vers le milieu de l'espace et qui se porte obliquement en avant, ensuite jusqu'au bord supérieur de la côte inférieure, pour arriver dans les muscles externes. Son origine est assez variable pour qu'on ne puisse pas être sûr de l'éviter dans la paracenthèse de la poitrine; mais heureusement il est rare qu'elle soit assez grosse pour produire une hémorragie dangereuse. En général, le tronc de l'artère intercostale est beaucoup plus rapproché de la plèvre que des muscles superficiels du thorax, et d'autant plus facile à atteindre, qu'on approche davantage de la région antérieure; aussi, pour éviter cette blessure, est-on dans l'habitude de pénétrer dans la poitrine avec les instrumens, en incisant en avant du talon des côtes. Il faut d'ailleurs, dans ces opérations, avoir soin de diviser les tissus plus près de la côte inférieure que de la supérieure, et se souvenir que, lors de certaines maladies, les branches secondaires peuvent avoir acquis un volume double, triple même de celui qu'elles offrent ordinairement.

Il suit donc de la position de ces artères qu'elles peuvent être ouvertes dans l'opération de l'empyème, la ponction simple, les plaies pénétrantes, à l'occasion de l'ouverture d'une collection interne, d'un abcès au foie, par exemple; enfin, par les fragmens ou les esquilles des côtes fracturées. Dans tous ces cas, qu'il y eût plaie ou non, il serait à peu près impossible d'aller saisir le vaisseau avec des pinces et de le lier; en dehors, on ne peut pas le comprimer, et cependant le sang qui s'épanche presque constamment dans la poitrine, au lieu de s'échapper à l'extérieur, ne tarde pas à faire naître des accidens graves. Alors il est évident que le fil passé par *Gérard*,

avec une simple aiguille à suture, autour de la côte, pour embrasser l'artère, ou par *Goulard*, avec son aiguille à long manche et percée près de sa pointe, doit être rejeté, d'une part, parce qu'il exige une double plaie; de l'autre, parce que l'artère pourrait bien ne pas être complétement aplatie dans la gouttière de la côte; enfin, parce que, n'agissant que sur un des bouts du vaisseau, l'hémorragie pourrait continuer par l'autre. Le jeton de *Quaisnay*, la plaque de *Lottery*, la machine compliquée de *Bellocq*, seraient encore moins sûrs; et tous ces moyens seront avantageusement remplacés par ceux qu'ont recommandés *Desault* et *Sabatier*. Après avoir introduit en effet dans le thorax, par la plaie, une petite bourse vide, soit en linge, soit en toile cirée, ou bien une portion de vessie qu'on retiendrait en dehors avec des fils, il serait facile de la remplir de charpie ou de quelque autre corps, et de lui donner ainsi un volume qui l'empêchât de ressortir à travers l'espace intercostal. Par ce moyen, la compression se ferait sur les deux bouts de l'artère en même tems, d'une manière sûre, exacte, et peu gênante pour le malade.

Les autres artères de la région costale sont, pour la plupart, des rameaux de la précédente, qui s'anastomosent, en haut et en avant, avec la scapulaire commune ou mammaire externe; en haut et en arrière, avec la branche scapulaire de l'artère cervicale descendante. Toutes ces branches se ramifient dans les muscles superficiels, les couches celluleuses et la peau; mais elles n'ont, dans l'état sain, qu'un assez petit calibre, et ne sont réellement importantes en chirurgie, que sous le rapport des chaînes anastomotiques qu'elles établissent entre différens points assez éloignés du corps.

6°. Les Veines.

Ces vaisseaux sont absolument disposés de la même manière que les artères.

7°. Les Lymphatiques.

Les deux plans qu'ils forment, suivent deux directions différentes : le superficiel remonte dans les ganglions de l'aisselle, tandis que le profond se porte, en suivant les vaisseaux sanguins, des espaces intercostaux sur les côtés du rachis ou dans les ganglions placés dans les écartemens antérieur et postérieur du médiastin : d'où il suit que les maladies de la peau ou de la couche superficielle produisent souvent l'altération des glandes lymphatiques axillaires, sans agir sur celles de l'intérieur du thorax; tandis que les dernières sont assez fréquemment affectées à la suite des lésions profondes. Un vésicatoire, par exemple, appliqué dans la région costale, produira de la douleur et du gonflement dans le creux sous-claviculaire; un sarcome, une carie des côtes, au contraire, réagiront derrière le sternum ou devant le rachis.

8°. Les Nerfs.

Le muscle grand dentelé reçoit son nerf des quatrième et cinquième paires cervicales, et pourrait conserver son action, par conséquent, quoique la moelle vertébrale eût été blessée dans le haut de la région dorsale. Quelques rameaux sont aussi fournis par le plexus brachial, au grand dorsal et au grand pectoral; mais les nerfs propres à cette région sont les intercostaux; d'un volume à peu près égal à celui de l'artère de ce nom, chacun d'eux se divise de la même manière, lui est accollé, la suit, et reste au-dessous d'elle; ensorte que l'ouverture du vaisseau indique seule, d'une manière presque

certaine, la division du nerf. Cependant ces nerfs descendent plutôt que l'artère dans l'espace rempli par les muscles, et croisent bientôt la face interne de la côte inférieure. Le dernier surtout, que quelques personnes ont regardé comme la première branche lombaire, s'écarte promptement de l'arc osseux pour se porter dans l'intervalle des couches musculeuses des parois du ventre.

9°. Le Squelette.

Formé par le corps des sept dernières côtes, il est remarquable par la disposition de ces os et leurs rapports avec les organes qui les entourent. Nous venons de voir qu'en dehors, les côtes étaient recouvertes par de larges muscles; que leurs bords étaient fixés par d'autres, et logeaient les vaisseaux et les nerfs principaux; qu'enfin, en dedans, elles étaient tapissées par la plèvre seulement. Il doit résulter de cet arrangement que leurs fractures, produites par une force qui tend à augmenter la courbure de ces os, ou bien à la diminuer, seront accompagnées de déplacemens et d'accidens plus ou moins graves, suivant le point qu'occupera la lésion. Ainsi, la fracture a-t-elle lieu dans le trajet de la ligne courbe, sur laquelle le grand dentelé s'insère, ce muscle entraînera le fragment postérieur en dehors, en haut et en arrière, tandis que le grand oblique portera la portion antérieure de l'os en sens inverse. Est-ce plus en arrière et plus haut, au contraire, que cette fracture s'est effectuée? alors le grand dorsal et le grand dentelé agiront sur le fragment antérieur, tendront à le faire glisser sur le postérieur, et le déplacement, suivant la longueur, pourra être considérable. Si les côtes se brisent plus près de leur extrémité antérieure, le chevauchement sera plus difficile, parce qu'en même tems que le grand dentelé tend à porter l'une des pièces osseuses en

dehors, et que l'autre est tirée par le grand pectoral dans la même direction, les muscles obliques, transverse et diaphragme agissent sur cette dernière, pour l'entraîner en bas et en dedans. Cependant, comme la plupart de ces muscles s'attachent en même tems sur une assez grande étendue de la face externe des côtes, il est rare que le déplacement, quel qu'il soit, puisse être porté très-loin; d'autant mieux que le sternum, d'une part, et le rachis, de l'autre, s'y opposent également, en maintenant, par le moyen des côtes restées saines, les fragmens dans une position qui ne peut guère s'éloigner de l'état naturel. Ce n'est donc pas de cette manière que la fracture des côtes devient dangereuse, mais bien par la nature des organes qui ont été blessés en même tems, et des fonctions qui se trouvent dérangées. En effet, si cette fracture est directe, la plèvre, les poumons, ainsi que les vaisseaux et nerfs intercostaux, seront le plus souvent tiraillés, déchirés même, et de là les épanchemens, les inflammations de poitrine, etc. Si c'est par contre-coup, au contraire, qu'elle s'est opérée, les fragmens auront déchiré plus ou moins les parties molles externes, ainsi que les nerfs, les vaisseaux et la plèvre : alors il pourra s'ensuivre des inflammations, des abcès, et des douleurs augmentées surtout par les mouvemens respiratoires. Enfin, si la fracture est comminutive, s'il se détache quelques esquilles, comme il arrive souvent, ces pointes osseuses blesseront, soit le poumon, soit l'artère intercostale et les organes externes, ou bien toutes ces parties simultanément, et se comporteront, dans tous les cas, comme corps étrangers.

D'après leur disposition, il est évident que les vraies côtes doivent se fracturer avec d'autant plus de facilité qu'elles sont plus supérieures, attendu qu'elles sont alors plus courtes et moins flexibles. Mais, d'un autre côté, l'épaule,

le bras et les muscles les protégent d'une manière très-efficace en haut, dans toute la portion axillaire, tandis qu'inférieurement, ou dans les régions costales proprement dites, elles sont presqu'à découvert, et beaucoup plus exposées à l'action des corps extérieurs. Quand une côte est brisée seule, ce qui est rare, le déplacement ne pouvant être produit que par le même effort qui a fracturé l'os, il se fait toujours en dedans : ce sont les balles ou autres projectiles lancés par la poudre à canon qui produisent le plus souvent ces fractures isolées; cependant leur fréquence n'est pas en raison de celle des blessures de ce genre, et cette différence tient à ce que, si le corps vulnérant tombe près de l'un des bords de la côte, il se déviera pour traverser l'espace intercostal et la poitrine; s'il porte, au contraire, sur le milieu de la face externe de l'os, comme celui-ci peut céder en s'abaissant ou en se redressant, le corps étranger se détournera encore, et pourra, dans ce cas, labourer les parois thoraciques d'avant en arrière ou d'arrière en avant, sans produire de fractures, et sans pénétrer dans la cavité pectorale. Dans la région latérale du thorax, les côtes sont plus aplaties, et les supérieures sont assez solidement fixées pour qu'un couteau, une épée, etc., puissent traverser un de ces os, parallèlement à sa longueur, sans le fracturer, ou du moins en n'en détachant que de simples esquilles, et de manière que la pointe de l'instrument brisé puisse rester dans le corps de la côte, et faire saillie dans la poitrine. Ce cas, qui s'est présenté à *Gérard*, serait assez embarrassant, surtout s'il n'y avait pas de prise à l'extérieur pour saisir cette lame métallique, rompue trop près de la surface osseuse; alors le moyen employé par ce chirurgien, c'est-à-dire, un dé d'acier avec lequel on irait repousser en dehors la pointe vulnérante, en passant le doigt par l'espace intercostal, afin de le placer

convenablement dans la poitrine, est le seul qui présenterait quelques chances de succès.

Les espaces intercostaux doivent être examinés maintenant. En général, ils ont une largeur qui n'est pas la même pour chacun d'eux : le troisième est le plus large de tous; le premier et le second viennent ensuite; le quatrième, le cinquième, le sixième et le septième diffèrent peu les uns des autres; les deux derniers sont plus larges, mais moins importans. Il faut noter que cette différence dans la largeur des espaces qui séparent les côtes, est surtout marquée dans la moitié antérieure de la poitrine, et que cet élargissement graduel qu'on remarque de derrière en devant, tient à ce que les os descendent réellement d'abord, pour remonter ensuite. Cette particularité mérite quelque attention en chirurgie, parce qu'elle rend plus facile l'opération de l'empyème, au devant du talon des côtes, qu'à la partie postérieure de cette courbure. Cependant c'est à la réunion des deux tiers antérieurs avec le tiers postérieur d'une ligne, qui partirait du sternum pour se porter au rachis, qu'on a recommandé de pénétrer dans la poitrine, pour en évacuer les fluides. En donnant ce conseil, les chirurgiens ont pensé qu'on s'exposerait moins à blesser l'artère, qui est alors cachée par la côte, et que le liquide s'écoulerait mieux; mais nous verrons par la suite, que ces données méritent un nouvel examen.

Il entre dans chaque espace intercostal, 1° les deux muscles intercostaux; 2° deux couches celluleuses; 3° l'artère et la veine intercostales; 4° le nerf du même nom. Le bord inférieur de la côte supérieure le borne en haut. Mince et creusé en dedans d'une rainure, qui disparaît en avant, où cette partie de la côte s'arrondit, ce bord, considéré dans son ensemble, est convexe en dehors et en bas. Le bord supérieur de la côte inférieure est épais, émoussé, concave

dans toute son étendue, et sa direction est celle qu'on doit suivre, quand on traverse l'un des espaces qui nous occupent.

Maintenant l'opération de l'empyème peut être l'objet de plusieurs remarques anatomiques. Ainsi, quoiqu'à la rigueur on puisse la pratiquer indistinctement sur tous les espaces intercostaux, et dans tous les points de leur étendue, on ne la fait cependant que sur quelques-uns d'entre eux, à moins de nécessité absolue, et plutôt encore sur une partie que sur l'autre. On n'opère point sur les cinq ou six premiers, par exemple, parce qu'ils sont couverts par l'épaule et le muscle grand pectoral; en outre, parce que ce n'est pas dans la partie supérieure de la poitrine que les fluides épanchés s'accumulent; on n'opère pas non plus sur les deux derniers, parce que le diaphragme qui se relève naturellement contre leur face interne, pourrait être divisé de manière à laisser pénétrer l'instrument dans la cavité du péritoine; ce n'est point le tiers antérieur de ces espaces qu'on choisit, quoiqu'ils soient plus larges en avant; d'abord, parce que les artères sont difficiles à éviter, ensuite parce que les matières sont ordinairement rassemblées plus en arrière, et surtout parce qu'on ne peut pas rendre cette partie la plus déclive. Enfin, on ne devrait pas pratiquer l'empyème à la partie postérieure, attendu qu'il faudrait couper transversalement, quelquefois le trapèze ou le petit dentelé postérieur inférieur, et toujours le grand dorsal; attendu encore que l'espace est plus étroit, et que les vaisseaux et les nerfs sont moins bien abrités par la côte. On conçoit, d'après ce qui précède, que, pour donner issue aux liquides amassés dans le thorax, il conviendrait de pénétrer dans cette cavité, en avant du grand dorsal, et, pour cela, on ne peut choisir qu'entre le creux de l'aisselle et l'avant-dernier espace intercostal. C'est entre la deuxième et la troisième côtes, en

comptant de bas en haut, que *Verduc* et quelques autres chirurgiens ont conseillé de porter l'instrument, sans distinction de côté, parce que cet espace correspond au point le mieux disposé pour l'écoulement du pus; mais comme le diaphragme est repoussé par la rate à gauche, et par le foie à droite, on aime mieux opérer sur le troisième espace, ainsi que l'ont recommandé *Dionis*, *Garengeot*, *Le Dran*, *Bertrandi;* ou bien sur le quatrième, en suivant l'indication donnée par *Sabatier*, MM. *Boyer*, *Richerand*, etc. Si l'on opérait à droite, il serait imprudent d'agir plus bas, non-seulement parce que le muscle principal de la respiration se relève pendant l'expiration, mais encore parce que cet organe peut contracter des adhérences avec les parois thoraciques, et c'est alors surtout qu'il serait facile de le traverser et de tomber dans le ventre. M. *Laënnec* a été témoin d'un accident semblable. D'un autre côté, ce dernier professeur a remarqué que, quelquefois, le diaphragme remontait jusqu'au niveau de la sixième et même de la cinquième vraie côte; en conséquence, il pense qu'en général, il serait plus convenable de pratiquer l'opération de l'empyème au milieu de la poitrine; d'autant mieux que chez les femmes, et même chez beaucoup d'hommes, ce point est réellement le plus déclive, quand le malade est couché horizontalement et un peu sur le côté. C'est d'après la même idée que *Samuel Cooper* (1) recommande d'inciser entre la sixième et la septième vraies côtes. Quoi qu'il en soit, il résulte de ces opinions diverses, que le lieu d'élection pour la paracenthèse du thorax n'est rien moins que bien arrêté, et qu'on peut la pratiquer, à peu près avec le même avantage, sur les troisième, quatrième, cinquième et sixième espaces intercostaux dans la

(1) *Dictionnary of Surgery*, etc., page 918.

région latérale. Dans tous les cas, on ne doit avoir à diviser que la peau, la couche adipeuse, la toile plus ou moins épaisse qui recouvre les muscles, les muscles intercostaux externe, interne, et la plèvre. En suivant la direction de la côte, les digitations du grand dentelé et du grand oblique n'auront besoin que d'être écartées; et si l'ouverture est faite immédiatement au devant du grand dorsal, l'artère sera toujours facilement évitée, puisqu'alors elle est tout-à-fait cachée par la côte. Les chirurgiens ont surtout conseillé d'agir avec beaucoup de précaution, lorsque le bistouri divise la plèvre, afin, disent-ils, de ménager le poumon; mais il nous semble que la plupart des craintes sur lesquelles on s'appuie, pour admettre ce principe, sont chimériques ou peu fondées. En effet, si l'organe respiratoire est libre d'adhérences, l'air extérieur le repoussera promptement, et le mettra hors des atteintes de l'instrument; s'il adhère d'une manière plus ou moins intime, au contraire, on le blessera, malgré toutes les précautions recommandées; et d'ailleurs, quels dangers de semblables blessures peuvent-elles entraîner? Enfin, si l'on opère sur le foyer même, on ne court aucun risque. Nous pensons donc que l'empyème, au lieu d'être une opération minutieuse, pourrait, quand on a bien reconnu l'espace intercostal, se réduire à une simple incision, comme pour l'ouverture d'un abcès profond quelconque.

Après cette opération, de même qu'après les plaies pénétrantes, quelles qu'elles soient, comme les muscles intercostaux sont divisés transversalement à la direction de leurs fibres, en se rétractant, ils laissent une ouverture par laquelle le poumon peut s'engager et former une tumeur plus ou moins volumineuse au dehors. Les observations de *Schenkius*, *Tulpius*, *Fabrice de Hilden*, *Ruysch*, viennent à l'appui de cette assertion. Il peut arriver aussi que les parties ex-

térieures se cicatrisent, tandis que l'ouverture intercostale restera libre : l'organe respiratoire alors pourrait former sous la peau une véritable hernie, pendant le mouvement d'inspiration surtout, comme *Sabatier* en rapporte un exemple remarquable. A cette occasion, nous devons en rappeler un second bien plus singulier encore, que nous fit voir M. *J. Cloquet*, dans le temps où nous préparions ses leçons d'anatomie (1821). Cette observation est celle d'un homme d'environ cinquante ans, qui avait eu plusieurs côtes brisées par une roue de voiture, neuf années auparavant; la partie moyenne des cinquième, sixième et septième côtes était disparue, et laissait un espace capable de loger le poing, espace par lequel le poumon sortait et faisait saillie sous la peau et les couches sous-jacentes restées intactes, quand cet homme, qui se portait parfaitement bien d'ailleurs, faisait quelque effort, et lorsqu'il respirait.

SECTION IV.

RÉGION MAMMAIRE.

Formée par les mamelles, elle ne peut avoir de limites exactement déterminées; chez l'homme, elle existe à peine, et ne mérite aucune considération particulière; chez la femme, au contraire, c'est une région importante, mais après la puberté seulement; avant cette époque, le sein n'est que rudimentaire, comme il l'est toujours dans le sexe opposé. Le volume, la forme, la densité de cet organe varient suivant l'âge de la femme pubère, son état, sa constitution, etc. Ainsi, les mamelles représentent deux demi-sphères régulièrement arrondies et fermes sur le devant de la poitrine des jeunes filles encore vierges; elles sont molles, pendantes et plus ou moins aplaties, chez les femmes qui ont eu des enfans. Tantôt elles font un relief considérable; tantôt, au contraire, on les

distingue à peine, et cela peut dépendre de leur volume intrinsèque, ou de l'abondance du tissu cellulaire qui les entoure. Si, d'une part, les seins bien conformés concourent à relever les grâces et les agrémens du sexe, si leurs fonctions en rendent la conservation précieuse, d'un autre côté, ces organes embarrassent quelquefois beaucoup le chirurgien, lorsqu'il devient nécessaire d'appliquer un appareil sur la poitrine. Le bandage de *Desault*, par exemple, dans les fractures de la clavicule; ceux qu'on met en usage pour les fractures des côtes; en un mot, tous les bandages compressifs qu'on est obligé de placer autour du thorax chez les femmes, exigent beaucoup de précautions, à cause des mamelles. Ces organes s'opposent encore à ce que la percussion et l'auscultation médiate ou immédiate puissent fournir des résultats aussi positifs dans ce point que chez l'homme.

PARTIES CONSTITUANTES.

1°. La Peau.

Fine, lisse, douce au toucher, blanche ou légèrement bleuâtre avant que la femme se soit livrée aux jouissances vénériennes, la peau du sein est inégale, couverte de rides, plus épaisse et moins blanche chez celles qui sont devenues mères plusieurs fois, ou qui sont arrivées à un certain âge. Au centre de la région, elle est surmontée du *mamelon*, sorte de corps homogène, spongieux, érectile, extrêmement sensible, rugueux, rougeâtre ou jaunâtre, percé d'une grande quantité d'orifices qui conduisent dans les vaisseaux lactés, entouré d'une auréole plus ou moins large, et dont la couleur livide ou rosée est en général analogue à celle du mamelon lui-même. Ici, cette membrane jouit d'une extensibilité très-bornée, et renferme des follicules sébacés en grand

nombre : aussi se gerce-t-elle avec une grande facilité pendant la lactation, quand elle est irritable. Le tissu propre du mamelon est comme lardacé ; tous les élémens qui le composent sont fondus de telle sorte qu'on les distingue difficilement, et qu'il est douteux que *Ruysch* ait jamais suivi les filets nerveux jusqu'aux papilles cutanées, comme il l'avance.

2°. La Couche sous-cutanée.

Presque semblable à celle des régions précédemment examinées, cette couche en diffère ici par son épaisseur, qui est beaucoup plus grande, par les cellules adipeuses qui sont plus abondantes et plus grosses, enfin, parce qu'elle renferme la glande mammaire, et forme, pour ainsi dire à elle seule, toute la région. Le tissu cellulaire est plutôt filamenteux que lamelleux; plusieurs cloisons de ce tissu se fixent d'une manière intime à la face interne de la peau, et se prolongent à travers l'organe sécréteur.

3°. Les Artères.

Elles appartiennent à la mammaire interne, aux intercostales, à la thoracique antérieure, et surtout à la mammaire externe ou thoracique inférieure. Cette dernière est la plus volumineuse; ses branches principales se trouvent en dehors de la région sous le bord du grand pectoral; ce sont elles que l'instrument divise en terminant l'amputation du sein, et qui donnent le plus souvent lieu aux hémorragies dans cette opération. Les branches de la première se ramifient sur le côté sternal, et deviennent plus superficielles; la seconde fournit à la partie supérieure, et toutes forment en s'anastomosant un réseau peu compliqué, qui est disposé de telle sorte, que l'extirpation de la glande mammaire ne serait que rarement suivie d'une hémorragie dangereuse, si la maladie

n'avait pas déterminé l'augmentation de volume des artères. On devra donc s'attendre, pendant cette opération, à rencontrer des branches artérielles d'autant plus nombreuses et plus grosses, que la tumeur aura plus de volume et qu'elle sera plus ancienne. Dans tous les cas, il ne faut pas oublier que ces vaisseaux doivent être cherchés dans la partie supérieure, en dedans ou en dehors de la plaie, attendu que sa moitié inférieure n'en présente ordinairement que de très-petits; on doit se rappeler, en outre, que logés dans la couche cellulo-graisseuse, ces canaux, une fois divisés, se retirent promptement, et que leurs bouches se resserrent assez pour rendre leur ligature difficile après l'enlèvement de la tumeur. C'est pour éviter les inconvéniens attachés à cette disposition des artères, que des chirurgiens ont donné le précepte de les lier à mesure qu'elles étaient ouvertes par le bistouri. Ce conseil, dicté par la prudence, doit être suivi, surtout quand on a l'intention de réunir immédiatement : alors, en effet, il importe d'empêcher le sang de s'épancher derrière les lèvres rapprochées de la plaie, si l'on veut qu'elles s'agglutinent ; mais, si la perte de substance est assez considérable pour obliger de panser à plat, ou si le chirurgien ne juge pas à propos de panser autrement, pour toute autre raison, nous croyons qu'il sera toujours possible, dans les circonstances ordinaires, de lier assez sûrement les artères, après la section des parties malades, pour n'avoir pas à redouter d'hémorragie grave. Au reste, l'autre manière de faire n'a d'autre défaut que celui d'allonger inutilement l'opération.

4°. Les Veines.

Les unes sont disposées comme les artères, qu'elles accompagnent et dépassent en volume, et auxquelles elles adhèrent, en général, de manière à ce qu'il soit le plus souvent très-

difficile de les en séparer; les autres sont placées sous la peau et dans la glande même. L'arrangement de ces dernières est très-différent de celui des artères; entre-croisées une multitude de fois dans le tissu serré qui réunit la glande mammaire à la peau de l'auréole, elles présentent une sorte de plexus plus ou moins évident et compliqué autour de cette partie colorée, chez les femmes qui ont nourri plusieurs enfans. En s'écartant de ce point, les veines sous-cutanées des seins sont assez grosses pour se dessiner à travers les tégumens; il n'est pas rare même qu'elles deviennent variqueuses (1) chez les femmes d'un certain âge, qui ont rempli les devoirs de la maternité, chez celles qui ont été affectées d'engorgement chronique des mamelles, etc. Ce sont ces vaisseaux gonflés qui donnent au sein cancéreux cet aspect repoussant qu'on lui a reconnu de tout tems, et qui avait porté les anciens à comparer cette maladie à une sorte d'*écrevisse*, de *crabe*, de *cancre* appliqué sur l'organe pour le dévorer. Les veines du tissu glandulaire ont des parois très-minces, et toujours elles sont plus volumineuses que les artères; elles vont presque toutes se rendre dans les veines de l'aisselle; quelques-unes se jettent dans les jugulaires internes ou les sous-clavières, en dedans ou en dehors des muscles sterno-mastoïdiens, et peuvent être déchirées par les fragmens osseux, dans les fractures de la clavicule, de manière à faire naître d'assez larges ecchymoses. En un mot, tous ces vaisseaux rentrent bientôt dans les régions environnantes, où nous les avons examinés.

5°. Les Lymphatiques.

On ne trouve pas de ganglions dans la région mammaire. Les vaisseaux sont les mêmes que ceux qui ont été indi-

(1) M. *Briquet*, thèse, etc., 1824.

qués dans les régions costale, axillaire et sternale, et qui communiquent, d'une part, avec les ganglions de l'écartement sous-sternal du médiastin et avec ceux du creux de l'aisselle; de l'autre, avec les glandes des régions sous-hyoïdienne et sus-claviculaire.

6°. Les Nerfs.

Ce sont aussi les mêmes branches que nous avons déjà vues dans les autres régions de la poitrine.

Ainsi, les filets sus-claviculaires du plexus cervical viennent se ramifier dans la peau et les lames superficielles de la couche celluleuse; les branches thoraciques du plexus brachial se distribuent dans la glande et le tissu cellulo-adipeux; les rameaux des nerfs intercostaux correspondans et ceux du thoracique postérieur viennent aussi s'y perdre, après avoir traversé les muscles. Ces différens cordons sont d'un trop petit calibre, pour que leurs maladies puissent être bien appréciées : cependant l'analogie et quelques faits porteraient à croire qu'ils sont quelquefois le siége des altérations qui produisent de si vives douleurs dans le sein des femmes pendant un assez long tems, sans qu'on puisse remarquer de lésions matérielles.

7°. La Glande mammaire.

Sa circonférence est mal circonscrite; en sorte que, lors de son extirpation, il serait facile d'en laisser quelques lobules, quoiqu'on eût l'intention de tout emporter. Sa face antérieure ou superficielle est inégale, bossclée, convexe, et séparée de la peau par une couche de tissu cellulaire et graisseux, d'autant plus épaisse qu'on s'éloigne davantage du mamelon. Sa face profonde est plane et lisse, au contraire, comme tapissée par une feuille fibreuse aponévrotique très-distincte; elle n'est séparée du muscle grand pectoral que par

un nombre assez peu considérable de lamelles celluleuses; et les rapports de la glande avec ce muscle varient peu, quel que soit l'embonpoint des femmes. Les divers lobules sont séparés par des jetées de tissu fibro-celluleux, qui se durcissent, deviennent fibreuses tout-à-fait, quelquefois cartilagineuses ou osseuses, dans les cancers lardacés. Ces lames, qui s'attachent d'autre part à la peau, divisent l'organe en plusieurs compartimens, et permettent au pus de se former un grand nombre de locules distinctes : aussi, quand des abcès se manifestent au sein, est-il rare de n'en pas voir plusieurs se faire jour successivement, ou exiger chacun une ouverture différente. Dans les cancers *colloïdes*, ou gélatiniformes, hydatiformes des auteurs anglais, ces intersections jouent encore un rôle remarquable. Elles donnent à ces tumeurs la disposition lobulée, qui en fait un des principaux caractères; mais elles ne se prolongent point du côté des muscles; elles s'arrêtent en général à la couche lamelleuse qui tapisse la glande en arrière. Dans le tissu graisseux, au contraire, on voit, dans tous les sens, des traînées semblables, qui ne sont autre chose que le prolongement des intersections précédentes; prolongemens qui se durcissent, se transforment en tissu fibreux ou squirrheux dans les cancers de cette nature, dont ils semblent former alors les racines, et qu'on doit soigneusement enlever, si l'on veut avoir quelque chance de succès. Comme dans l'état naturel, et surtout dans l'état pathologique, la glande ou la tumeur désorganisatrice descend plus ou moins au-dessous du grand pectoral et dans les gouttières qui séparent son bord inférieur des côtes, il importe, pour ne pas courir le risque de diviser ce bord charnu, de disséquer de haut en bas la partie qu'on veut enlever. Ce muscle exige encore, si l'on veut éviter les tiraillemens continuels de la cicatrice, que les incisions soient faites obli-

quement à ses fibres, c'est-à-dire de haut en bas, et de dehors en dedans; enfin, pour modérer les douleurs que produiraient ses contractions pendant le traitement de la plaie, suite de l'amputation du sein, il convient de tenir le bras dans l'immobilité. Nous devons rappeler, à l'occasion de cette opération, que le mal oblige bien souvent à intéresser le muscle en question et d'aller quelquefois jusqu'aux côtes, dont on peut également emporter une portion, ainsi que de la plèvre même, comme le prouve une belle opération de ce genre pratiquée par M. *Richerand*. Dans tous ces cas, plusieurs faisceaux du grand pectoral restant intacts au-dessus de la cicatrice, après la guérison, il en résulte que le membre correspondant reprend la liberté de ses mouvemens d'une manière beaucoup plus complète qu'on ne le croirait au premier abord.

8°. Les Vaisseaux lactifères.

Naissant par un grand nombre de radicules, comme tous les canaux excréteurs, dans les petits lobules de la glande; quelques-uns venant aussi de la couche graisseuse, suivant *Haller*, les conduits lactés ou vaisseaux galactophores viennent tous s'ouvrir à la surface du mamelon, en formant une espèce d'arrosoir. Plusieurs d'entre eux sont tellement rapprochés de la peau, et leur volume est quelquefois si considérable chez certaines femmes qui allaitent, qu'une très-légère incision ou toute autre blessure peut les ouvrir aux environs de l'aréole : ainsi divisés, il peut en résulter une fistule, qui n'existerait toutefois que pendant la lactation. Ces canaux paraissent être le siége spécial de la maladie connue sous le nom de *poil* ou d'engorgement du sein chez les femmes en couches. Il semble réellement, dans ces cas, que le lait se soit coagulé dans leur intérieur, et qu'alors, deve-

nant *corps étranger*, il irrite par sa présence, et produise ainsi l'inflammation du tissu cellulaire environnant. C'est d'après cette idée qu'on a conseillé les linimens ammoniacés, dans l'intention de redonner à la matière laiteuse sa fluidité naturelle; médication toute chimique à la vérité, mais qui produit véritablement des effets étonnans, quand elle est mise en usage par un médecin habile et prudent.

ARTICLE II.

DE L'INTÉRIEUR DU THORAX.

Nous avons successivement à examiner ici : la cloison qui sépare la poitrine en deux cavités, et les organes renfermés dans cette cloison; les deux cavités pectorales elles-mêmes, dans leurs rapports avec les viscères qu'elles contiennent; enfin, la base et le sommet du thorax.

SECTION PREMIÈRE.

CLOISON MÉDIANE OU RÉGION MÉDIASTINE.

En faisant abstraction de la tige formée par le corps des vertèbres, qui prolongent cette cloison en arrière, on voit qu'elle est constituée par l'adossement des deux plèvres. Elle a la figure d'un triangle émoussé vers le sommet de la cavité qu'elle divise; son bord postérieur repose sur le devant du rachis, et suit la direction de cette colonne, sur les côtés de laquelle s'appliquent les deux lames plévrales.

Cet écartement des deux plèvres sur la partie antérieure du corps des vertèbres, constitue ce que certains anatomistes ont nommé médiastin postérieur. Il renferme l'aorte, à gauche; la veine azygos, à droite; l'œsophage, en avant, au milieu et sur un plan plus antérieur; en arrière, le canal thoracique; enfin, du tissu cellulaire, des ganglions lymphatiques, etc.

a. L'*aorte* ne pénètre dans l'écartement postérieur du médiastin, qu'après s'être recourbée autour de la bronche gauche; alors elle se place profondément sur le côté correspondant des vertèbres; en descendant ensuite, cette artère se rapproche de la ligne médiane, et devient plus antérieure. Elle se trouve donc en rapport : en avant et à gauche, avec la plèvre, et médiatement avec la racine du poumon gauche, le péricarde et le côté gauche du cœur; en dedans et en avant, avec l'œsophage et le nerf pneumo-gastrique gauche, qui, en étant éloignés d'un demi-pouce, ou même d'un pouce en haut, s'en rapprochent promptement en descendant, et lui sont unis en bas par un tissu cellulaire assez serré. Sa partie postérieure et interne repose sur les vertèbres, entre le canal thoracique qui la côtoie en dedans, et le nerf grand-sympathique qui se trouve en dehors, de manière à croiser toutes les articulations costo-vertébrales. On peut voir, d'après cette disposition de la grande artère du corps, que les tumeurs anévrysmales dont elle peut être le siége, comprimeront des organes différens, suivant le point qu'elles occuperont au-dessous de la crosse. Ainsi, si c'est en haut, et que l'anévrysme proémine en avant, la branche et les vaisseaux pulmonaires gauches seront pressés, aplatis : d'où résulteront la gêne de la respiration et le trouble de la circulation, qu'on remarque si souvent dans cette maladie. Si cette tumeur est située plus bas, ou bien elle comprimera l'œsophage, les nerfs pneumo-gastriques et le canal du chyle, si elle se développe à droite; ou bien elle repoussera le cœur en avant, si elle a lieu sur le devant et à gauche de l'artère; enfin, elle agira plus particulièrement sur la colonne vertébrale et les nerfs grands-splanchniques ou ganglionaires. C'est à cause de cette disposition, que les anévrysmes peuvent s'ouvrir dans les bronches ou dans l'œsophage; que la rupture

se fait plus souvent encore dans le thorax même; qu'ils produisent des troubles dans la digestion et la circulation du chyle, des symptômes nerveux, et qu'ils font quelquefois disparaître le corps des vertèbres, en respectant plus longtems les fibro-cartilages, etc.

L'artère aorte donne, dans l'espace que nous examinons, les intercostales, les médiastines postérieures, les bronchiques et les œsophagiennes. Aucune de ces branches n'est assez volumineuse pour mériter par elle-même beaucoup d'attention; cependant on doit noter que les premières s'anastomosent avec la mammaire interne, l'intercostale supérieure, qui viennent de la sous-clavière, et avec plusieurs rameaux fournis par l'axillaire; de manière à fournir une chaîne non interrompue entre elle et les artères lombaire, épigastrique, etc.; chaîne qui paraît susceptible de continuer la circulation dans les cas où l'aorte viendrait à s'oblitérer, comme l'a observé le docteur *Graham* (1).

b. La veine *azygos*, qui reçoit directement presque toutes les veines intercostales du côté droit, où elle est disposée comme l'aorte l'est à gauche, est aussi le rendez-vous de la plupart de celles de ce dernier côté, par le moyen de la *demi-azygos* qui a croisé le rachis transversalement sous l'aorte et l'œsophage. Mais, au moment où cette veine se contourne sur la bronche droite, elle cesse d'appartenir à l'écartement postérieur du médiastin. L'azygos n'est importante en chirurgie, qu'en ce qu'elle réunit les deux veines caves, et qu'elle pourrait, par conséquent, rétablir la circulation veineuse, si le calibre de l'un de ces gros vaisseaux venait à disparaître entre leur ouverture dans l'oreillette et les points où ils reçoivent les extrémités de l'azygos.

(1) *Med. chir. Transactions*, vol. 5.

c. L'*œsophage* est recouvert par la trachée-artère de la même manière qu'au cou, jusqu'à l'origine des bronches; ses rapports postérieurs sont semblables aussi à gauche; il est côtoyé par les artères carotide primitive et sous-clavière à droite; il n'est pas très-éloigné de l'artère brachio-céphalique et de la veine cave supérieure; par conséquent, ce canal pourrait être comprimé par un anévrysme des artères qui naissent de la crosse aortique. En continuant de descendre, il se porte légèrement à droite, passe derrière le tronc de l'artère pulmonaire, l'origine de l'aorte, le cœur et la portion inclinée du diaphragme, ayant en arrière de lui et sur ses côtés les artères intercostales droites et l'aorte, les veines intercostales gauches et la veine azygos, le canal thoracique, des ganglions, et, d'une manière plus ou moins éloignée, les vertèbres dorsales. A partir des bronches, en outre, il est entouré par les deux nerfs de la huitième paire, qui forment une espèce de plexus autour de lui. Avant de passer dans l'abdomen, il se porte à gauche de nouveau, et forme de cette manière, dans la poitrine, une courbure très-allongée, dont la convexité regarde à droite, tandis que, dans la région sous-hyoïdienne, on remarquait une disposition inverse. Cette particularité ne doit pas être oubliée, lorsqu'on est obligé de faire pénétrer des instrumens de la bouche dans l'estomac. Il est inutile de dire que, si le canal œsophagien était le siége de tumeurs, il pourrait comprimer l'aorte et tous les autres canaux qui l'entourent, et que le plexus nerveux qui le recouvre suffit pour expliquer les douleurs sourdes et assez vives qu'on éprouve, quand il est distendu par les alimens ou d'autres matières, dans un point quelconque de sa longueur.

d. Le *canal thoracique*, placé entre les organes que nous venons d'examiner, derrière l'œsophage, est d'abord à droite de la ligne médiane, dont il se rapproche de plus en plus,

à mesure qu'il remonte; il finit même par se porter à gauche, vers la hauteur de la quatrième vertèbre dorsale. Enveloppé dans un tissu cellulaire extensible, il adhère peu aux autres organes, qui peuvent le comprimer néanmoins contre la colonne vertébrale, quand leur calibre augmente par suite d'altérations pathologiques. Quant à ses maladies, elles sont encore peu connues; cependant M. *Andral* fils l'a rencontré dégénéré en une matière tuberculeuse, qui remplissait aussi son intérieur. Nous l'avons vu nous-même dilaté, comme variqueux, ayant par endroits le volume du petit doigt, sur un cadavre destiné aux travaux de l'école-pratique, et qui fut disséqué par M. le docteur *Riley*, en mars 1825.

e. Les *ganglions lymphatiques* sont ici en nombre assez considérable, et forment une sorte de chaîne; ils sont traversés par presque tous les vaisseaux blancs de l'abdomen, et reçoivent ceux des parois thoraciques, qui accompagnent les vaisseaux sanguins intercostaux : aussi leur gonflement est-il très-commun dans les maladies scrofuleuses, cancéreuses, etc., qui ont leur siége dans les côtés de la poitrine, ou dans le ventre. D'après les rapports anatomiques, si leur gonflement est porté très-loin, on voit qu'ils repousseront le cœur, l'aorte, l'œsophage, etc., qu'ils comprimeront, aplatiront ces organes; et de là les infiltrations, les mauvaises digestions, le marasme et la difficulté de respirer.

f. Le *tissu cellulaire* est toujours abondant dans cet espace; il communique en haut avec le tissu cellulaire profond du cou; en sorte que le pus qui se forme dans la région sous-hyoïdienne, peut aisément descendre dans la poitrine tout le long du rachis, sans s'épancher dans les plèvres. En bas, ce tissu fait communiquer aussi l'écartement vertébral du médiastin avec la cavité abdominale, au moyen des ouvertures que traversent l'œsophage et l'aorte, et peut aussi conduire

dans le ventre, derrière le péritoine, des fluides formés dans le bord postérieur de la cloison thoracique. C'est ainsi que se forment un grand nombre d'abcès par congestion.

Au devant de ces diverses parties, les plèvres se comportent de la manière suivante : elles s'accollent tout-à-fait au devant de l'œsophage, depuis le diaphragme jusqu'à la base du cœur, au-dessous duquel elles s'adossent également, mais bien plus près des vertèbres ; elles se touchent en effet, même derrière le canal de la déglutition, parce que l'aorte et la veine azygos n'existent que jusqu'au niveau de la troisième vertèbre dorsale, vis-à-vis du cœur. Ces lames s'écartent beaucoup plus, au contraire, pour envelopper cet organe, de manière que l'espèce de canal triangulaire formé par le médiastin en arrière, est d'abord très-étroit, qu'ensuite il est très-large, et contient du tissu cellulaire en grande quantité derrière le cœur; qu'enfin il renferme en entier l'aorte, l'œsophage, etc., au-dessous de l'organe central de la circulation. Après s'être rapprochées d'une manière plus ou moins exacte en avant, ces deux membranes se déjettent en dehors sur la face postérieure du sternum, produisent un nouvel écartement qui appartient au bord antérieur du médiastin, et qu'on trouve décrit sous le nom de médiastin antérieur dans plusieurs auteurs. Cet espace, dont l'existence a été niée par *Bartholin*, *Ruysch*, *Winslow*, et que *Gavard* dit n'avoir jamais rencontré, fut admis par *Hunter*, *Senac*, *Sabatier;* et tous les anatomistes sont maintenant d'accord sur ce point. Il faudrait bien se garder cependant de juger de ses dimensions pendant la vie, d'après ce qu'on observe sur le cadavre, après avoir enlevé le sternum. En effet, si, pour l'examiner, on se débarrasse des côtes, en conservant les premières et les dernières pour maintenir le sternum en place, on voit très-bien que la plèvre droite

reste attachée jusque près de la ligne médiane sous l'os sternal, et que celle du côté gauche, quoique plus rapprochée du bord de cet os en bas, ne l'abandonne, cependant, pas tout-à-fait. Quoi qu'il en soit, le dédoublement antérieur de la cloison médiastine, et l'espace qui en résulte se portent obliquement de droite à gauche et de haut en bas; de telle sorte que, pour pénétrer dans le thorax sans percer les plèvres, il faudrait choisir la ligne médiane en haut, et le bord gauche du sternum en bas; dans les cas, par exemple, où le tissu cellulaire souple et abondant qui remplit cet espace se serait enflammé, de manière à produire un abcès, comme *Avenzoar* dit l'avoir remarqué sur lui-même, on pourrait, en se rappelant cette disposition, perforer le sternum, et donner issue au fluide, ainsi que *Colombus* l'avait conseillé, et que *Purmann* et *La Martinière* l'ont exécuté. L'observation de *Saliùs-Diversus* prouve que l'inflammation du tissu cellulaire contenu dans cet écartement, peut faire périr le sujet, quoiqu'elle y soit restée circonscrite. Celles de *Carpi*, de *Marchetti*, de *Spigel*, démontrent que des plaies pénétrantes dans ce lieu peuvent bien ne pas avoir ouvert les cavités séreuses; enfin, ce que dit *Freind* fait voir que les affections syphilitiques y déterminent quelquefois des collections purulentes, qu'on peut en faire sortir par la trépanation.

Au reste, cet espace représente assez bien deux triangles réunis par leur pointe au devant du ventricule cardiaque antérieur. Dans le premier triangle, dont la base remonte jusqu'auprès de l'échancrure sus-sternale, on rencontre quelques ganglions lymphatiques, beaucoup de tissu cellulaire, le thymus chez l'enfant et l'artère mammaire. Quand les parties se développent outre mesure, ou quand elles deviennent le siége de tumeurs un peu considérables, ne pouvant proéminer en dehors à travers le sternum, on les voit

remonter au cou, presser la trachée, et en imposer quelquefois pour des maladies de la glande thyroïde; ou bien elles compriment en arrière la crosse aortique et les grosses branches qui en partent, la veine cave supérieure et les sous-clavières. Le second triangle est plus allongé; son côté gauche descend jusqu'à la face postérieure du huitième cartilage; il est rempli par du tissu cellulaire, quelques ganglions, et laisse voir le devant du péricarde. C'est sur cette disposition que se fonde M. *Laënnec*, pour conseiller d'ouvrir cette poche, en trépanant le côté gauche et le bas du sternum. En agissant de cette manière, en effet, on pourrait éviter d'ouvrir les plèvres dans cette opération, d'abord conseillée par *Senac*; tandis que *Desault*, *Skeildrup* et *Romero*, dans leurs tentatives, ne seraient arrivés au péricarde qu'après avoir traversé deux fois la membrane séreuse thoracique gauche.

Supérieurement, le tissu cellulaire, qui remplit l'écartement antérieur du médiastin se continue avec celui du devant de la trachée, et avec les lamelles sous-aponévrotiques du cou; en bas, ce tissu se prolonge entre le péritoine et les muscles du ventre, en passant derrière le cartilage ensiforme du sternum, à travers l'articulation plus ou moins large qui sépare les digitations antérieures du diaphragme. Il suit de là que les tumeurs formées derrière l'aponévrose cervicale, peuvent se prolonger jusqu'auprès du cou en suivant cet espace; que des abcès surtout descendront facilement de la région sous-hyoïdienne, pour reparaître dans la région épigastrique, etc., et que, d'un autre côté, les mêmes maladies, primitivement développées dans le triangle inférieur de cet espace, pourront se prolonger dans la région épigastrique.

Nous devons encore rappeler que l'artère mammaire interne longe les bords de l'écartement sous-sternal du médiastin dans toute son étendue, et que les ganglions lympha-

tiques se rencontrent principalement dans le trajet de ce vaisseau. Tous les autres organes qu'on aperçoit dans le fond de cet écartement appartiennent plus spécialement à la cloison elle-même.

Le bord inférieur du médiastin, reposant sur le diaphragme, présente, en avant, la partie la plus large de l'espace sous-sternal; au milieu, un écartement plus considérable encore pour loger le péricarde; en arrière, les plèvres se touchent au devant de l'œsophage, et s'éloignent ensuite pour former l'écartement rachidien.

Au sommet, tout est confondu dans l'ouverture supérieure du thorax; mais les plèvres sont très-écartées.

La cloison médiastine renferme dans sa moitié inférieure le cœur, le péricarde et les veines caves inférieure et supérieure. Le cœur est disposé de telle sorte que sa pointe vient frapper le cinquième espace intercostal et la sixième côte à gauche, tandis qu'à droite, il ne dépasse pas le sternum : aussi les plaies pénétrantes sont-elles beaucoup plus dangereuses dans le premier sens que dans le second : alors aussi c'est son ventricule droit qui est le plus exposé à l'action des corps vulnérans, à moins qu'ils n'aient été portés transversalement; ce sont surtout les fonctions de cet organe qui en rendent les blessures graves. Quelques faits cependant porteraient à croire que les plaies, même celles qui pénètrent dans ses cavités, ne sont pas constamment mortelles. L'observation rapportée par *Latour*, d'Orléans, et dans laquelle il est dit qu'un homme vécut six années, après avoir reçu une balle dans la poitrine, quoiqu'à l'autopsie on ait trouvé le corps étranger dans le *septum* cardiaque, est une des plus inexplicables. Nous avons traversé nous-même de part en part, en 1818, avec M. *Bretonneau*, le cœur de plusieurs chiens avec de fortes aiguilles, et plusieurs de ces animaux n'en

furent aucunement incommodés. En 1822, nous avons répété cette expérience en public, dans l'amphithéâtre de l'Ecole-pratique, sur un chien de moyenne taille; nous traversâmes le cœur à quatre reprises différentes avec une aiguille longue de six pouces; aucun accident n'en fut la suite, et l'animal vivait bien portant six mois après.

Il est mort au commencement de cette année, dans l'hôpital de la Faculté, un charbonnier, âgé de cinquante ans, très-adonné au vin. Neuf années auparavant, dans une rixe, on avait enfoncé dans la poitrine de cet homme un couteau de table ordinaire, du côté gauche. Pendant plusieurs mois, on crut que la mort serait la suite de cette plaie; enfin le malade guérit, en restant sujet aux palpitations. A l'ouverture du cadavre, nous trouvâmes le péricarde ouvert vis-à-vis de la cicatrice des parois thoraciques, et le cœur lui-même présentait une ligne fibreuse qui traversait toute l'épaisseur de son ventricule droit, dans le point correspondant à la perte de substance du péricarde. M. le professeur *Bougon* montra cette pièce à l'Académie royale de chirurgie, et M. le baron *Larrey* en a fait tirer un dessin.

Le péricarde, en faisant abstraction des lames séreuses qui le tapissent en dedans et en dehors, semble être une continuation véritable de l'aponévrose constante du diaphragme; son tissu devient moins dense, moins serré, lorsqu'il approche des principales artères, sur lesquelles il se confond avec leur tunique externe; c'est-à-dire qu'autour de l'aorte et des troncs qui partent de sa crosse, de la veine cave supérieure et de la trachée, le péricarde se transforme en lamelles analogues à celles qui enveloppent la trachée-artère, l'œsophage et les gros vaisseaux du cou, ou plutôt que les diverses gaînes profondes de la région sous-hyoïdienne se rapprochent en bas, se réunissent sur l'origine des gros vaisseaux, qui

entrent dans le cœur ou qui en sortent, pour former le feuillet fibreux du péricarde, et finir par se confondre de cette manière avec le diaphragme, le traverser même, en se prolongeant sur la veine cave, l'œsophage et l'aorte. Il en résulte, comme l'a très-bien vu le docteur *Godman*, que le péricarde se continue sans interruption avec les aponévroses du cou, d'une part, et, de l'autre, avec les couches fibreuses du ventre, par le moyen des gaînes qui couvrent l'aorte, l'œsophage, et que le pus ou les inflammations peuvent se porter aisément d'une de ces régions dans l'autre.

La veine cave inférieure se voit ici dans la cavité même du péricarde, et n'abandonne ce lieu que pour traverser le diaphragme. Libre entre l'œsophage, le cœur et les poumons, elle se trouve pour ainsi dire à l'abri de toute compression capable d'effacer complétement son calibre; mais elle peut être déviée, par la dilatation du cœur, dans les anévrysmes, par le poumon droit, gonflé et hépatisé dans la pneumonie, et se trouver ainsi courbée, de manière à gêner la circulation veineuse : d'où naît sans doute l'engorgement du foie, si commun dans ces maladies et chez les phthisiques, etc.

Au-dessus du cœur, nous trouvons, dans la cloison médiastine, la courbure sous-sternale de l'aorte, dont la convexité, tournée en avant et à gauche, n'est séparée de la première pièce du sternum que par quelques lames celluleuses; ce qui fait que la dilatation anévrysmatique de ce tronc détermine assez souvent l'usure ou la carie de l'os qui le recouvre. A gauche, l'aorte est croisée par le nerf diaphragmatique, le pneumo-gastrique, et par le récurrent, qui embrasse sa concavité pour se porter dans la région sous-hyoïdienne. Comme il arrive assez souvent que les malades affectés d'anévrysme à la courbure de l'aorte, deviennent *aphones*, les

anciens chirurgiens expliquaient ce phénomène par la pression des nerfs laryngés inférieurs. Il est vrai que cette cause peut bien y contribuer quelquefois ; mais il est probable aussi que cet accident dépend le plus souvent de la pression exercée sur les bronches ou la trachée, qui sont entourées par l'artère ou placées en arrière. Au reste, dans ses dilatations pathologiques, la crosse aortique, encore renfermée dans le péricarde, pourra comprimer, en avant, la partie antérieure de cette membrane, du tissu cellulaire, des ganglions lymphatiques, les vaisseaux mammaires internes et le sternum; hors du péricarde, le thymus chez l'enfant, du tissu cellulaire plus abondant, et les mêmes parties que plus bas; en arrière, l'artère pulmonaire, la fin de la trachée-artère; plus profondément, l'œsophage, le canal thoracique, du tissu cellulaire, des ganglions lymphatiques, le rachis; à gauche, la bronche, l'artère et les deux veines pulmonaires de ce côté, les nerfs vague, phrénique, et le sommet du poumon; à droite enfin, l'artère pulmonaire, la veine cave supérieure, les mêmes nerfs qu'à gauche, mais d'une manière moins directe : en conséquence, ces tumeurs pourront troubler la respiration et suspendre la parole; contrarier l'action digestive par la pression des nerfs, et empêcher la déglutition, en oblitérant l'œsophage; mettre obstacle au passage du sang artériel dans les poumons; s'opposer au retour du sang veineux de ces organes à l'oreillette gauche; gêner la circulation veineuse des parties supérieures, en agissant sur la veine cave; déranger le cours du chyle et de la lymphe; enfin, déterminer l'usure ou l'absorption des vertèbres et du sternum.

Ces rapports expliquent aussi, comment il arrive que la rupture de ces anévrysmes se fait quelquefois dans la bronche gauche ou la trachée, et dans l'œsophage.

L'artère pulmonaire vient après l'aorte, qu'elle contourne de bas en haut, de droite à gauche et d'avant en arrière; elle est encore dans le péricarde, quand elle se divise, et ses deux branches, en se portant à la racine des poumons, circonscrivent une sorte de losange avec les bronches, dont elles croisent la face antérieure, pour se placer entre elles et les veines pulmonaires. Celle du côté droit est plus longue et plus grosse; elle est recouverte par l'aorte, la veine cave supérieure et la veine azygos. En arrière, elle repose sur les veines pulmonaires droites, sur l'œsophage un peu plus haut, puis sur la bronche correspondante; sa partie antérieure est ainsi croisée par le nerf diaphragmatique, entre la veine cave et l'aorte; par le ganglion et le plexus cardiaque, qui la séparent de cette dernière. L'artère pulmonaire gauche est plus courte et moins grosse que l'autre; elle appuie d'abord sur l'oreillette gauche, et, d'une manière éloignée, sur l'aorte thoracique; ensuite elle se place sur le devant de la bronche; le poumon la cache en avant, et la courbure aortique la contourne, en embrassant la racine pulmonaire; de ce côté, le nerf diaphragmatique y est plus immédiatement appliqué que sur celle du côté droit. Il est évident, d'après ces dispositions, que, si les artères pulmonaires devenaient anévrysmatiques, elles pourraient réagir d'une manière fâcheuse sur l'aorte, les veines cave et pulmonaire, les bronches, les nerfs diaphragmatiques, etc.

Les veines pulmonaires n'ont pas non plus la même longueur: celles du côté gauche, qui n'ont guère qu'un pouce, se placent immédiatement au devant des premières divisions bronchiques, marchent d'abord au-dessous de l'artère, mais se placent ensuite sur sa face antérieure, avant de pénétrer dans le poumon; celles du côté droit sont couvertes par le tronc de l'artère pulmonaire, l'aorte, la veine cave supé-

rieure, et finissent par se comporter de la même manière qu'à gauche.

La veine cave supérieure est, par conséquent, antérieure à toutes ces parties, et placée très-près du sternum; le nerf phrénique est au devant d'elle en haut; en descendant, il passe à sa partie externe. Le pneumo-gastrique longe son côté interne, et reste plus superficiel que le conduit aérifère, jusqu'à l'origine des bronches; mais alors il s'enfonce, et se porte derrière la racine pulmonaire. A gauche, ces deux nerfs passent sur la face correspondante de l'aorte, et se trouvent ainsi sur un plan postérieur; le phrénique continue de marcher au devant des vaisseaux pulmonaires, et s'engage, comme à droite, entre les lames du péricarde; de sorte que, dans les grandes dilatations du cœur, ces cordons peuvent être tiraillés, et donner naissance à des douleurs dans le cou, ainsi qu'à d'autres phénomènes nerveux. Outre les vaisseaux pulmonaires et les bronches, qui se réunissent et s'entremêlent pour former la racine des organes respiratoires, on doit y remarquer encore un assez grand nombre de ganglions appelés bronchiques, à cause de leur position. Ces ganglions reçoivent tous les lymphatiques du poumon; ils se gonflent et se désorganisent très-fréquemment dans la phthisie, chez les scrofuleux, pendant la rougeole, la coqueluche, et plusieurs phlegmasies chroniques de la membrane moyenne des voies respiratoires. Alors ils peuvent comprimer les veines ou les artères pulmonaires, les vaisseaux bronchiques, et troubler fortement l'hématose; ils presseront plus souvent encore sur les bronches, avec lesquelles ils contracteront des adhérences; ils les perceront même, et s'ils suppurent, le fluide pourra s'évacuer par ces canaux, ainsi que l'a observé M. *Guersent*. En un mot, ces organes sont susceptibles, dans ces cas, de donner lieu à tous les

phénomènes de compression que détermine ordinairement la dilatation de l'un des principaux troncs artériels.

En se rapprochant davantage du sommet de la poitrine, le médiastin renferme, de droite à gauche et de devant en arrière, la veine cave supérieure, qui a reçu la sous-clavière, la mammaire interne droite, etc.; le tronc innominé, au-devant et en dehors duquel se voient les nerfs du poumon et du diaphragme; enfin, les artères carotide et sous-clavière du côté gauche.

Le tronc innominé ou brachio-céphalique, est ici l'organe le plus important; sa longueur est d'un pouce et demi environ; il monte, en s'inclinant légèrement à droite, jusqu'au niveau de l'articulation sterno-claviculaire, où il se divise, vis-à-vis du point qui sépare les deux portions du muscle sterno-mastoïdien. Il est recouvert, des parties profondes vers la peau, par les nerfs pneumo-gastrique et cardiaque droits; par la terminaison des veines jugulaire interne, sous-clavière, thyroïdienne et cave supérieure; par la racine des muscles sterno-thyroïdien et sterno-hyoïdien; par le sternum, la tête de la clavicule et le tendon interne du muscle sterno-mastoïdien; en outre, les différentes veines et l'artère sont enveloppées dans ce lieu par une lame fibro-celluleuse très-forte; en arrière, il est éloigné de la trachée par quelques lymphatiques et du tissu cellulaire; à droite, il est très-rapproché de la plèvre; enfin, ce tronc, dans l'état sain, est disposé de manière que, pour le découvrir, il faudrait abaisser fortement l'épaule droite, en même tems que la tête serait déjetée en arrière et à gauche, autant que le permettrait la position du malade; diviser alors le tendon sternal du muscle sterno-mastoïdien; écarter quelques veines qui descendent derrière ce muscle; couper en travers les muscles sterno-hyoïdien et sterno-thyroïdien; déchirer une lame fibreuse, épaisse et forte; abaisser

la veine sous-clavière gauche, en repoussant la jugulaire, les nerfs vague et phrénique droits vers le sommet du poumon droit, et passer enfin le fil autour de l'artère, en la contournant de devant en arrière et de droite à gauche avec l'aiguille à anévrysme, et en ayant l'attention d'éviter soigneusement la plèvre droite et la trachée-artère. Si on voulait découvrir le tronc brachio-céphalique en trépanant le sternum, comme il a été dit dans la région antérieure de la poitrine, on devrait saisir l'artère au-dessous de la veine sous-clavière gauche; mais il importe de remarquer qu'il convient ici de placer la ligature le plus haut possible, à cause de la proximité de l'aorte, qui doit rendre la formation du caillot dans la racine du vaisseau qu'on veut oblitérer, d'autant moins sûre que le fil est appliqué plus bas. De toute manière, cette opération est une des plus difficiles et des plus dangereuses de la chirurgie; sur l'homme vivant, elle doit avoir quelque chose d'effrayant, et il ne faut rien moins que tout le savoir et que l'audacieuse habileté des chirurgiens modernes, pour oser l'entreprendre; *à priori* même, il semblerait presque téméraire d'y penser, attendu surtout que la circulation paraît devoir cesser immédiatement dans le membre thoracique droit, qui ne reçoit pas d'autres artères que celles qui lui viennent du tronc innominé. Mais le raisonnement doit se taire, puisque l'observation a parlé. Deux fois, en effet, cette opération a été pratiquée: une fois à Philadelphie, par le docteur *Mottes*, et une fois en Allemagne, par *Graefe* (1). Quoique le succès n'ait pas été complet, ces tenta-

(1) Nous apprenons, dans ce moment même, que le malade de M. *Graefe* a survécu quatre semaines, et que peut-être l'opération aurait-elle eu un plein succès, si cet habile chirurgien n'eût pas enlevé trop tôt le serre-nœud dont il fait usage habituellement, et qu'il avait appliqué sur l'artère.

tives prouvent au moins que la vie peut se conserver dans le membre et les autres parties où se distribue l'artère innominée, puisque, dans le premier cas, le malade n'est mort que le seizième jour, et que, dans le second, il a vécu environ trente jours : alors la circulation a dû s'entretenir par les anastomoses des artères d'un côté avec celles de l'autre.

Dans l'état pathologique, l'artère brachio-céphalique, soutenue par le sternum, comprime promptement la trachée-artère, et même l'œsophage, en arrière; les veines cave et sous-clavière en avant; le nerf de la huitième paire à droite, et la carotide à gauche. Les tumeurs anévrysmales peuvent se prolonger dans la région sous-hyoïdienne, et faire croire à l'existence d'un anévrysme de l'artère carotide commune. *Burns* a fait dessiner, dans son ouvrage (1), un exemple remarquable de ce genre, et l'on conçoit combien la méprise serait dangereuse dans ces cas, si on se déterminait à chercher l'artère au-dessous de la tumeur. Les anomalies du tronc innominé sont rares; cependant on en possède quelques exemples assez remarquables, et nous avons rencontré l'hiver précédent, dans les pavillons de l'École pratique, une variété de position de ce vaisseau, qui en rendrait la ligature impossible : après sa naissance, l'artère innominée se portait à gauche, pour contourner le conduit aérifère, passer entre cet organe et l'œsophage, et se replacer à droite au moment de sa division, mais beaucoup plus profondément que dans l'état naturel.

La carotide gauche offre, dans le haut du médiastin, les mêmes rapports qu'au bas du cou; en avant, elle est recouverte par le thymus chez l'enfant, du tissu cellulaire lâche et des ganglions lymphatiques chez l'adulte, par la veine

(1) *Observations on the surgical Anatomy of the neck*, etc., p. 71, 1824.

sous-clavière, les muscles sterno-thyroïdien et sterno-hyoïdien gauches; enfin, par le sternum et l'articulation sterno-claviculaire; en arrière, elle est éloignée des vertèbres par le muscle long du cou, la plèvre et du tissu cellulaire; enfin, à gauche, le nerf pneumo-gastrique la côtoie, et la membrane séreuse la sépare du poumon jusqu'auprès de la première côte : elle est, de cette manière, beaucoup plus profondément située que le tronc brachio-céphalique.

L'artère sous-clavière gauche monte parallèlement à la précédente, dont elle n'est séparée que par des couches cellulaires; la profondeur de cette branche fait qu'elle est presque à nu dans le sommet de la cavité thoracique, et que sa ligature avant son passage sur la première côte exige de grandes précautions relativement à la plèvre.

SECTION II.

CAVITÉS PECTORALES.

La cavité gauche est moins large que la droite, à cause de l'inclinaison du médiastin, et de la saillie du cœur; mais elle est plus allongée, parce que le diaphragme se relève moins à gauche qu'à droite. Chacune de ces cavités présente une paroi médiastine, une paroi diaphragmatique et une paroi costale; elles sont remplies par les poumons, mais de manière que ces organes descendent plus ou moins bas, suivant le côté qu'on examine et une foule d'autres circonstances. Ainsi, à droite, le foie, dans l'état naturel, tient les parois diaphragmatique et costale appliquées l'une contre l'autre jusqu'au niveau de la deuxième côte. Dans les grandes expirations, M. *J. Cloquet* a démontré que ces deux parois pouvaient se toucher jusqu'à la sixième vraie côte, et que le poumon alors ne serait pas blessé par un instrument qui traverserait l'un

des cinq premiers espaces intercostaux (en comptant de bas en haut); tandis que, dans l'inspiration, l'organe respiratoire s'introduisant jusqu'aux attaches du diaphragme, entre ce muscle et les côtes, il sera toujours atteint par les plaies pénétrantes de poitrine. Dans le premier cas, le corps vulnérant traverserait deux fois la plèvre, puis le diaphragme et le péritoine, avant de léser, dans le ventre, à gauche, l'estomac ou la rate, et le foie à droite; dans le second, l'éponge pulmonaire serait d'abord traversée avant la cloison charnue thoraco-abdominale. Supérieurement, le poumon, dans le sommet de sa cavité, n'est séparé de la région sus-claviculaire que par du tissu cellulaire et la plèvre; de l'aisselle, que par la première côte d'abord, et ensuite par la face interne des quatre suivantes: là, l'espace est rétréci et arrondi, dans l'état de bonne conformation; il peut l'être bien davantage, si les côtes sont peu courbées: l'organe respirateur alors est comme comprimé entre le haut du médiastin, la colonne vertébrale et la paroi costale.

La plèvre qui tapisse cette paroi, chez les personnes grasses, offre quelquefois des sortes d'appendices graisseuses, qu'il faudrait se garder de prendre pour des traces d'anciennes phlegmasies. Destinée à favoriser le glissement du poumon, souvent elle se confond d'une manière plus ou moins intime avec cet organe; et, dans ce cas, les remarques que nous faisions tout à l'heure, relativement aux mouvemens d'abaissement et d'ascension des poumons, ne sont plus applicables. Le mécanisme de la formation de ces adhérences, mieux étudié dans ces derniers tems, mérite beaucoup d'attention, surtout relativement aux épanchemens. En effet, lors d'une pleurésie, les feuillets costal et viscéral de la membrane séreuse du thorax peuvent s'unir dans toute leur étendue, et faire disparaître ainsi la cavité qui les sépare; mais ils peuvent

aussi rester écartés par le pus dans un point, tandis que partout ailleurs ils sont soudés, et alors le foyer occupera tantôt la partie inférieure, tantôt le sommet, d'autres fois la région postérieure, ou toute autre portion; de telle sorte enfin, que si on jugeait l'opération de l'empyème utile, il ne faudrait pas s'en rapporter au poids du liquide et à la position déclive du thorax, pour l'ouverture de cette cavité.

A la suite des plaies pénétrantes, la même chose peut avoir lieu; mais si l'épanchement se fait avant que l'inflammation se soit manifestée et que les adhérences se soient formées, le liquide se rassemblera, en général, dans les cavités sinueuses qui séparent le diaphragme des côtes, ou dans la gouttière profonde qu'on voit sur le côté du rachis, si le malade reste couché en supination ; c'est-à-dire qu'alors les matières cèdent aux lois de l'hydraulique. Aussi, quand l'épanchement est formé par du sang, remarque-t-on souvent une sorte de tache, d'ecchymose au bas des régions dorsale et costale, tache qui constitue un signe beaucoup trop généralisé par *Valentin*.

Si la collection ne se forme, au contraire, que plusieurs jours après la blessure, celle-ci pourra bien continuer de correspondre au centre de l'épanchement; et, dans ce cas, il faudrait se garder de faire une contre-ouverture, toutes les fois que le pus remplit le foyer, si la collection est peu abondante, ou quand même elle serait considérable, si elle est constituée par du sang. Quelques chirurgiens modernes, à la tête desquels on doit placer M. le baron *Larrey*, ont fait jouer un grand rôle à ces adhérences. Ils pensent qu'elles convertissent ces foyers en de simples abcès, et que le chirurgien doit réduire sa thérapeutique à l'emploi des moyens qui favorisent le mieux l'absorption de ces liquides altérés, en s'opposant de toutes ses forces à l'entrée de l'air extérieur dans ces collections,

attendu que ce gaz imprimerait aux fluides épanchés des qualités irritantes qui les empêcheraient de passer dans la circulation générale.

Lorsqu'une plaie pénètre dans la cavité pectorale, et que le poumon est déchiré, si la division des parties externes est exactement parallèle à celle des muscles intercostaux, l'air s'échappe au dehors, et c'est ce phénomène qui a donné naissance au précepte de placer une bougie allumée devant une plaie de poitrine, pour s'assurer si elle est pénétrante. Si, au contraire, les ouvertures des divers organes blessés ne se correspondent pas, le gaz s'infiltrera dans le tissu cellulaire, et l'emphysème s'ensuivra. Cet emphysème est lui-même une maladie qui peut devenir très-grave, comme les observations de *Méry*, de *Cleghorn*, de *Hunter*, etc., le démontrent. Il s'étend quelquefois à tout le corps, et peut donner un volume énorme au sujet; ce qui tient à ce que toutes les couches celluleuses communiquent entre elles. *Littre* et M. *Larrey* ont rapporté chacun un exemple vraiment extraordinaire de ce genre. On conçoit aussi que si la plèvre et le poumon sont lacérés sans que la peau soit divisée, l'emphysème sera plus facile encore : aussi rien n'est-il plus commun que cet accident dans les fractures des côtes, dont il constitue un des signes les plus certains; enfin, si le poumon est déchiré, quoique les parois thoraciques n'aient pas été blessées, il y aura fistule aérifère et pneumo-thorax.

Dans ses maladies, la plèvre costale acquiert quelquefois une épaisseur considérable, et cela, de deux manières différentes : dans l'une, un plus ou moins grand nombre de couches albumineuses se déposent et s'organisent sur sa surface interne; et ce cas appartient aux pleurésies proprement dites, ou dépend d'une affection pulmonaire. Il serait utile de se rappeler la possibilité d'une semblable dis-

position, si on pratiquait l'empyème pour un épanchement de pus, afin de pénétrer plus profondément pour arriver au foyer; dans l'autre, qui coïncide en général avec une maladie externe du thorax, c'est le tissu cellulaire sous-plévral qui s'épaissit, et produit chez certains malades une couche lardacée, épaisse d'une ligne ou plus. Ici, c'est une espèce de barrière que la nature oppose aux progrès du mal, et sur laquelle on doit compter quand on est obligé de pratiquer des opérations sur l'extérieur de la poitrine; barrière qui repousse aussi le pus vers la peau dans les abcès profonds, et les empêche de s'ouvrir à l'intérieur. Les faits viennent en foule à l'appui de ces assertions. Qu'on nous permette d'en citer un seulement, observé par nous-même à l'hôpital Saint-Louis, en 1821 : Un homme d'environ trente-cinq ans portait depuis deux ans un large ulcère fistuleux couvert de végétations, dans le milieu de la région costale; une côte était cariée; M. *Richerand* fut obligé d'en enlever une portion longue de deux pouces. Ce chirurgien célèbre craignait de pénétrer dans la cavité séreuse; mais la plèvre formait une paroi épaisse, dure et opaque, qui permit d'extraire la totalité de l'os malade; et cette opération laborieuse eut un plein succès. Tout le monde sait qu'une disposition semblable existait chez le sujet auquel M. *Richerand* enleva, par une opération brillante, en 1818, plusieurs portions de côtes en même tems qu'un cancer.

En résumé, les corps vulnérans ne peuvent arriver au cœur, en traversant la poitrine perpendiculairement à son axe, qu'au-dessus de la sixième côte. En passant par le quatrième espace intercostal, un peu à gauche, ils tomberaient sur la base du ventricule droit, ou sur l'oreillette gauche; à droite, ils blesseraient le ventricule ou l'oreillette de ce côté; par le troisième, ils atteindraient le tronc de l'aorte ou de l'artère pulmonaire,

et la veine cave supérieure à droite; par le second, ils diviseraient la crosse aortique, ou les principales branches qui en partent. Il suffira qu'ils pénètrent d'un pouce et demi dans le cinquième espace, à l'union des régions sternale et costale, pour atteindre la pointe du cœur. Si les instrumens se dirigent de la région costale vers la région médiane en arrière, ils iront heurter le corps des vertèbres, et pourront blesser le nerf grand-sympathique ou le tronc de l'aorte. Mais il convient de remarquer que ces blessures sont susceptibles de variations assez nombreuses, relatives à l'écartement des côtes, qui change la longueur absolue de la paroi costale et de la cavité pectorale elle-même; ainsi, pendant un violent effort, tous les espaces intercostaux sont agrandis; il en est de même dans l'hydrothorax. Chez les femmes enceintes, les hydropiques, les enfans nouveau-nés, etc., on remarque une disposition contraire, et les organes internes doivent être affectés dans des points différens, quoique ceux de l'extérieur soient divisés de la même manière. Les maladies apportent aussi, dans la position relative des organes, des changemens qui influent sur le lieu des parties lésées; elles en apportent en outre dans la forme de la poitrine et dans les mouvemens des côtes : par exemple, dans l'hydrothorax, ou tout autre épanchement d'un côté seulement, s'il est porté très-loin, ce côté paraît plus long, plus saillant, plus bombé que l'autre; quand cet épanchement disparaît, si le malade guérit, comme le poumon, long-temps pressé par le liquide, ne reprend pas son volume naturel, il en résulte que la paroi thoracique va pour ainsi dire au devant de lui, et que la poitrine se rétrécit ainsi du côté malade. M. *Laënnec* a parfaitement fait connaître le mécanisme de ce phénomène, qui persiste alors toute la vie.

Quand il y a pleurésie, aiguë surtout, qu'il y ait en même tems épanchement ou non, la douleur empêchant les muscles de se contracter, il s'ensuit que les côtes restent immobiles dans le sens correspondant à la plèvre malade, et que les mouvemens d'expiration et d'inspiration augmentent du côté opposé. Enfin, si le poumon s'hépatise, s'il y a péripneumonie avec ou sans pleurésie costale, la même chose peut arriver encore; et, de plus, dans ce cas, l'organe essentiel de la respiration augmente réellement de volume et de masse, par l'accumulation des fluides. Alors la cavité qui le renferme est pour ainsi dire trop petite pour le contenir; et, comme les côtes résistent plus que les parties molles qui les séparent, elles s'appliquent sur la face externe du poumon enflammé, en produisant autant de gouttières plus ou moins distinctes sur cet organe. Cette dernière particularité, d'abord indiquée par M. *Broussais*, et dont l'existence est regardée comme très-difficile, sinon impossible, par M. le professeur *Laënnec* (1), s'est présentée deux fois à notre observation.

Les parois thoraciques sont loin d'avoir la même épaisseur dans tous les points, à tous les âges et chez tous les sujets : chez les enfans, elles sont minces, toute proportion gardée, à cause de l'absence de la graisse et du peu de volume des muscles; il en résulte que, dans le jeune âge, elles sont beaucoup plus sonores qu'après la puberté, et que, si on s'en rapportait au moyen explorateur d'*Avenbrugger*, c'est-à-dire à la percussion seule pour établir le diagnostic des maladies de la poitrine, on croirait souvent que les poumons sont encore perméables à l'air, quand leur hépatisation est complète; mais il est facile de rectifier cette erreur à l'aide du stéthoscope.

(1) *Auscultation médiate*, etc., tome 1er, page 163.

Dans la région sternale, les parois sont minces sur la ligne médiane, où le sternum n'est recouvert que par la peau; minces encore sur les côtés, dans sa moitié inférieure, où les cartilages ne sont séparés des tégumens que par le muscle droit du ventre, mais, en général, très-épaisses latéralement dans la moitié supérieure, à cause de la mamelle et du muscle grand pectoral.

Dans la région postérieure, elles sont extrêmement épaisses sur la ligne moyenne, et même jusqu'au commencement de la courbure des côtes, à cause de la colonne vertébrale et des masses musculaires qui remplissent les gouttières postérieures du rachis.

En dehors et en haut, l'épaule les rend plus épaisses encore que partout ailleurs; mais au-dessous de l'aisselle, et dans toute la région costale, elles sont aussi minces qu'en bas de la région sternale.

Ces données, importantes relativement aux blessures du thorax, le sont encore quand il s'agit de percuter cette cavité, de même que pour l'application du stéthoscope : alors aussi on doit se rappeler exactement les rapports des viscères contenus avec les différentes régions de l'extérieur. Ainsi, malgré la texture spongieuse du sternum, et le peu d'épaisseur des parties molles, au-dessous du sein, dans la région sternale, la poitrine n'y est pas cependant très-sonore, du moins à gauche, parce que ces points correspondent au cœur et aux troncs vasculaires principaux. Aussi l'auscultation doit-elle remplacer ici la percussion, dans l'examen des affections des organes circulatoires centraux. La clavicule, n'étant jamais recouverte de parties molles très-épaisses, et correspondant au sommet des poumons, est un des points qui offrent le plus d'avantages pour la percussion, qu'on applique d'une manière beaucoup moins sûre à la portion thoracique anté-

rieure de la région axillaire, chez la femme surtout et les personnes grasses, à cause des mamelles. Mais ce dernier point peut être parfaitement exploré par le moyen du cylindre, qui donne également des résultats plus certains, placé sur la fosse sus-épineuse, que la méthode du célèbre médecin allemand. Dans la région postérieure, sur les convexités latérales, le talon des côtes n'étant matelassé que par des muscles minces, et ces saillies recevant à l'intérieur la portion la plus spongieuse des organes respiratoires, on y trouve à peu près les mêmes avantages pour la percussion et l'auscultation : on pourrait en dire autant pour les côtés, si ce n'est que le foie diminue considérablement à droite la sonoréité du thorax, dans le bas de la région costale; tandis qu'à gauche, l'estomac repoussant plus ou moins le diaphragme, la percussion en tire ordinairement un son très-clair : circonstances qui pourraient faire croire, dans le premier sens, à l'imperméabilité du poumon, quoiqu'il soit sain, et, dans le second, que cet organe est dans l'état naturel, quand il est, au contraire, plus ou moins désorganisé. C'est encore au stéthoscope qu'on aura recours, dans ces cas, pour éviter l'erreur, et cet instrument peut être facilement appliqué sur tous les points de la région costale, même jusqu'au niveau du troisième espace intercostal, si l'on prend la précaution de faire élever le bras.

SECTION III.

BASE DU THORAX.

Cette partie, qu'on pourrait appeler région ou paroi diaphragmatique de la poitrine, est la plus mobile et la plus variable dans l'état normal. Entièrement formée par la face supérieure du diaphragme, elle s'élève fortement pendant l'expiration, et s'abaisse plus ou moins lorsque l'air distend les poumons.

Dans le premier cas, le muscle représente deux saillies arrondies, qui remontent dans les cavités thoraciques, un peu plus à droite qu'à gauche, et quelquefois jusqu'à la septième ou sixième côte. Dans cet état, les physiologistes qui pensent que l'organe respiratoire se dilate et se resserre d'une manière passive, supposent que le diaphragme est en contraction, et que c'est lui qui chasse l'air au dehors. Mais il est évident qu'on prend ici l'effet pour la cause, et que cette membrane charnue ne fait simplement que suivre les poumons, à mesure que le fluide gazeux s'en échappe par leur action propre.

Dans le second, il se contracte réellement, quoiqu'il puisse aussi s'abaisser mécaniquement; ses fibres se redressent; il repousse les viscères abdominaux en bas, en avant, et légèrement à droite, attendu qu'il est incliné de manière à regarder un peu dans ce sens : c'est même à cette inclinaison légère du diaphragme que paraît se rattacher la plus grande fréquence des hernies du côté droit. C'est surtout quand on fait des efforts qu'il se contracte d'une manière décidée; alors il tire sur les côtes qui lui donnent attache, tend à rétrécir le cercle qu'elles forment, et les maintient plus ou moins solidement fixées; en sorte que tous les autres muscles du corps peuvent y trouver un point solide, soit en s'y attachant directement, soit qu'ils s'y rendent par l'action de quelques autres. D'un autre côté, l'épiglotte ferme hermétiquement le larynx, afin que les poumons, distendus par l'air, puissent remplir exactement l'intérieur de la poitrine, et tenir ses parois convenablement écartées (1).

Cette région présente trois portions, qui doivent être distinguées par rapport à leurs fonctions : on trouve d'abord, les

(1) M. *Isidore Bourdon*, Mémoire cité.

deux portions latérales, complétement tapissées par la plèvre, naturellement plus convexes à droite qu'à gauche, inclinées en arrière et sur les côtés, et qui correspondent à la portion musculaire proprement dite; c'est à ces deux portions que se rapporte ce qui vient d'être dit relativement aux mouvemens qu'exécute le diaphragme; ce sont elles qui constituent la paroi interne du prolongement sinueux de chaque cavité du thorax, dont elles allongent et diminuent alternativement le diamètre vertical. Leur disposition est telle, d'ailleurs, que cet axe ou diamètre est plus court en avant qu'en arrière et sur les côtés.

La portion moyenne correspond à l'aponévrose centrale, et supporte le cœur; elle est renfermée dans le médiastin, et présente en avant, derrière le cartilage xiphoïde, la communication celluleuse qui existe entre l'abdomen et le thorax; plus en arrière, les deux plèvres, qui sont très-rapprochées, mais non pas complétement adossées. Vient ensuite la grande portion circulaire, entièrement fibreuse, qui semble donner naissance au péricarde par sa circonférence, et qui est percée à droite d'une ouverture irrégulièrement carrée, par laquelle passe la veine cave inférieure; en sorte que ce vaisseau ne peut être comprimé d'aucune manière pendant les contractions du diaphragme; plus en arrière encore, les plèvres se rapprochent de nouveau, et se touchent même au devant de l'œsophage, qui s'incline assez fortement à gauche; enfin, on trouve dans l'extrémité diaphragmatique de l'écartement postérieur de la cloison médiastine, l'aorte, traversant l'*hiatus* de son nom, hiatus par lequel passe aussi le canal thoracique, de même que les nerfs pneumo-gastriques pénètrent dans le ventre par l'ouverture œsophagienne; les nerfs grands et petits splanchniques, qui résultent de la réunion des six ou sept filets fournis par les derniers ganglions correspondans du grand-sympathique.

Cette portion de la paroi diaphragmatique est presque immobile lorsque les parties latérales s'élèvent ou s'abaissent; et l'on conçoit que, s'il en eût été autrement, l'action du cœur aurait été à chaque instant troublée. Elle est à peu près plane, et se trouve inclinée d'avant en arrière et de haut en bas : d'où il suit que l'écartement postérieur du médiastin est plus long que l'antérieur.

SECTION IV.

SOMMET DU THORAX.

Il comprend l'ouverture supérieure de la poitrine et les nombreux organes qui la traversent. Le cercle osseux a la forme d'une ellipse, dont la partie postérieure aurait été fortement repoussée vers l'antérieure. Il est constitué : en avant, par l'échancrure sus-sternale, rendue beaucoup plus profonde par la saillie que forment les clavicules sur les côtés; en arrière, par le corps de la première vertèbre dorsale et de la septième cervicale; en dehors, par le bord concave de la première côte. Remarquons que cette ouverture n'est pas sur un plan égal ni horizontal. Son échancrure antérieure la fait paraître plus ou moins relevée en arrière; en sorte que plusieurs organes profondément placés dans ce sens sont déjà dans le thorax, tandis que, plus superficiellement, ils seraient encore dans la région sous-hyoïdienne. En dehors de la ligne médiane, l'articulation sterno-claviculaire lui donne plus d'élévation, et protége ainsi davantage les organes importans qui sont derrière elle. Sur les côtés, elle est abaissée de nouveau à cause de l'inclinaison en dehors de la face supérieure des côtes.

Voyons maintenant l'ordre de superposition des organes, et leurs dispositions relatives dans le sommet de la poitrine : en y comprenant les parties constituantes, on trouve, 1° la peau;

2° la couche sous-cutanée, celluleuse et fibreuse; 3° le haut du sternum, l'origine du muscle sterno-mastoïdien, le ligament inter-claviculaire, l'articulation sterno-claviculaire, le ligament costo-claviculaire, le cartilage de la première côte, et la terminaison des deux lames du *fascia cervicalis :* ce plan est complété en arrière par la naissance des muscles sterno-hyoïdien et thyro-hyoïdien, qui descendent jusqu'au niveau du premier espace intercostal, derrière l'échancrure sternale et l'articulation; 4° une couche celluleuse mince, mais assez dense; sur le même plan, à gauche, la veine sous-clavière et la terminaison des jugulaires interne et externe; au milieu, la veine sous-clavière encore, la fin des thyroïdiennes, le thymus; à droite, la réunion des veines sous-clavières gauche et droite, jugulaires interne et externe, pour former la veine cave supérieure; 5° une couche cellulo-fibreuse très-serrée, et qui sépare les veines des artères; derrière ce feuillet, de droite à gauche, la fin du tronc innominé, l'origine des artères carotide primitive et sous-clavière, très-rapprochées des os; la mammaire interne, qui vient gagner la face postérieure du sternum, accompagnée de ses deux veines; l'artère thyroïdienne de *Neubauer*, quand elle existe; la vertébrale, quand elle naît de l'aorte; la carotide gauche; plus profondément, la sous-clavière, donnant aussi la mammaire interne de ce côté; les nerfs vague et diaphragmatique, placés, à droite, en avant et un peu en dehors du tronc brachio-céphalique; à gauche, au devant, et d'une manière assez éloignée de l'artère sous-clavière; 6° le corps de la trachée-artère, enveloppé dans un tissu fibro-celluleux, dense et serré; en dehors, quelques ganglions lymphatiques, les nerfs récurrens; 7° l'œsophage, au milieu, et dépassant légèrement la trachée à gauche; en dehors, de nombreux filets du nerf grand-sympathique; l'origine des artères vertébrale, intercostale supé-

rieure et cervicale transverse ; leurs veines collatérales ; 8° les muscles longs du cou et scalènes antérieurs, qui laissent entre eux un triangle à base inférieure, dans lequel se voient l'artère et la veine vertébrales, un plexus nerveux fourni par le nerf ganglionnaire, et ce nerf lui-même; sous la tête de la côte, le ganglion cervical inférieur; 9° enfin, le corps des vertèbres, moins saillant, mais un peu plus étendu transversalement que dans la poitrine proprement dite ; la première articulation costo-vertébrale; quelquefois un prolongement costiforme, qui surmonte l'apophyse transverse de la septième vertèbre du cou ; la première côte et la branche antérieure du premier nerf dorsal, qui va s'unir avec le dernier de la région cervicale.

D'après cette énumération simple, il est aisé de prévoir le danger des blessures portées dans le sommet de la poitrine, et comment il se fait que les fluides épanchés ou accumulés dans les régions moyenne et latérales du cou peuvent fuser derrière le sternum, devant le rachis, ou suivre les vaisseaux, et se répandre dans les écartemens antérieur et postérieur du médiastin, sans pénétrer dans les cavités des plèvres. On conçoit aussi les accidens que peuvent faire naître les exostoses que la syphilis produit assez souvent sur le devant des vertèbres, et dont la clavicule, le sternum même, sont encore plus fréquemment le siége; les luxations de la clavicule en arrière, si elles avaient lieu; en un mot, les tumeurs de toute nature, par la pression qu'elles exerceraient sur la trachée, l'œsophage, les veines, les artères ou les nerfs.

Si maintenant nous reprenons l'ordre de superposition des parties dans un autre point, nous trouverons des différences qu'il importe au chirurgien de bien connaître. Immédiatement au-dessus du cœur, par exemple, ce qui répond aux deux premiers espaces intercostaux et à la première pièce

du sternum, on rencontre : 1° la peau; 2° la couche cellulo-graisseuse, une lame fibro-celluleuse, le muscle grand pectoral; 3° le sternum, les cartilages, les muscles intercostaux, renfermant les branches externes de l'artère sous-sternale; le tronc même de cette artère, côtoyé par deux veines, et enveloppé dans une couche celluleuse qui le sépare de la plèvre; 4° au milieu, le triangle supérieur de l'écartement antérieur du médiastin, rempli par du tissu cellulaire, des ganglions lymphatiques et de la graisse; la plèvre sur les côtés; 5° un prolongement du péricarde, et du thymus chez les enfans; 6° la veine cave supérieure et l'azygos, qui se contournent sur la bronche droite; le tronc de l'aorte et sa crosse; l'origine des artères innominée, carotide et sous-clavière gauches; l'artère pulmonaire, d'abord devant l'aorte, ensuite derrière et à droite; ses deux branches, et le vestige de l'ancien canal artériel, qui unit l'artère pulmonaire gauche à l'aorte, au-dessous de la courbure de cette dernière; le nerf phrénique, sur l'aorte à gauche, la veine cave à droite, et sur le devant de la racine des poumons, des deux côtés; les nerfs de la huitième paire, disposés comme le phrénique, excepté qu'ils passent en arrière des racines pulmonaires; le ganglion cardiaque, placé entre la crosse de l'aorte et les artères pulmonaires; les nerfs que reçoit ce ganglion et les plexus qui en partent; du tissu fibro celluleux, se continuant avec le péricarde et les gaînes vasculaires du cou; 7° les oreillettes et les veines pulmonaires; la fin de la trachée, le commencement des bronches; ensuite, la racine des organes respiratoires, qui est composée d'avant en arrière et de bas en haut, par le nerf diaphragmatique, les veines, les artères, la première division bronchique, le plexus du nerf pneumogastrique; 8° les vaisseaux bronchiques, l'œsophage, le canal thoracique, la veine azygos, avant qu'elle se relève sur la

bronche droite; le commencement de l'aorte pectorale, après qu'elle s'est contournée sur la bronche gauche; 9° les artères intercostales, les veines du même nom, les veines azygos et demi-azygos; le nerf grand-sympathique; 10° enfin, la colonne vertébrale, recouverte par la fin des muscles longs du cou, et les parties ligamenteuses.

Plus bas, ces rapports sont moins compliqués. Derrière le sternum, on voit : 1° le triangle inférieur de l'écartement sous-sternal du médiastin, du tissu cellulaire en abondance; 2° le péricarde, formé de deux lames au milieu, et de trois sur les côtés, à cause de la plèvre qui s'y applique; 3° un espace qui sépare le cœur de son enveloppe; 4° la pointe du cœur, son ventricule droit, les oreillettes : la droite plus en avant, la gauche plus en arrière; 5° le ventricule gauche, la partie postérieure des oreillettes, la terminaison des veines pulmonaire et cave inférieure; 6° un autre espace qui sépare le cœur du péricarde en arrière; 7° le péricarde, disposé comme en avant; 8° les plèvres rapprochées; 9° l'œsophage et les nerfs pneumo-gastriques; 10° l'aorte, etc.

L'intérieur du thorax, débarrassé des viscères, présente quatre portions ou régions, comme à l'extérieur. L'antérieure est inclinée en avant, ou plutôt elle forme une courbe dont la concavité regarde en arrière et en bas : elle s'allonge plus que toutes les autres à la puberté; ce qui tient à ce que le sternum prend un développement rapide à cet âge. La paroi postérieure est beaucoup plus longue, et plus encore, proportion gardée, dans l'enfance que dans l'âge adulte, attendu que la colonne vertébrale qui la forme est déjà très-longue à la naissance, tandis que le sternum est au contraire très-court : d'où il suit que l'abdomen paraît alors avoir des dimensions considérables en avant, tandis qu'en arrière, cette cavité se trouve à peu près dans les mêmes rapports qu'elle

aura toujours avec la poitrine. Cette paroi est concave en avant, et non pas simplement inclinée en arrière. Comme elle est formée, 1° par le corps des vertèbres dorsales sur la ligne médiane, il en résulte une sorte de crête mousse, qui constitue réellement la partie postérieure de la cloison médiastine; 2° par la portion coudée des côtes sur les parties latérales, il s'ensuit qu'elle présente deux profondes gouttières, dans lesquelles sont principalement logés les poumons. Mais ces particularités sont d'autant plus marquées, que le sujet est plus près de l'âge adulte, et qu'il est mieux conformé. Chez les enfans très-jeunes, en effet, le corps des vertèbres semble déjeté en arrière, parce que le talon des côtes n'est pas encore formé. Quelquefois cette disposition persiste après la puberté; alors les poumons, moins libres, se trouvent gênés dans leurs fonctions, et plus disposés aux maladies chroniques. La poitrine paraît rétrécie chez ces personnes; les épaules proéminent en arrière et le sternum en avant; en sorte que les organes centraux de la circulation se meuvent plus librement, en raison de l'agrandissement des diamètres antéro-postérieurs de la cavité thoracique.

La paroi latérale est la plus longue de toutes; en arrière, elle est concave transversalement, et d'une manière régulière aussi, de haut en bas, chez beaucoup de sujets, entre autres chez les femmes qui ont l'habitude de se serrer trop fortement la taille avec des corsets étroits.

Il résulte de la différence de courbure et de longueur des parois thoraciques, que la base et le sommet de cette cavité sont inclinés en sens inverse, c'est-à-dire que l'ouverture supérieure s'abaisse, tandis que l'inférieure s'élève, de la même manière que le font les deux détroits du bassin; en sorte qu'une ligne, portée perpendiculairement dans le centre de la première, tomberait sur le bas de la colonne dorsale, et

que si cette ligne était portée par le centre de la seconde, son extrémité supérieure viendrait se terminer sur le corps des premières vertèbres du dos. Il en résulte encore que l'axe vertical de la poitrine est oblique de haut en bas, de derrière en devant, et même de gauche à droite, à cause de la courbure latérale du milieu de la colonne dorsale. Quant aux dimensions transversales, elles augmentent d'une manière prompte et graduelle jusqu'à la septième côte; en descendant ensuite, elles s'agrandissent encore, mais légèrement; chez quelques personnes, elles restent ce qu'elles étaient plus haut, et quelquefois même elles se raccourcissent d'une manière très-prononcée.

FIN DU PREMIER VOLUME.

TABLE DES MATIÈRES

CONTENUES DANS CE VOLUME.

	Pages.
AVANT-PROPOS.	ix
CHAPITRE I. DE LA TÊTE.	1
ARTICLE I. DU CRANE.	»
SECTION I. RÉGION FRONTALE.	2
Parties constituantes :	
1°. La Peau.	»
2°. La Couche cellulo-graisseuse.	3
3°. Les Muscles et Aponévrose.	»
4°. Le Péricrâne.	4
5°. Les Artères.	»
6°. Les Veines.	5
7°. Les Vaisseaux lymphatiques.	»
8°. Les Nerfs.	6
9°. Le Squelette.	»
SECTION II. RÉGION TEMPORO-PARIÉTALE.	9
Parties constituantes :	
1°. La Peau.	»
2°. La Couche cellulo-graisseuse.	10
3°. L'Aponévrose épicranienne.	»
4°. — temporale.	11
5°. Les Muscles.	12
6°. Les Artères.	»
6° *bis*. Les Veines.	14
7°. Les Lymphatiques.	»
8°. Les Nerfs.	15
9°. Le Squelette.	»

Pages.

SECTION III. RÉGION OCCIPITALE. 18

Parties constituantes :

1°. La Peau. »
2°. La Couche cellulo-graisseuse. »
3°. L'Aponévrose et les Muscles. 19
4°. Le Péricrâne. »
5°. Les Artères. 20
6°. Les Veines. »
7°. Les Lymphatiques. »
8°. Les Nerfs. 21
9°. Le Squelette. 22

SECTION IV. CRANE EN GÉNÉRAL. 24

ARTICLE II. DE LA FACE. 28

SECTION I. RÉGION PAROTIDIENNE. »

Parties constituantes :

1°. La Peau. 29
2°. La Couche sous-cutanée. »
3°. De l'Oreille externe. 30
4°. L'Oreille moyenne ou Tympan. 34
5°. La Parotide. 37
6°. Les Muscles. 40
7°. Les Artères. 41
8°. Les Veines. 43
9°. Les Nerfs. »
10°. Les Lymphatiques. 45
11°. Le Squelette. 46

SECTION II. RÉGION NASALE. 47

Parties constituantes :

1°. La Peau. 48
2°. La Couche celluleuse. »
3°. Les Muscles. »
4°. Les Artères. 49
5°. Les Veines. »
6°. Les Lymphatiques. 50
7°. Les Nerfs. »
8°. Les Os et les Cartilages. »

SECTION III. RÉGION ORBITAIRE. 52

1°. L'Arcade orbitaire supérieure ou sourcilière. »
2°. La Paupière supérieure. 56
3°. La Paupière inférieure. 57

A. La Peau. — *B*. Le Tissu cellulaire. — *C*. Les Muscles. — *D*. Le Ligament palpébral. — *E*. Les Cartilages tarses. — *F*. La Conjonctive. — *G*. Les Follicules pal-

Pages.

pébraux, ou Glandes de Meibomius. — *H.* Les Artères. — *J.* Les Veines. — *K.* Les Lymphatiques. — *L.* Les Nerfs. — *M.* Les Cils. — *N.* L'Arcade sous-orbitaire. — *O.* De l'Angle temporal des paupières. — *P.* Le grand Angle. — *Q.* Les Points et Conduits lacrymaux. — *R.* Le Sac lacrymal. — *S.* La Portion orbitaire proprement dite. 57-91

SECTION IV. RÉGION ZYGOMATO-MAXILLAIRE. 92

Parties constituantes :

1°. La Peau. 93
2°. Le Tissu cellulo-graisseux. 94
3°. Les Muscles. 95
4°. Les Artères. »
5°. Les Veines. 96
6°. Les Lymphatiques. »
7°. Les Nerfs. 97
8°. Le Squelette. »

SECTION V. RÉGION MASSÉTÉRINE. 99

Parties constituantes :

1°. La Peau. »
2°. La Couche sous-cutanée. »
3°. Les Muscles. 100
4°. Les Artères. 101
5°. Les Veines. »
6°. Les Lymphatiques. »
7°. Les Nerfs. 102
8°. Le Canal de Stenon. »
9°. Le Squelette. 103

SECTION VI. RÉGION GÉNIENNE. 106

Parties constituantes :

1°. La Peau. »
2°. Le Tissu adipeux. 107
3°. Les Muscles. »
4°. Le Canal de Stenon. 108
5°. Les Artères. 110
6°. Les Veines. »
7°. Les Lymphatiques. 111
8°. Les Nerfs. »
9°. La Membrane muqueuse. »
10°. Le Squelette. 112

SECTION VII. RÉGION MENTALE. »

Parties constituantes :

1°. La Peau. »
2°. Le Tissu cellulaire. 113

Pages.

3°. Les Muscles. 113
4°. Les Artères. 114
5°. Les Veines. »
6°. Les Lymphatiques. 115
7°. Les Nerfs. »
8°. Le Squelette. »

SECTION VIII. RÉGION LABIALE. — LÈVRE SUPÉRIEURE. 117

Parties constituantes :

1°. La Peau. 118
2°. Le Tissu cellulaire. »
3°. Les Muscles. »
4°. Les Artères. 119
5°. Les Veines. 120
6°. Les Lymphatiques. »
7°. Les Nerfs. »
8°. Le Squelette. »

LÈVRE INFÉRIEURE. 122

Parties constituantes :

1°. La Peau. — 2°. Le Tissu cellulaire graisseux. — 3°. Les Muscles. — 4°. Les Artères. — 5°. Les Veines et les Lymphatiques. — 6°. Les Nerfs. — 7°. La Membrane muqueuse. — 8°. Le Squelette. 123-125

SECTION IX. RÉGION OLFACTIVE (*Pl.* 2). 125

1°. Les Ouvertures antérieures des Narines. 126
2°. La Voûte. 127
3°. Les Parois internes. 130
4°. La Paroi inférieure, ou Plancher. 131
5°. La Paroi externe. 132
6°. L'Ouverture postérieure des fosses nasales. 140

A. Les Artères. — *B*. Les Veines. — *C*. Les Lymphatiques. — *D*. Les Nerfs. 140-141

SECTION X. RÉGION OU CAVITÉ BUCCALE (*Pl.* 3). »

LA VOUTE PALATINE. 142

Parties constituantes :

1°. La Membrane muqueuse. — 2°. Le Tissu sous-muqueux. — 3°. Les Artères. — 4°. Les Veines. — 5°. Les Lymphatiques. — 6°. Les Nerfs. — 7°. Le Squelette. 142-144

LA CIRCONFÉRENCE DE LA CAVITÉ BUCCALE. »

LA PAROI INFÉRIEURE. 146

Parties constituantes de la Langue :

1°. La Membrane d'enveloppe. 147

Pages.
2°. Le Tissu cellulaire. 148
3°. Le Tissu propre ou charnu. »
4°. Les Artères. 149
5°. Les Veines. »
6°. Les Lymphatiques. 151
7°. Les Nerfs. »
8°. Le Squelette. »

L'Isthme du Gosier. 153

Section xi. Région ou Cavité pharyngienne. 160
1°. La Partie antérieure. »
2°. La Paroi postérieure. 161
3°. Les Parois latérales. 164
4°. L'Extrémité supérieure, ou Voûte du Pharynx. 166
5°. L'Extrémité inférieure. 167

CHAPITRE II. Du Cou. 169

Article i. Portion antérieure du Cou. »

Section i. Région sus-hyoïdienne. 170
Parties constituantes :
1°. La Peau. »
2°. La Couche sous-cutanée. 171
3°. L'Aponévrose. 172
4°. Les Muscles. 173
5°. Les Artères. 178
6°. Les Veines. 181
7°. Les Ganglions lymphatiques. »
8°. La Glande sous-maxillaire. 183
9°. Les Nerfs. 184
10°. Le Tissu cellulaire. 186
11°. Le Squelette. »

Section ii. Région sous-hyoïdienne (*Pl.* 4). 188
Parties constituantes :
1°. La Peau. 189
2°. La Couche sous-cutanée. »
3°. L'Aponévrose. 190
4°. Les Muscles. 192
5°. Les Artères. 196
6°. Les Veines. 204
7°. Les Lymphatiques. 208
8°. Les Nerfs. 210
9°. Le Larynx et la Trachée-Artère. 213
10°. L'Œsophage. 225
11°. Le Squelette. 227

Pages.

SECTION III. RÉGION SUS-CLAVICULAIRE (*Pl.* 5). 227

Parties constituantes :

1°. La Peau. 228
2°. La Couche sous-cutanée. »
3°. L'Aponévrose. 229
4°. Les Muscles. 231
5°. Les Artères. 234
6°. Les Veines. 241
7°. Les Lymphatiques. 246
8°. Les Nerfs. »
9°. Le Squelette. 251

ARTICLE II. PARTIE POSTÉRIEURE DU COU. 256

Parties constituantes :

1°. La Peau. 257
2°. La Couche celluleuse sous-cutanée. 259
3°. L'Aponévrose. 260
4°. Les Muscles. 261
5°. Les Artères. 265
6°. Les Veines. 266
7°. Les Lymphatiques. 267
8°. Les Nerfs. »
9°. Le Squelette. 269

CHAPITRE III. DES MEMBRES THORACIQUES. 278

ARTICLE I. DE L'ÉPAULE. »

SECTION I. RÉGION THORACO-HUMÉRALE, SOUS-CLAVICULAIRE OU AXILLAIRE. »

Parties constituantes :

1°. La Peau. 280
2°. La Couche sous-cutanée. »
3°. L'Aponévrose. 281
4°. Les Muscles. 283
5°. Les Artères. 288
6°. Les Veines. 295
7°. Les Lymphatiques. 298
8°. Les Nerfs. 300
9°. Le Squelette. 303

SECTION II. RÉGION POSTÉRIEURE DE L'ÉPAULE, OU SCAPULAIRE PROPREMENT DITE. 310

Parties constituantes :

1°. La Peau. 311
2°. La Couche sous-cutanée. 312

Pages.

3°. L'Aponévrose. 312
4°. Les Muscles. 313
5°. Les Artères. 318
6°. Les Veines. 320
7°. Les Lymphatiques. »
8°. Les Nerfs. »
9°. Le Squelette. 321

ARTICLE II. DU BRAS. 331

SECTION I. RÉGION BRACHIALE ANTÉRIEURE. 332

Parties constituantes :

1°. La Peau. »
2°. La Couche sous-cutanée. 333
3°. L'Aponévrose. »
4°. Les Muscles. 334
5°. Les Artères. 336
6°. Les Veines. 340
7°. Les Lymphatiques. 342
8°. Les Nerfs. 343
9°. Le Squelette. 344

SECTION II. RÉGION BRACHIALE POSTÉRIEURE. »

Parties constituantes :

1°. La Peau. 345
2°. La Couche sous-cutanée. »
3°. L'Aponévrose. »
4°. Les Muscles. 346
5°. Les Artères. 347
6°. Les Veines. 348
7°. Les Lymphatiques. »
8°. Les Nerfs. »
9°. Le Squelette. 349

ARTICLE III. DU COUDE. 350

SECTION I. RÉGION ANTÉRIEURE DU COUDE, ou simplement PLI DU BRAS (*Pl.* 6.). »

Parties constituantes :

1°. La Peau. 351
2°. La Couche sous-cutanée. »
3°. L'Aponévrose. »
4°. Les Muscles. 354
5°. Les Artères. 358
6°. Les Veines. 364
7°. Les Lymphatiques. 373
8°. Les Nerfs. 374
9°. Le Squelette. 376

Pages.

SECTION II. RÉGION POSTÉRIEURE DU COUDE, OU COUDE PROPREMENT DIT. 379

Parties constituantes :

1°. La Peau. 380
2°. La Couche sous-cutanée. 381
3°. L'Aponévrose. 382
4°. Les Muscles. 383
5°. Les Artères. 384
6°. Les Veines. »
7°. Les Lymphatiques. 85
8°. Les Nerfs. »
9°. Le Squelette. 386

ARTICLE IV. DE L'AVANT-BRAS. 390

SECTION I. RÉGION ANTÉRIEURE OU PALMAIRE. »

Parties constituantes :

1°. La Peau. 391
2°. La Couche sous-cutanée. »
3°. L'Aponévrose. 392
4°. Les Muscles. 393
5°. Les Artères. 394
6°. Les Veines. 395
7°. Les Lymphatiques. 400
8°. Les Nerfs. »
9°. Le Squelette. 402

SECTION II. RÉGION ANTI-BRACHIALE POSTÉRIEURE. »

Parties constituantes :

1°. La Peau. 403
2°. La Couche sous-cutanée. »
3°. L'Aponévrose. »
4°. Les Muscles. 404
5°. Les Artères. 407
6°. Les Veines. 408
7°. Les Lymphatiques. »
8°. Les Nerfs. 409
9°. Le Squelette. »

SECTION III. BORDS DE L'AVANT-BRAS. 414

ARTICLE V. DU POIGNET. 415

SECTION I. RÉGION ANTÉRIEURE. »

Parties constituantes :

1°. La Peau. 416
2°. La Couche sous-cutanée. 417
3°. L'Aponévrose. »

Pages.

4°. Les Muscles. 419
5°. Les Artères. 422
6°. Les Veines. 423
7°. Les Lymphatiques. »
8°. Les Nerfs. »
9°. Le Squelette. 424

SECTION II. RÉGION DORSALE OU POSTÉRIEURE DU POIGNET. 426

Parties constituantes :

1°. La Peau. 427
2°. La Couche sous-cutanée. 428
3°. L'Aponévrose. »
4°. Les Muscles. 429
5°. Les Artères. 431
6°. Les Veines. »
7°. Les Lymphatiques. 432
8°. Les Nerfs. »
9° Le Squelette. »

ARTICLE VI. DE LA MAIN. 438

SECTION I. RÉGION PALMAIRE. »

Parties constituantes :

1°. La Peau. 440
2°. La Couche superficielle. »
3°. L'Aponévrose. 441
4°. Les Muscles. 442
5°. Les Artères. 444
6° Les Veines. 446
7°. Les Lymphatiques. 447
8°. Les Nerfs. »
9°. Le Squelette. 448

SECTION II. RÉGION DORSALE. 449

Parties constituantes :

1°. La Peau. 450
2°. La Couche sous-cutanée. »
3°. L'Aponévrose. »
4°. Les Tendons et les Muscles. 451
5°. Les Artères. 453
6°. Les Veines. »
7°. Les Lymphatiques. 455
8°. Les Nerfs. »
9°. Le Squelette. »

Pages.

ARTICLE VII. DES DOIGTS. 459

SECTION I. RÉGION PALMAIRE DES DOIGTS. »

Parties constituantes :

1°. La Peau. 460
2°. La Couche sous-cutanée. 461
3°. Les Gaînes tendineuses. 463
4°. Les Tendons. 464
5°. Les Artères. 466
6°. Les Veines. 467
7°. Les Lymphatiques. »
8°. Les Nerfs. »
9°. Le Squelette. 468

SECTION II. FACE DORSALE DES DOIGTS. 469

Parties constituantes :

1°. La Peau. 470
2°. La Couche sous-cutanée. 471
3°. L'Aponévrose. »
4°. Les Tendons. »
5°. Les Artères. 472
6°. Les Veines. »
7°. Les Lymphatiques. 473
8°. Les Nerfs. »
9°. Le Squelette. »

CHAPITRE IV. DE LA POITRINE. 479

ARTICLE I. DU THORAX. 480

SECTION I. RÉGION ANTÉRIEURE OU STERNALE. »

Parties constituantes :

1°. La Peau. 481
2°. La Couche sous-cutanée. 482
3°. L'Aponévrose. 485
4°. Les Muscles. »
5°. Les Artères. 486
6°. Les Veines. 487
7°. Les Lymphatiques. »
8°. Les Nerfs. 488
9°. Le Squelette. 489

SECTION II. RÉGION POSTÉRIEURE. 496

Parties constituantes :

1°. La Peau. 498
2°. La Couche sous-cutanée. »

Pages.

3°. L'Aponévrose. 500
4°. Les Muscles. »
5°. Les Artères. 504
6°. Les Veines. 505
7°. Les Lymphatiques. »
8°. Les Nerfs. »
9°. Le Squelette. 506

SECTION III. RÉGION COSTALE. 512

Parties constituantes :

1°. La Peau. 513
2°. La Couche sous-cutanée. »
3°. L'Aponévrose. 514
4°. Les Muscles. »
5°. Les Artères. 516
6°. Les Veines. 517
7°. Les Lymphatiques. »
8°. Les Nerfs. »
9°. Le Squelette. 520

SECTION IV. RÉGION MAMMAIRE. 527

Parties constituantes :

1°. La Peau. 528
2°. La Couche sous-cutanée. 529
3°. Les Artères. »
4°. Les Veines. 530
5°. Les Lymphatiques. 531
6°. Les Nerfs. 532
7°. La Glande mammaire. »
8°. Les Vaisseaux lactifères. 534

ARTICLE II. DE L'INTÉRIEUR DU THORAX. 535

SECTION I. CLOISON MÉDIANE OU RÉGION MÉDIASTINE. »

SECTION II. CAVITÉS PECTORALES. 551

SECTION III. BASE DU THORAX. 560

SECTION IV. SOMMET DU THORAX. 563

FIN DE LA TABLE DU PREMIER VOLUME.

PL. I.

Division du Corps par Régions.

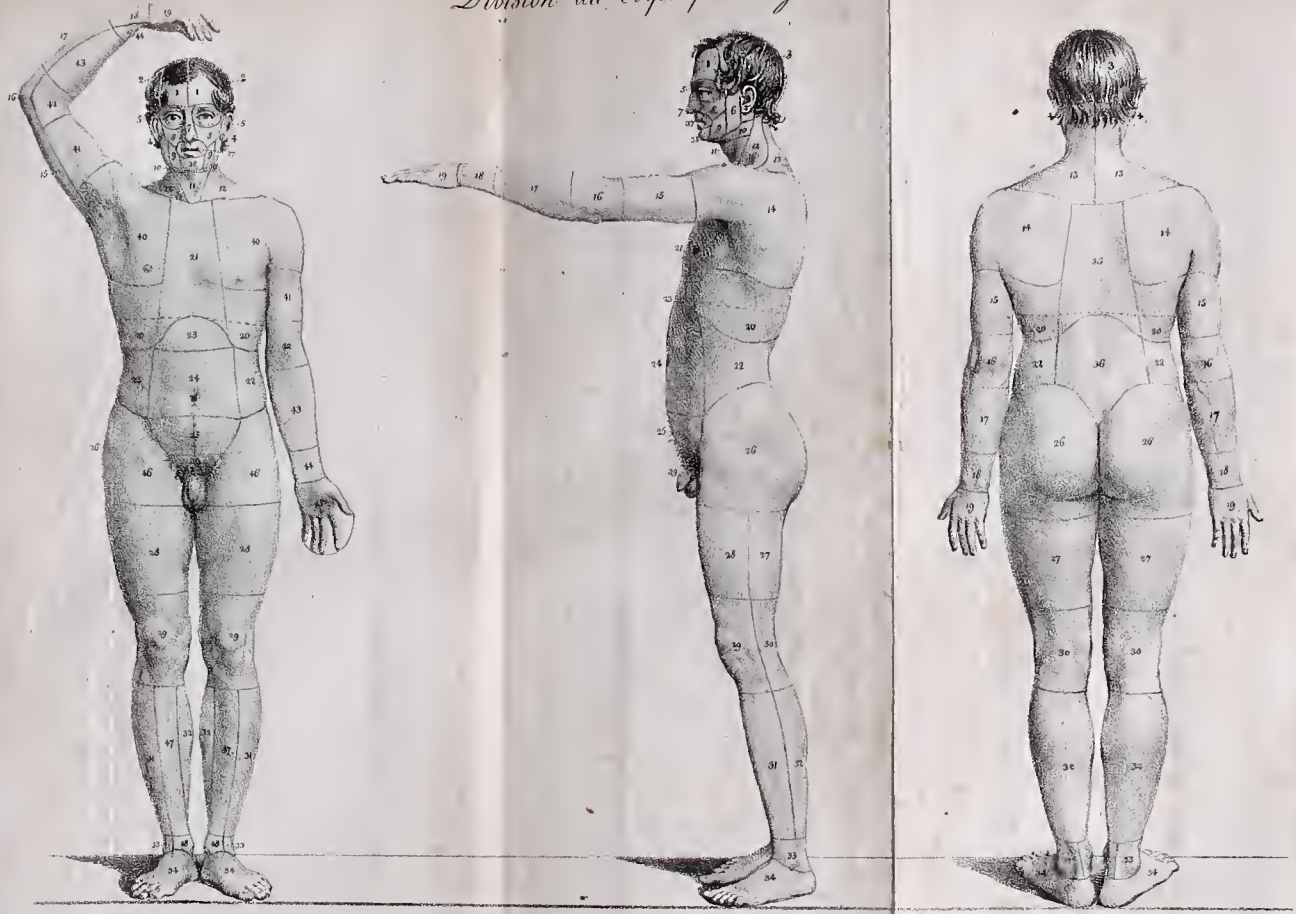

A. Chazal del.

Lith. de Langlumé

EXPLICATION DE LA PLANCHE Ire.

Figure Ire, représentant les Régions antérieures.

1 1 Régions frontales vues de face, et séparées l'une de l'autre par la ligne médiane.
2 2 2 — pariétales.
5 5 5 — orbitaires.
4 4 4 4 4 — parotidiennes.
6 6 6 — massétérines.
7 7 — nasale.
8 8 8 — zygomato-maxillaires.
9 9 9 — géniennes.
37 37 — labiale.
38 38 — mentale.
10 10 10 — sus-hyoïdienne.
11 11 — sous-hyoïdienne.
12 12 — sus-claviculaires.
40 40 — sous-claviculaires.
41 41 — brachiales antérieures.
42 42 — du pli du bras.
43 43 — anti-brachiales antérieures.
44 44 — antérieures du poignet.
45 — palmaires de la main.
21 21 — sternale.
23 23 — épigastrique.
24 24 — ombilicale.
25 25 — hypogastrique.
39 39 — pubienne.
46 46 — inguinales.
28 28 28 — crurales antérieures.
29 29 29 — du genou.
47 47 — antérieures des jambes.
31 31 31 — jambières externes.
48 48 — malléolaires internes.

Figure 3, représentant les Régions postérieures.

3 3 Régions occipitales.
13 13 13 — postérieure du cou : pour étudier cette région, le lecteur doit faire abstraction de la ligne perpendiculaire qui la sépare en deux.
14 14 14 — postérieure de l'épaule.
15 15 15 15 — brachiales postérieures.
16 16 16 16 — du coude.
17 17 17 17 — anti-brachiales postérieures.
18 18 18 18 — postérieures du poignet.
19 19 19 19 — dorsales de la main.
35 — dorsale du thorax.
36 — lombaire.
20 20 20 20 20 — costales et hypochondres.
22 22 22 22 22 — des flancs.
26 26 26 26 — des fesses et des hanches.
27 27 27 — crurales postérieures.
30 30 30 — poplitées.
32 32 32 — postérieures de la jambe.
33 33 33 33 33 — malléolaires externes.
34 34 34 34 34 — dorsales du pied.

Figure 2. Les mêmes chiffres indiquent les mêmes régions vues de côté.

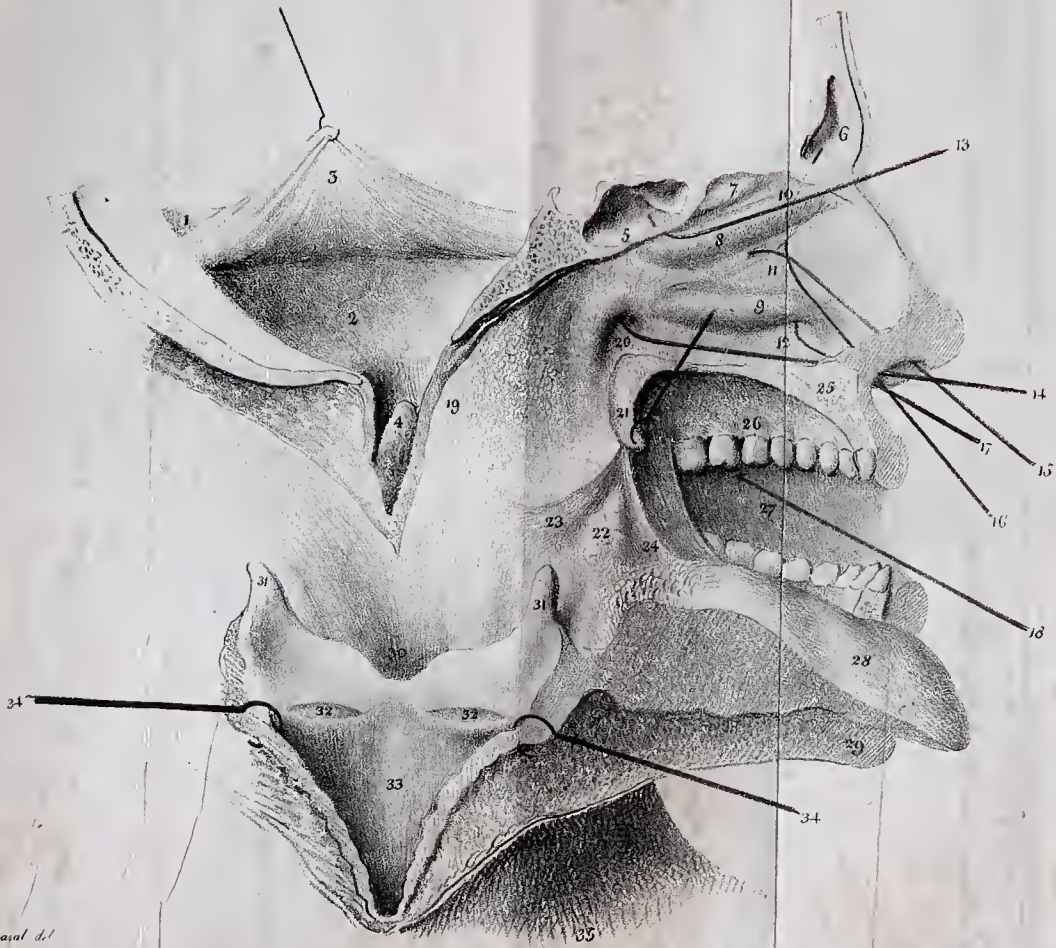

J. Chazal del. Lith. de Langlumé

EXPLICATION DE LA PLANCHE 2.

Cette Figure représente une coupe verticale de la tête et de la paroi antérieure du larynx, mais de manière que ce dernier organe se trouve renversé sur le côté droit, afin de se présenter de face.

1 Portion de la cavité crânienne.
2 Fosse cérébelleuse du crâne, tapissée par la dure-mère.
3 Portion de la tente du cervelet, relevée par une érigne.
4 Prolongement de la moelle dans le canal rachidien.
5 Sinus sphénoïdal, dans lequel on voit l'extrémité d'un stylet, et qui communique dans le méat supérieur des fosses nasales.
6 Sinus frontal, renfermant également un stylet, et s'ouvrant dans le méat moyen.
7 Cornet supérieur.
8 — moyen ou ethmoïdal.
9 — maxillaire ou inférieur.
10 Méat supérieur, conduisant dans le sinus sphénoïdal.
11 — moyen, plus large en avant, plus étroit en arrière, où il ne forme plus qu'une gouttière qui conduit dans le haut du pharynx, au-dessus de la trompe d'*Eustache*: c'est dans ce méat que se remarquent les orifices des sinus frontal et maxillaire, traversés par chacun un stylet.
12 — inférieur.
13 Stylet introduit dans le sinus du sphénoïde.
14 Autre stylet qui a parcouru toute la longueur de la paroi externe du méat inférieur, pour se placer dans le canal guttural de l'oreille.
15 Troisième stylet, engagé dans l'antre d'Hygmore: on doit voir que l'ouverture de ce sinus semble être située dans une espèce d'excavation, et plus rapproché du cornet moyen que de l'inférieur.
16 Quatrième stylet qui monte dans le sinus frontal par le méat moyen.
17 Celui-ci s'engage dans le canal nasal, sous la partie antérieure du cornet maxillaire, où se remarque une sorte d'enfoncement infundibuliforme.

Ces quatre derniers stylets sont renfermés dans l'ouverture gauche du nez, dont le lobule est conservé ainsi que le pédicule qui le fixe à l'épine nasale.

18 Stylet introduit dans le canal parotidien par son orifice buccal, vis-à-vis de l'intervalle qui sépare la troisième de la quatrième dent molaire.

19 Intérieur du pharynx, qui se courbe en haut et en avant, pour se continuer avec les fosses nasales : sa moitié droite est renversée en arrière et en bas, pour faire voir la paroi postérieure.

20 Orifice pharyngien de la trompe d'*Eustache*.

21 Moitié gauche de la luette, tirée en bas et en avant par un crochet, afin de tendre les piliers du voile du palais.

22 La tonsille.

23 Pilier postérieur ou pharyngien du voile palatin.

24 — lingual ou antérieur.

25 Coupe verticale de la voûte palatine.

26 Portion gauche de la cavité palatine.

27 Paroi interne de la joue gauche, présentant en arrière le bord antérieur et une portion de la face interne de l'apophyse coronoïde de la mâchoire inférieure, enveloppée par la membrane muqueuse.

28 Moitié gauche du dos de la langue, légèrement tirée en avant, et inclinée à droite.

29 Coupe perpendiculaire de l'os maxillaire inférieur et des parties qui composent la région sus-hyoïdienne sur la ligne médiane : cette coupe se prolonge en haut avec celle de la langue, et en bas avec celle de la partie antérieure du larynx, dont la moitié droite est rejetée en arrière.

30 Partie inférieure de la cavité pharyngienne, au moment où elle passe derrière les cartilages arythénoïdes pour se continuer avec l'œsophage.

31 31 Grandes cornes du cartilage thyroïde.

32 32 Ventricules du larynx, circonscrits par les cordes vocales inférieures et supérieures.

33 Intérieur de la cavité laryngienne.

34 34 Crochets qui tiennent écartées les deux moitiés du larynx, pour en faire voir la surface interne.

35 Portion inférieure du cou.

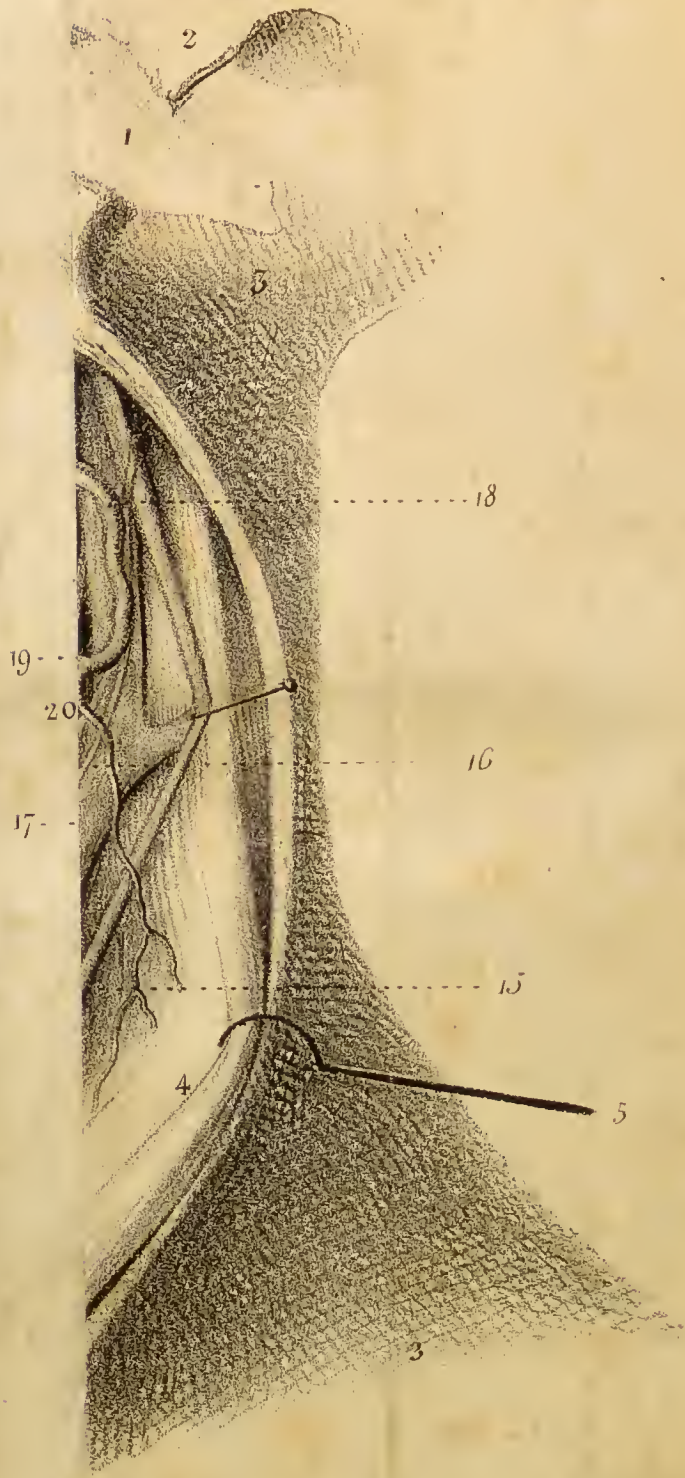

A. Chazal del.

Lith de Langlume

EXPLICATION DE LA PLANCHE 3.

Cette Figure représente le devant du cou, séparé de la tête et du thorax : elle est relative aux détails de la région sous-hyoïdienne.

1 1 Lambeau renversé de la couche sous-cutanée, et se continuant par sa base avec la couche semblable de la région sus-hyoïdienne.

2 2 Autre portion des tégumens, également renversée.

3 3 3 3 Parties supérieure et latérale du cou, et commencement de la tête dans l'état naturel.

4 Muscle sterno-mastoïdien gauche, renversé en dehors par une érigne 5, afin de mettre en vue les organes qu'il recouvre.

6 Muscle sterno-mastoïdien droit, dans sa position naturelle, ou légèrement déjeté en dehors.

7 Muscle sterno-hyoïdien.

8 — sterno-thyroïdien.

9 — omoplat-hyoïdien.

10 Veine jugulaire interne.

11 Artère carotide commune.

12 — — externe.

13 — — interne.

14 Veine jugulaire externe, ou plutôt veine jugulaire antérieure, s'abouchant avec la veine jugulaire interne vers le milieu de sa longueur, et suivant le bord interne du muscle sterno-mastoïdien.

15 Branche descendante du nerf hypo-glosse, un peu plus rapprochée de la ligne médiane que de coutume, sur ce sujet.

16 Nerf pneumo-gastrique, qui communiquait ici avec le *ramus descendens noni*, et dont une branche se portait en travers entre l'artère carotide primitive et le muscle scapulo-hyoïdien.

17 Veines thyroïdiennes inférieures.

18 Artères thyroïdiennes supérieures.

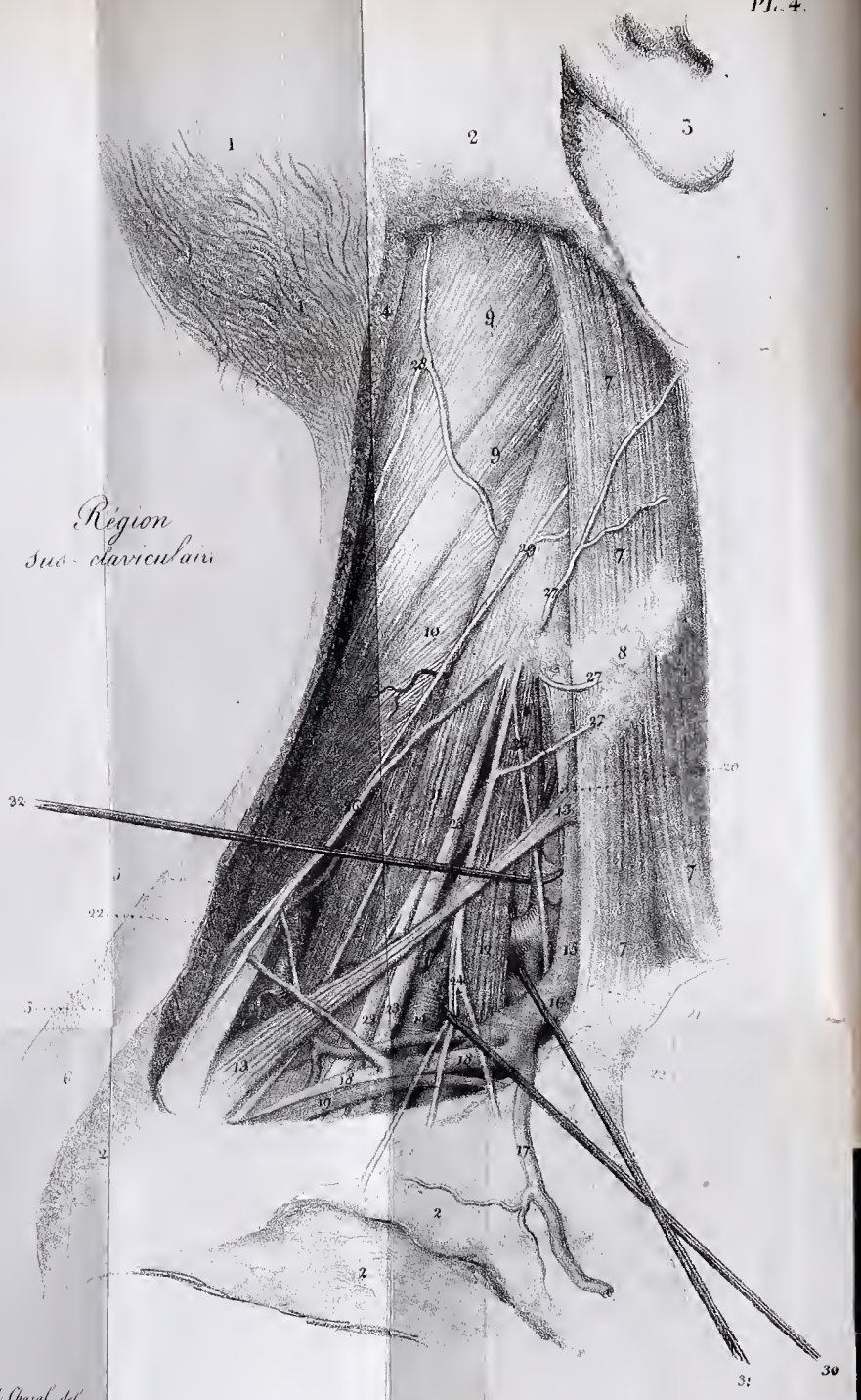

A. Chazal del.

Lith. de Langlu

20

21

22 22

23 23 23

Pour

24

de

25

les

26

siti

cla

27 27 27

28

2 2

29

30

31

7

32

2 13 13 19 7

4 4 4 7 7 27 27 13 13

22

Artère cervicale ascendante.
— mammaire interne.
— scapulaire postérieure.
Nerfs du plexus brachial.
Branche sus-claviculaire du plexus cervical.
Nerf diaphragmatique.
— spinal confondu avec une branche du plexus cervical.
Branches sous-mentales du plexus cervical.
Nerf sous-mastoïdien, ou auriculaire postérieur du plexus cervical.
— spinal, qui passe derrière le muscle sterno-mastoïdien au lieu de le traverser.
Portion de sonde cannelée qui soulève l'artère sous-clavière 14 en dehors du muscle scalène antérieur, sur la première côte, en déprimant les nerfs sus-claviculaires.
Sonde cannelée introduite sous la même artère, entre l'origine des branches mammaire interne, vertébrale et cervicale ascendante, d'une part, et le bord interne du muscle scalène antérieur, de l'autre.
Le même instrument passé sous le tronc commun des artères thyroïdienne et cervicale ascendante, et soulevant aussi le nerf phrénique.
Triangle omo-claviculaire, limité par les muscles omoplat-hyoïdien sterno-mastoïdien, et par la clavicule.
— omo-trapézien, circonscrit par les muscles sterno-mastoïdien, trapèze et scapulo-hyoïdien.
— omo-claviculaire divisé en deux portions par le muscle scalène antérieur.

Région axillaire.

PL. 5

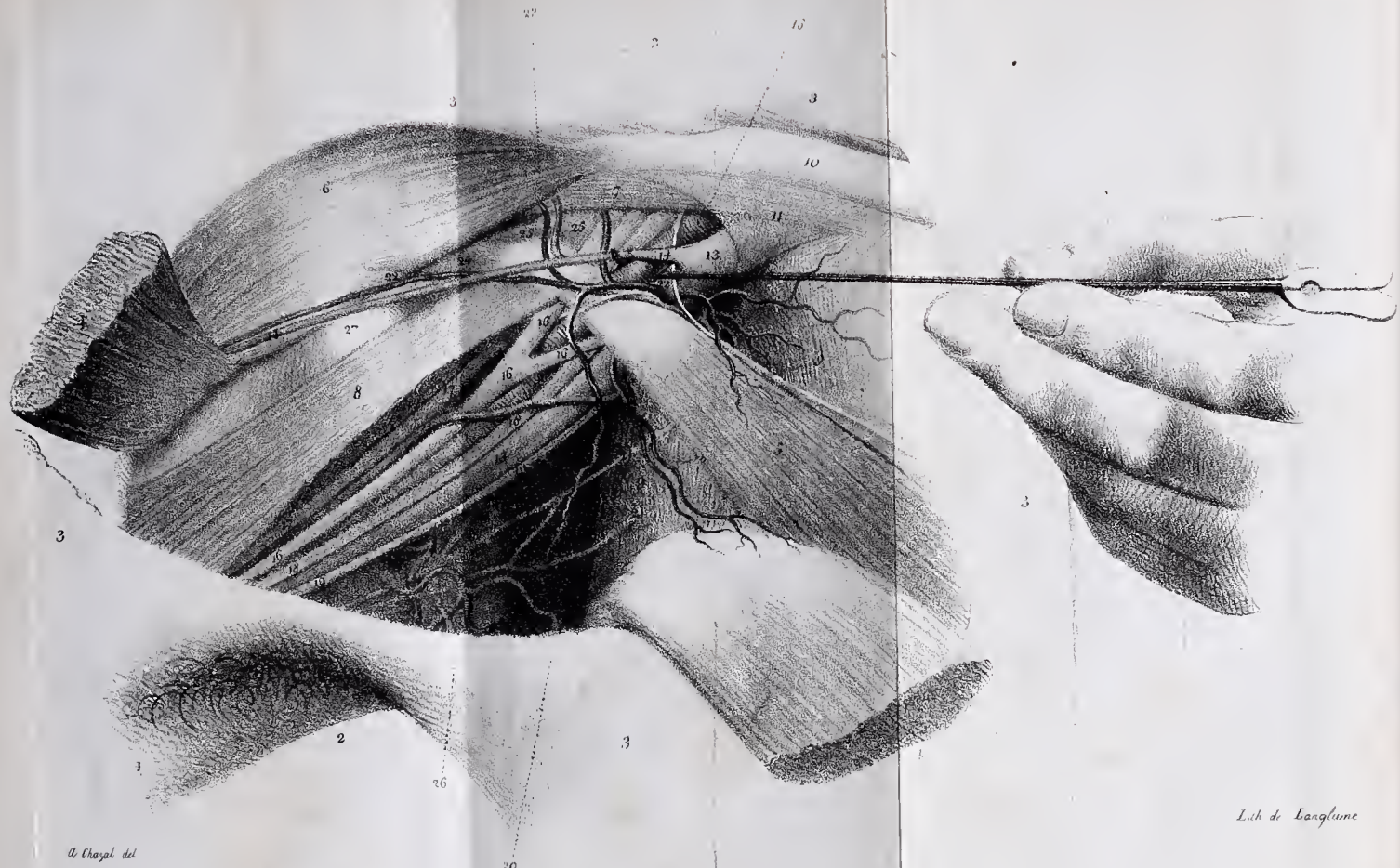

A. Chazal del.

Lith. de Langlume

EXPLICATION DE LA PLANCHE 5.

Dans cette Figure, le bras est légèrement écarté du tronc; la peau, la couche sous-cutanée, le tissu cellulaire et les ganglions lymphatiques sont enlevés.

1 Portion de la face interne du bras.
2 Poils du creux de l'aisselle.
3 3 3 3 3 3 Limites de la région.
4 4 Lambeaux du muscle grand pectoral, l'un en dehors sur le devant du deltoïde, l'autre en dedans et en bas sur la poitrine.
5 Muscle petit pectoral.
6 Portion antérieure du muscle deltoïde.
7 Muscle sous-clavier.
— coraco-huméral.
Portion latérale du thorax.
10 Partie antérieure de la clavicule.
11 Aponévrose coraco-claviculaire, recouvrant le muscle sous-clavier: on ne voit ici que la portion interne et supérieure de cette aponévrose, le reste ayant été enlevé pour découvrir les vaisseaux et les nerfs.
12 Sonde cannelée, soulevant l'artère axillaire à l'endroit où on doit appliquer la ligature sur le vaisseau dans le triangle clavi-pectoral.
13 13 Veine axillaire.
14 14 — céphalique.
15 15 Artère axillaire.
16 16 16 16 Nerf médian et ses deux racines qui embrassent l'artère.
17 17 — musculo-cutané, longeant le bord interne du muscle coraco-huméral dont on a coupé une tranche parallèlement aux fibres charnues pour mieux faire voir le cordon nerveux.
18 18 — cubital, encore très-rapproché de l'artère.
19 19 — cutané interne, séparé du précédent par la veine axillaire.

20 Nerf thoracique postérieur, caché en grande partie par l'ombre, dans le fond de la cavité, et appliqué sur le muscle grand dentelé.

21 21 Branches brachiales des nerfs intercostaux.

22 22 22 Artère acromiale, naissant de l'axillaire derrière le petit pectoral, et n'étant à découvert qu'au devant de la veine.

24 Ligament coraco-acromien, se glissant sous le muscle deltoïde.

25 25 Triangle coraco-acromien.

26 Petites branches artérielles et veineuses du creux de l'aisselle.

27 Tête de l'humérus.

5 3 25 Triangle clavi-pectoral, limité par le muscle pectoral en bas, et par la clavicule en haut.

24 25 25 — coraco-acromien, limité par les ligamens coraco-claviculaire et coraco-acromien.

24 14 3 3 5 — sous-pectoral, circonscrit par l'humérus en dehors, le muscle petit pectoral en haut, et le bord antérieur de l'aisselle en bas.

PL. 6.

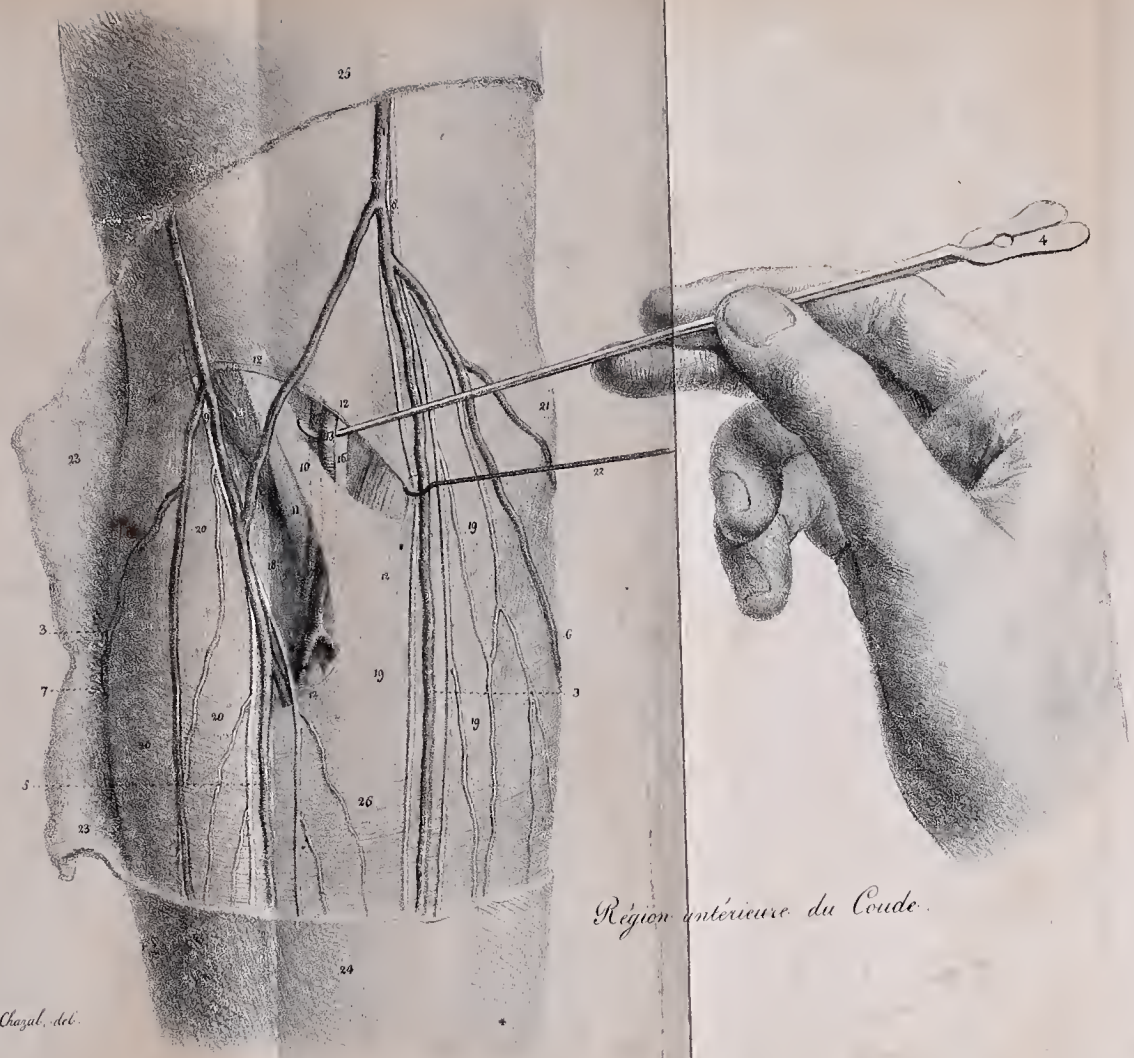

Région antérieure du Coude.

A. Chazal, del.

EXPLICATION DE LA PLANCHE 6.

Cette Figure représente le pli du bras de manière à faire voir la disposition des organes qui peuvent être intéressées dans l'opération de la saignée, etc.

1 Tronc de la veine basilique dans la gouttière bicipitale interne.

2 Veine céphalique en dehors du biceps, et séparée du nerf musculo-cutané par l'aponévrose.

3 3 Veines basilique et céphalique de l'avant-bras, ou branches radiale et cubitale antérieures.

4 Sonde cannelée, placée sous l'artère humérale, au-dessus de la bandelette fibreuse du biceps.

5 Veine médiane commune, qui communique avec les veines profondes, en passant au devant de l'ouverture aponévrotique, et qui se divise ensuite pour former les deux médianes basilique et céphalique.

6 — cubitale postérieure.

7 — radiale postérieure.

8 Tronc du nerf cutané interne, placé en dedans de la veine basilique.

9 Nerf musculo-cutané, se distribuant surtout autour de la veine médiane commune.

10 Bandelette aponévrotique qui se détache du tendon bicipital pour se porter au devant de la masse musculaire interne.

11 Tendon du muscle biceps.

12 12 12 12 12 Circonférences de l'ouverture aponévrotique du coude, forte et distincte en dedans, mince et se confondant en dehors avec le tissu cellulaire qui recouvre la masse musculaire externe.

13 13 Artère brachiale.

14 — radiale.

15 — cubitale.

16 Nerf médian.

17 17 Veine humérale : ces deux derniers organes séparés de l'artère ici par la sonde, reposent sur le muscle brachial antérieur avant de s'engager entre le ruban fibreux du biceps et le tendon de ce muscle.

18 20 20 Masse musculaire externe.

19 19 19 — musculaire interne, en grande partie recouverte par l'aponévrose.

21 Saillie interne du coude ou épitrochlée.

22 Erigne qui tire en dedans l'ouverture aponévrotique, afin de faire voir au-dessus de la bandelette du biceps l'artère et la veine humérale, le nerf médian, les muscles brachial antérieur et rond pronateur.

23 23 Couche sous-cutanée et portion de peau renversée.

24 Avant-bras recouvert de ses tégumens.

25 Partie inférieure du bras aussi recouverte par la peau.